



**COMISION EDITORIAL REVISTA  
ARGENTINA DE COLOPROCTOLOGIA**

**EDITOR**

*Hugo A. Amarillo*

**DIRECTORA DE PUBLICACIONES**

*Mirta L. Fajre*

**GERENTE EDITORIAL**

*Jorge A. Latif*

**CONSEJO EDITORIAL**

*Alejandro Canelas  
Gonzalo Castellano  
Mariano Laporte  
Alejandro Moreira Grecco  
Guillermo M. Ojea Quintana  
Gerardo M. Rodríguez  
Gustavo L. Rossi  
Nicolás A. Rotholtz  
Carlos Sarra*

**CONSEJO ASESOR**

*Hugo R. Amarillo  
Jorge A. Hequera  
Rita L. O. Pastore  
Emilio J. Pollastri*

**COMISION DIRECTIVA DE LA SOCIEDAD  
ARGENTINA DE COLOPROCTOLOGIA**

**PRESIDENTE**

*Mario C. O. Salomón*

**VICEPRESIDENTE**

*Fabio Leiro*

**SECRETARIO GENERAL**

*Jorge H. Arias*

**TESORERO**

*Jorge A. Latif*

**SECRETARIO DE ACTAS**

*Nicolás A. Rotholtz*

**VOCAL TITULAR 1°**

*Fernando G. Bugallo*

**VOCAL TITULAR 2°**

*Rodolfo Schlegel*

**VOCAL TITULAR 3°**

*Juan C. Patrón Uriburu*

**VOCAL SUPLENTE 1°**

*Marcelo Colinas*

**VOCAL SUPLENTE 2°**

*Karina Collia Avila*

**VOCAL SUPLENTE 3°**

*Hugo A. Amarillo*

*La Revista Argentina de Coloproctología es publicada en 4 números anuales por la Sociedad Argentina de Coloproctología, Asociación Civil. La suscripción para los miembros de la Sociedad Argentina de Coloproctología está incluida en la cuota societaria. Informaciones y cambios de dirección deben efectuarse en la Sociedad Argentina de Coloproctología, Secretaria Sra. Analía Perez, Tucumán 1545 4° "C" (C1050AAE) Ciudad de Buenos Aires, Tel/Fax 11-4384-9793, e-mail: info@sacp.org.ar. www.sacp.org.ar. Los trabajos científicos que deseen presentarse deben estar adaptados al Reglamento de Publicaciones. Las opiniones expresadas por los autores y anunciantes son a título personal y no representan necesariamente las de la Sociedad Argentina de Coloproctología o la de su Revista. Registro de propiedad intelectual N° 64317.*



**Publicación  
Oficial  
de la  
Sociedad  
Argentina de  
Coloproctología**

Volumen 22  
Número 3  
Septiembre 2010

Indice

## Revista Argentina de Coloproctología

### RELATO OFICIAL DEL 35° CONGRESO ARGENTINO DE COLOPROCTOLOGÍA

#### COMPLICACIONES INTRAABDOMINALES DE LA CIRUGÍA COLORRECTAL

*Relator: Daniel O. Cattáneo*

*Correlator: Jorge D. Cheli*

*Colaboradores: Alberto O Mondino - Hernán Santilli - Sergio F Schlain*

<b>PRÓLOGO</b>	127
<b>RESUMEN</b>	128
<b>ENCUESTA</b>	128
<b>INTRODUCCIÓN</b>	132
<b>COMPLICACIONES DE LAS COLONOSCOPIAS</b>	133
<i>Comentario: Dr. Héctor Baistrocchi</i>	
<b>COMPLICACIONES UROGENITALES</b>	141
<i>Comentario: Dr. Carlos Lumi y Dr. Nicolás Rotholtz</i>	
<b>COMPLICACIONES DE LA CIRUGÍA DEL PROLAPSO RECTAL</b>	153
<i>Comentario: Dr. Luis Zanoni</i>	
<b>COMPLICACIONES DE LAS OSTOMÍAS</b>	169
<i>Comentario: Dr. Marcelo Fraise</i>	
<b>COMPLICACIONES HEMORRÁGICAS</b>	182
<i>Comentario: Dr. Fernando Serra</i>	
<b>COMPLICACIONES OCLUSIVAS</b>	193
<i>Comentario: Dra. Rita Pastore</i>	
<b>COMPLICACIONES DE LA CIRUGÍA DEL POUCH ILEAL</b>	199
<i>Comentario: Dr. Alfredo Graziano</i>	
<b>COMPLICACIONES DE LA OPERACIÓN DE MILES</b>	210
<i>Comentario: Dr. Emilio Pollastri y Dr. Angel Pineda Gil</i>	
<b>COMPLICACIONES DE LAS ANASTOMOSIS</b>	214
<i>Comentario: Dr. Mario Salomón y Dr. Carlos Vaccaro</i>	
<b>COMPLICACIONES DE LA CIRUGÍA DEL TRAUMA</b>	239
<i>Comentario: Dr. Vicente Dezanzo y Dr. Luis Pedro</i>	
<b>COLECCIONES POSTOPERATORIAS</b>	244
<i>Comentario: Dr. Mariano Giménez</i>	
<b>COMPLICACIONES DE LA CIRUGÍA ROBÓTICA</b>	247
<i>Comentario: Dr. Ricardo Alfonzo</i>	
<b>ASPECTOS MÉDICO LEGALES</b>	249
<i>Comentario: Dr. Jorge Badaró y Dr. J. Rodríguez Martín</i>	
<b>CONCLUSIONES</b>	253



**Publicación  
Oficial  
de la  
Sociedad  
Argentina de  
Coloproctología**

Volume 22  
Number 3  
September 2010

# C O N T E N T S

## OFFICIAL LECTURE 35° ARGENTINEAN CONGRESS OF COLOPROCTOLOGY

### INTRA-ABDOMINAL COMPLICATION OF COLORECTAL SURGERY

*Relator: Daniel O. Cattáneo*

*Correlator: Jorge D. Cheli*

*Colaboradores: Alberto O Mondino - Hernán Santilli - Sergio F Schlain*

<b>PROLOGUE</b>	127
<b>SUMMARY</b>	128
<b>SURVEY</b>	128
<b>INTRODUCTION</b>	132
<b>COMPLICATIONS AFTER COLONOSCOPY</b>	133
<i>Comments: Dr. Héctor Baistrocchi</i>	
<b>UROLOGIC AND SEXUAL COMPLICATIONS</b>	141
<i>Comments: Dr. Carlos Lumi &amp; Dr. Nicolás Rotholtz</i>	
<b>COMPLICATIONS IN SURGERY OF RECTAL PROCIDENCIA</b>	153
<i>Comments: Dr. Luis Zanoni</i>	
<b>COMPLICATIONS OF OSTOMAL SURGERY</b>	169
<i>Comments: Dr. Marcelo Fraise</i>	
<b>HAEMORRHAGIC COMPLICATIONS</b>	182
<i>Comments: Dr. Fernando Serra</i>	
<b>OBSTRUCTIVE COMPLICATIONS</b>	193
<i>Comments: Dra. Rita Pastore</i>	
<b>ILEAL-POUCH SURGERY COMPLICATIONS</b>	199
<i>Comments: Dr. Alfredo Graziano</i>	
<b>COMPLICATIONS AFTER ABDOMINOPERINEAL MILES SURGERY</b>	210
<i>Comments: Dr. Emilio Pollastri &amp; Dr. Angel Pineda Gil</i>	
<b>ANASTOMOTIC COMPLICATIONS</b>	214
<i>Comments: Dr. Mario Salomón &amp; Dr. Carlos Vaccaro</i>	
<b>COMPLICATIONS AFTER TRAUMA SURGERY</b>	239
<i>Comments: Dr. Vicente Dezanzo &amp; Dr. Luis Pedro</i>	
<b>POSTOPERATIVE ABSCESS</b>	244
<i>Comments: Dr. Mariano Giménez</i>	
<b>COMPLICATIONS AFTER ROBOTIC SURGERY</b>	247
<i>Comments: Dr. Ricardo Alfonzo</i>	
<b>LEGAL ASPECTS</b>	249
<i>Comments: Dr. Jorge Badaró &amp; Dr. J. Rodríguez Martín</i>	
<b>CONCLUSIONS</b>	253



## RELATO OFICIAL DEL 35º CONGRESO ARGENTINO DE COLOPROCTOLOGÍA

### Complicaciones intraabdominales de la cirugía colorrectal

**Relator:** Daniel O. Cattáneo \*

**Correlator:** Jorge D. Cheli \*\*

**Colaboradores:** Alberto O Mondino <sup>1</sup> - Hernán Santilli <sup>2</sup> - Sergio F Schlain <sup>3</sup>

\* *Prof. Adjunto Cátedra C de Cirugía, Facultad de Medicina. UNLP. Servicio de Cirugía Hosp. Santa María Magdalena. Pcia.Bs As. MAAC MSACP*

\*\* *Docente Adscripto Cátedra C de Cirugía, Facultad de Medicina. UNLP. Jefe Unidad de Internación HIGA San Martín, La Plata. MAAC MSACP*

#### PRÓLOGO

En primer lugar quiero agradecer a las autoridades de la Sociedad Argentina de Coloproctología el honor que me han conferido al designarme Relator del 35º Congreso Argentino de Coloproctología. Sin duda éste es el máximo galardón científico académico que puede aspirar un cirujano en nuestro país. No lo asumo como un premio personal, sino como un reconocimiento a todo un grupo de trabajo de la ciudad de La Plata que comparte permanentemente las actividades de nuestra Sociedad, desde hace más de treinta años.

Cuando a fines del 2008, el Dr. Angel Minetti en el seno de la Comisión Directiva me transmitió esta decisión, sentí una extraña sensación de alegría, temor, responsabilidad y ansiedad, condición esta, que me ha caracterizado durante toda mi vida. Consulté mi determinación con dos personas muy allegadas: uno de ellos es quien me trajo a esta Sociedad en el año 1983

y me abrió las puertas de su Cátedra de Cirugía, con quien he tenido una entrañable amistad, compartiendo sinsabores, alegrías e iniciándome en la especialidad. Nos apoyó y guió en el comienzo de este Relato; seguro hoy lo está viendo desde algún lugar. Solamente le puedo decir eternamente gracias por todo a Arturo Cabral Ayarragaray.

La otra persona consultada, a la cual me une una gran amistad a través de tanto tiempo y a quien agradezco profundamente, me brindó todo su apoyo y asesoramiento durante estos dos años. Me refiero al incondicional Alfredo Graziano, quien todavía está lamentando por tantas veces que lo llamé.

Al Dr. Angel Pineda por su colaboración permanente a través de los años y reflexivos consejos.

La confección de un Relato es un desafío y una suma de responsabilidades. Estoy absolutamente seguro que este trabajo hubiese sido imposible realizarlo solo, por eso elegí al Dr. Jorge Cheli como correlator y tres colaboradores incansables, los Dres. Alberto Mondino, Hernán Santilli y Sergio Schlain, con los que compartimos largas horas en la búsqueda bibliográfica, redacción y confección de los distintos capítulos. Para ellos mi más sincero agradecimiento.

Quiero expresar el reconocimiento a mi gran amigo el Dr. Sergio Fernandez Vertiz por su colaboración con la redacción del capítulo correspondiente a complicaciones de la cirugía del trauma.

En mis comienzos como cirujano tuve dos maestros, de los cuales mantengo la admiración, aprendí no solo cirugía, sino que me inculcaron los más altos valores de la ética y la moral, me refiero a los Dres. Amleto Polizza y Osvaldo Luis Santilli, con el cual compartí muchas horas de trabajo durante mi formación en el Hosp. Horacio Cestino de Ensenada y vivencias personales durante años, que aún mantengo en el recuerdo. Hoy,

---

35º Congreso Argentino de Coloproctología. Buenos Aires, al de de 2010.

X

**Correspondencia:**

**E-mail:**

<sup>1</sup> Ayudante Diplomado Cátedra D de Cirugía, Facultad de Medicina. UNLP. Servicio de Cirugía Hosp. Italiano de La Plata. MAAC MSACP.

<sup>2</sup> Ayudante Diplomado Cátedra A de Cirugía, Facultad de Medicina. UNLP. Servicio de Cirugía Hosp. San Roque. Gonnet, La Plata. MAAC.

<sup>3</sup> Ayudante Diplomado Cátedra A de Cirugía, Cátedra C de Anatomía. Facultad de Medicina. UNLP. Servicio de Cirugía Hosp. San Roque. Gonnet, La Plata. MAAC.

tengo la satisfacción, que participa en este Relato su hijo Hernán.

Durante estos dos años tuvimos las puertas abiertas y el apoyo permanente, con material y sugerencias, de todos los proctólogos, cirujanos y Servicios que hemos consultado. Mi más sincero agradecimiento a los Dres.: Guillermo Ojea Quintana, Carlos Vaccaro, Gustavo Rossi, Mario Salomón, Fernando Bugallo, Juan Patrón Uriburu, Nicolás Rotholz y al resto de los integrantes de sus respectivos Servicios.

De igual manera a los Dres. Ricardo Torres, Hugo Amarillo, Eduardo Carrozo, Fabián Losita, Rodrigo Jorrat, Sebastián Bértola y Rafael Pereda.

A los Dres. Carlos Lumi, Guillermo Rosatto, Mariano Giménez y Alberto Ferreres, por sus oportunas sugerencias y aportes en los respectivos capítulos.

A nuestro amigo el Dr. Carlos Castilla, quién desde un comienzo, motivó el desarrollo de este Relato y aportó su experiencia en la confección de esta presentación.

A todos los integrantes del Servicio de Gastroenterología del Hospital Gral. San Martín de La Plata y particularmente a los Dres. Nestor Landoni y Nestor Chopita por el material aportado.

Al Jefe del Servicio de Cirugía del HIGA San Martín de La Plata, Dr. Raul Sliwinski, al Dr. Roberto Domínguez, a los integrantes del mismo y médicos Residentes por facilitarnos la obtención de datos e imágenes a lo largo de estos dos años.

Al Sr. Decano de la Facultad de Ciencias Médicas de la ciudad de La Plata, Prof. Dr. Jorge Martínez, al Prof. Titular de la Cátedra C de Cirugía de la Facultad de Medicina de La Plata, Dr. Carlos Michelini y a todos sus integrantes por el apoyo brindado permanentemente.

Una mención especial quiero hacer para el Dr. Jorge Latif, quién con su experiencia y conocimiento realizó la corrección de gran parte del Relato, ofreciéndonos su asesoramiento permanente durante estos dos años restando horas a su actividad. Para él, mi más profundo agradecimiento.

A la Prof. Norma Giana, por su desinteresada corrección semántica.

A la Sra. Analía Perez, secretaria de nuestra Sociedad, por la eficiente recolección de datos de la encuesta y su colaboración incondicional.

A mis compañeros de trabajo del Hospital Santa María Magdalena, y en especial a la Sra. Adriana Diaz por el tiempo dedicado en el trabajo informático.

A todos los comentadores de los capítulos específicos, que con su experiencia han jerarquizado este Relato.

A las autoridades del Instituto Médico Platense y del Instituto Médico de la Ribera por su colaboración y estímulo.

Mi agradecimiento a los cirujanos, proctólogos, Servicios de Cirugía, Coloproctología y Gastroentero-

logía que respondieron la encuesta. Sus aportes fueron de suma utilidad.

A mis padres: Osvaldo Cattáneo y Julia Salvi, por todo lo que me brindaron en la vida.

Por último quiero dedicar este Relato a mi esposa Marta Susana Cortés y a mis hijos Mariano y Andrés. A ella por haberse dedicado enteramente a nuestros hijos y apoyarme en todo momento en mi carrera, tolerando ausencias y comprendiendo mi actividad. A mis hijos, con todo amor, les pido perdón por tantos momentos robados.

Si hubiera alguna omisión, mis disculpas. Nuevamente muchas gracias a todos.

## RESUMEN

Las complicaciones intraabdominales de la cirugía colorrectal constituyen aún hoy un desafío para todo cirujano. Durante el desarrollo del Relato son evaluadas las distintas alternativas diagnósticas y terapéuticas para resolución de las mismas con sus variantes técnicas. Se pone énfasis en su prevención, elemento relevante para lograr la disminución de su incidencia.

El aporte de la cirugía miniinvasiva ha modificado conductas, tácticas y tratamientos, con resultados actuales similares a los procedimientos convencionales. Este tipo de cirugía debe ser encarado por equipos entrenados, especializados y con infraestructura acorde a la complejidad de la patología a tratar.

**Palabras clave:** Complicaciones intraabdominales, cirugía colorrectal

## SUMMARY

Intra-abdominal complications of colorectal surgery are a challenge for every surgeon. During the development of this lecture several diagnostic and therapeutic alternatives are evaluated to resolve them with several and different techniques. The emphasis is on prevention to achieve minimal incidence.

The contribution of minimally invasive surgery has changed behavior, tactics and treatments, with current results, similar to conventional procedures.

This sort of surgery must be performed by trained, specialized teams with adequate infrastructure according the complexity of the disease

**Key words:** Intra-abdominal complications. Colorectal surgery

## ENCUESTA

Hemos realizado una encuesta a nivel nacional y con aportes extranjeros, para conocer los resultados

estadísticos y el tratamiento de las complicaciones de la cirugía colorrectal, abarcando todos los tópicos en los últimos 5 años. La misma se realizó mediante correo electrónico o por escrito entre cirujanos, proctólogos, Servicios de Cirugía y de Coloproctología públicos y privados.

A su vez, por nuestra metodología de trabajo, fueron encuestados los Servicios de Gastroenterología de los Hospitales Gral. San Martín de La Plata, Horacio Cestino de Ensenada, Mario Larrain de Berisso, Instituto Médico de la Ribera e Instituto Médico Platense. La misma será evaluada durante el desarrollo de los distintos capítulos.

## ENCUESTADOS

### Extranjeros

1. Alfonzo Ricardo, Hospital de Clinicas. Caracas, Venezuela.
2. Giordano Hernán, Hospital Mateu Orfila. Menorca, España.
3. Habr-Gama Angelita, Hospital Alemao Oswaldo Cruz. San Pablo, Brasil.
4. Larach Jorge, Clínica Las Condes. Santiago, Chile.
5. Perez Rodrigo, Hospital Alemao Oswaldo Cruz. San Pablo, Brasil.
6. Soto Flavia, Metropolitan Hospital. Manhattan NYC, EE UU.

### Nacionales

1. Abadie Samanta, Hospital Horacio Cestino. Ensenada, Bs. As.
2. Abdala Machado, Felix, Corrientes.
3. Agüero Mauricio, Hospital Zonal General de Agudos Mi Pueblo. Florencio Varela, Bs. As.
4. Aguiar Cau Sebastián, Hospital Pablo Soria. Jujuy.
5. Albornoz Rogelio, Hospital Abel Ayerza. Marcos Juarez, Córdoba.
6. Almandos Hugo, Hospital Español. La Plata, Bs. As.
7. Álvarez Miguel, Sanatorio IPAM. Rosario, Santa Fe.
8. Amarillo Hugo A. (h), Sanatorio Modelo. Tucumán.
9. Amarillo Hugo R. Sanatorio Modelo. Tucumán.
10. Amato Nestor, Hosp. Gral. de Agudos Cosme Argerich. Ciudad Autónoma de Buenos Aires.
11. Apestegui Carlos, Sanatorio Franchin. Ciudad Autónoma de Buenos Aires.
12. Aramberri Juan, Hospital Mario Larrain. Berisso, Bs. As.
13. Arana Mariano, HIGA San Martín. La Plata, Bs. As.
14. Arece Sergio, Hosp. Salvador Mazza. Chaco.

15. Arguello Daniel, Hosp. Municipal Rauch. Bs. As.
16. Arias Alejo, Hosp. Interzonal San Juan Bautista. San Juan.
17. Arias Jorge, Centro Pivado de Coloproctología. Ciudad de Bs. As.
18. Aued Mario, Hosp. Mario Larrain. Berisso, Bs. As.
19. Ayala Javier, HZGA Mi Pueblo. Florencio Varela. Bs. As.
20. Baistrocchi Hector, Unidad de Aparato Digestivo Clínica Sucre. Córdoba.
21. Baistrocchi Julio (h), Unidad de Aparato Digestivo Clínica Sucre. Córdoba.
22. Barbera Luis, Hosp. Italiano. La Plata; Bs. As.
23. Barca Diego, Hosp. Universitario UAI. Ciudad Autónoma de Buenos Aires
24. Badaro Jorge, Sanatorio Americano. Rosario, Santa Fe.
25. Bartoli Jorge, Hosp. Horacio Cestino. Ensenada, Bs. As.
26. Bedino Fernando, Clínica Colon. Mar del Plata, Bs. As.
27. Benatti Mario, Hosp. Italiano. Ciudad Autónoma de Bs. As.
28. Berra Julio, Hosp. Italiano. La Plata, Bs. As.
29. Bertola Sebastián, Clínica Gregorio Marañón. Villa María, Córdoba.
30. Binetti Jorge, Hosp. Italiano. La Plata, Bs. As.
31. Bonadeo Lasalle Fernando, Hosp. Italiano. Ciudad Autónoma de BsAs.
32. Bossia Daniel, Serv. de Gastroenterología. Hosp. Larrain. Berisso, Bs. As.
33. Bruni Vanesa, Hosp. Horacio Cestino. Ensenada, Bs. As.
34. Bun Maximiliano, Hosp. Alemán. Ciudad Autónoma de Buenos Aires.
35. Bugallo Fernando, Hosp. Británico. Ciudad Autónoma Bs. As.
36. Burta Daniel, Cons. Espec. Enf. del Intestino.
37. Calvo Gonzalo, Hosp. Dr. Enrique Vera Barrios. La Rioja.
38. Canestri Mario, Hosp. Italiano. La Plata, Bs. As.
39. Castilla Carlos, Instituto Médico Platense. La Plata, Bs. As.
40. Carrozzo Jorge, Sanatorio Integral IOP Posadas. Misiones.
41. Carrozzo Eduardo, Sanatorio Integral IOP Posadas. Misiones.
42. Casabella Ricardo, Hosp. Perrando. Chaco.
43. Chiodi Gustavo, Hosp. Zenon Videla Dorna. San Miguel del Monte, Bs. As.
44. Chopita Néstor, Serv. Gastroenterología, HIGA San Martín. La Plata.
45. Civit Mariano, Hosp. Mario Larrain. Berisso, Bs. As.

46. Colinas Marcelo, Clínica Ciudad. Ciudad Autónoma de Bs. As.
47. Colliá Karina, Hospital B. Udaondo. Ciudad Autónoma de Bs. As.
48. Cordero Roger, Colocentro. Bs. As.
49. Cortes Adolfo, Hosp. San Juan Bautista. Catamarca.
50. Dasseville Martin, Hosp. Municipal, Trenque Lauquen. Bs. As.
51. Davila Marcelo, Hosp. Zenon Videla Dorna. San Miguel del Monte, Bs. As.
52. De Barrio Jorge, Hosp. Italiano. La Plata, Bs. As.
53. De Vedia y Mitre Emilio, Clínica de la Ciudad. Bs. As.
54. Dezano Vicente, Hosp. Churruca Visca. Ciudad Autónoma de Bs. As.
55. De Batista Mariano, HIGA San Martín La Plata, Bs. As.
56. Dematteis Fabián, Mar del Plata. Bs. As.
57. De Simone Ricardo, Hosp. Zonal de Agudos San Roque. Gonnet, Bs. As.
58. Domínguez Roberto, HIGA San Martín. La Plata, Bs. As.
59. Durso Juan, Hosp. B. Udaondo. Ciudad Autónoma de Bs. As.
60. Errera Ricardo, Hosp. Italiano de La Plata.
61. Fabbi Daniel, Hosp. Mario Larrain. Berisso, BS As.
62. Fantozzi Mauricio, Hosp. Churruca Visca. Ciudad Autónoma de Bs. As.
63. Farina Pablo, Hosp. Pirovano. Ciudad Autónoma de Buenos Aires.
64. Feldman Sergio, Instituto Medico de la La Riber. Ensenad, Bs. As.
65. Fernandez Martin, Hosp. Horacio Cestino. Ensenada, Bs. As.
66. Fernandez Vertiz Sergio, Hosp. Sta. Maria Magdalena. Magdalena, Bs. As.
67. Ferrari Edgardo, Hosp. Zonal de Agudos San Roque. Gonnet, Bs As.
68. Font Saravia Jorge, Swiss Medical Group.
69. Fraise Marcelo, Centro Privado de Coloproctología. CABA.
70. Fustino Luis, H Z GA Mi Pueblo. Florencio Varela, Bs. As.
71. Galzenati Ferderico, Ciudad Autónoma de Buenos Aires.
72. Garcia Luis, HZGA Mi Pueblo. Florencio Varela, Bs As.
73. Garcia Ricardo, HZGA Mi Pueblo. Florencio Varela, Bs As.
74. Garcia Walter, Nuevo Hospital El Milagro, Salta
75. Gargano Walter, Hosp. Zonal de Agudos San Roque. Gonnet, Bs As.
76. Gil Sandra, HZGA Mi Pueblo. Florencio Varela, Bs. As.
77. Giordani Daniel, HZGA Mi Pueblo. Florencio Varela, Bs. As.
78. Gomez Augusto, Hosp. Británico. Ciudad Autónoma de Buenos Aires.
79. Gomez Cristian, Hospital Clemente Alvarez, Rosario
80. Gordillo Lisandro, HIGA San Martín. La Plata, Bs As.
81. Granato Hernan, Lincoln, Bs. As.
82. Graziano Alfredo, Hosp. Bonorino Udaondo. Ciudad Autónoma de Bs. As.
83. Gualdrini Ubaldo, Centro Privado de Coloproctología. Hosp. B. Udaondo Ciudad Autónoma de Bs As.
84. Guido Germán, Serv. Gastroenterología. Instituto Médico de la Ribera. Ensenada, Bs As.
85. Gutierrez Alejandro, Centro privado de Coloproctología-Hosp. B. Udaondo Ciudad Autónoma de Bs. As.
86. Guerrini Nicolas, Hosp. Zonal de Agudos San Roque. Gonnet, Bs. As.
87. Haidar Guillermo, Unidad de Trasplantes HIGA San Martín. La Plata, Bs. As.
88. Halligan Juan, HIGA San Martín, La Plata, Bs As.
89. Heidenreich Arturo, Hosp. Alemán. Ciudad Autónoma de Buenos Aires.
90. Hequera Jorge, Hospital Español. Ciudad Autónoma de Buenos Aires.
91. Hurvitz Marcos, Hosp. Regional Español. Bahía Blanca, Bs. As.
92. Im Victor, Hosp. Italiano. Ciudad Autónoma Bs. As.
93. Iriarte Pablo, Hospital Alejandro Korn. La Plata, Bs. As.
94. Irigaray Luis, HZGA Mi Pueblo. Florencio Varela, Bs. As.
95. Jorrat Rodrigo, Clínica Gregorio Marañón. Villa María, Córdoba.
96. Jungleib Ezequiel, HZG Agudos Mi Pueblo. Florencio Varela, Bs. As.
97. Leiro Fabio, Hosp. J M Penna. Ciudad Autónoma de Buenos Aires.
98. Latif Jorge, Clínica Modelo. Lanus, Bs. As.
99. Landoni Néstor, Serv. de Gastroenterología, HIGA San Martín. La Plata, Bs. As.
100. Laporte Mariano, Hosp. Alemán. Ciudad Autónoma de Bs As.
101. Lencinas Sandra, Hosp. Alemán. Ciudad Autónoma de Bs As.
102. Lopez Aguilar, Hosp. Horacio Cestino. Ensenada, Bs As.
103. Lopez Claudio, Hosp. Zonal de Agudos San Roque. Gonnet, Bs As.

104. Losita Fabián, Clínica Gregorio Marañón, Villa María. Córdoba.
105. Lumi Carlos, Centro Privado de Coloproctología, Hosp. Udaondo. Ciudad Autónoma de Bs As.
106. Mamoni Gastón, Hosp. Santa Maria Magdalena. Magdalena, Bs. As.
107. Marchetti Nestor, Sanatorio Los Arroyos. Rosario, Santa Fe.
108. Marcon Javier, Policlínico del Docente OS-PLAD. Bs. As.
109. Martínez Horacio, Serv. de Gastroenterología, HIGA San Martín. La Plata
110. Masciángoli José, Hospital B. Udaondo. Ciudad Autónoma de Bs. As.
111. Mattarolo Hugo, Hosp. Mario Larrain. Berisso, Bs. As.
112. Mele Fabio, Hosp. Horacio Cestino. Ensenada, Bs. As.
113. Minetti Angel, HIGA Evita Lanús, Bs. As.
114. Montalvo Pablo, Hosp. Mario Larrain. Berisso, Bs. As.
115. Montero Miguel, Instituto Privado de Gastroenterología. Bs. As.
116. Morganti Abel, HIGA San Martín. La Plata, Bs. As.
117. Morganti Jorge, Hosp. Horacio Cestino. Ensenada, Bs. As.
118. Mosca Juan, Serv. Gastroenterología, HIGA San Martín. La Plata, Bs. As.
119. Muñoz Juan P, Hosp. B Udaondo. Ciudad Autónoma de Bs. As.
120. Nadeff Miguel, Hosp. Mario Larrain. Berisso, Bs. As.
121. Obregon Alberto, HIGA San Martín. La Plata, Bs. As.
122. Ochiuzzi Juan, HIGA San Martín. La Plata, Bs. As.
123. Ojea Quintana Guillermo, Hosp. Italiano. Ciudad Autónoma de Bs. As.
124. Ogresta Esteban, Hosp. Mario Larrain Berisso, Bs. As.
125. Oriuchi Hector, HIGA San Martín, La Plata
126. Ortega Rodolfo, Hosp. F. Abate, Malvinas Argentinas. Bs As
127. Ortiz Enrique, HIGA San Martín. La Plata, Bs As.
128. Ovelar Alberto, Hosp. Horacio Cestino. Ensenada, Bs As.
129. Oviedo Julio, Servicio de Gastroenterología. Hosp. H. Cestino. Ensenada
130. Palomino Daniel, Serv. de Gastroenterología. Hosp M. Larrain. Berisso, Bs As.
131. Pantolini Jose, HIGA San Martín. La Plata, Ba As.
132. Pastore Rita, Hosp. Fernández. Ciudad Autónoma de Buenos Aires.
133. Patrón Uriburu Juan, Hosp. Británico. Ciudad Autónoma de Bs. As.
134. Peczan Carlos, Hosp. Alemán. Ciudad Autónoma de Buenos Aires.
135. Pedro Luis, Hosp. Churruca Visca. Ciudad Autónoma de Buenos Aires.
136. Pereda Rafael, Instituto Medico Platense. La Plata, Bs. As.
137. Perez Albizu Enrique, Hosp. Italiano. La Plata, Bs. As.
138. Perna Milton, HIGA San Martín. La Plata, Bs. As.
139. Petruzzi Giselle, Hosp. Horacio Cestino. Ensenada, Bs. As.
140. Piaggio Esteban, Hosp. Centenario, Gualeguaychú, Entre Ríos.
141. Pineda Ángel, Hosp. Italiano. La Plata, Bs. As.
142. Pollastri Emilio, Centro de Coloproctología y Enf. Digestivas. Rosario.
143. Pollastri Marcelo, Centro de Coloproctología y Enf. Digestivas. Rosario.
144. Pomares Pablo, Hosp. Mario Larrain. Berisso, Bs. As.
145. Puglisi Nestor, Hosp. Horacio Cestino. Ensenada, Bs. As.
146. Recalde Martín, HZGA Mi Pueblo. Florencio Varela, Bs. As.
147. Rodríguez Jorge, Hosp. Italiano. La Plata, Bs. As.
148. Rodríguez Juan Carlos, HZGA Mi Pueblo. Florencio Varela, Bs. As.
149. Rodríguez Martín Jorge, Clínica Modelo. Lanús, Bs. As.
150. Rossato Guillermo, Hosp. Universitario Austral. Ciudad Autónoma de Bs. As.
151. Rosseti Marcelo. Serv. de Gastroenterología, Inst. de la Ribera. Ensenada, Bs. As.
152. Rossi Gustavo, Hosp. Italiano. Ciudad Autónoma de Buenos Aires.
153. Rotholz Nicolás, Hosp. Alemán. Ciudad Autónoma de Buenos Aires.
154. Rovarino César, Servicio de Gastroenterología. Inst. Médico Platense, La Plata.
155. Sáenz Gustavo, Hosp. Mario Larrain. Berisso, Bs. As.
156. Sáez Adolfo, Hosp. Privado Regional Bariloche, Río Negro.
157. Salim Leonardo, Sanatorio Mapaci. Rosario, Santa Fe.
158. Salomón Mario, Hosp. Británico. Ciudad Autónoma Bs. As.
159. Seigerman Juan, Serv. de Gastroenterología. Hosp. M. Larrain. Berisso, Bs. As.
160. Serra Fernando, Sanatorio Delta. Rosario, Santa Fe

161. Scorcelli Alejandro, Hosp. Mario Larrain. Berisso, Bs. As.
162. Sliwinski Raúl, HIGA San Martín. La Plata, Bs. As.
163. Soria Fernando, Hosp. Aeronáutico. Córdoba.
164. Tapia Javier, Hosp. Zenon Videla Dorna. San Miguel del Monte, Bs. As.
165. Tau Obdulio, Hosp. Mario Larrain Berisso, Bs. As.
166. Terrier Francisco, Hosp. Italiano. La Plata, Bs. As.
167. Tyrrel Carlos, Hosp. Británico. Ciudad Autónoma de Bs. As.
168. Torres Ricardo, Hosp. Escuela, Corrientes.
169. Tufare Francisco, Serv. de Gastroenterología, HIGA San Martín. La Plata, Bs. As.
170. Uriarte Gabriel, Serv. de Gastroenterología, Hosp.M. Larrain. Berisso, Bs. As.
171. Vaccaro Carlos, Hosp. Italiano. Ciudad Autónoma de Buenos Aires.
172. Velazco Daniel, HIGA San Martin. La Plata, Bs. As.
173. Villaggi Javier, Sanatorio Parque. Córdoba.
174. Wainstein Ricardo, Mater Dei. Ciudad Autónoma de Bs. As.
175. Weisburd Federico, Hosp Italiano. La Plata, Bs. As.
176. Zanoni Luis, Hosp. B. Houssay. Vicente Lopez, Ciudad Autónoma de Bs. As.
177. Zarate Daniel, Hosp. Mario Larrain. Berisso, Bs. As.
178. Zavalía Marcos, Clínica de la Ciudad, Bs. As.

## 1. INTRODUCCIÓN

De acuerdo al diccionario de la lengua Española podemos definir a la complicación como:

- 1- Asunto de difícil solución o complejo de entender.
- 2- Dificultad imprevista procedente de la concurrencia de cosas diversas.
- 3- Situación que agrava y alarga el curso de una enfermedad y que no es propio de ella.

El objetivo de este Relato es, por lo tanto, agrupar y evaluar el número de complicaciones más preponderantes que pueden ocurrir durante y después del acto operatorio en patología colorrectal, que tienen su manifestación y origen dentro de la cavidad abdominal.

Quizá lo más difícil que encierra este capítulo para un cirujano es **reconocer la complicación, aceptarla, clasificarla, evaluar la gravedad de la misma y tratarla**. Todos sabemos que estas son frecuentes, que pueden presentar, inclusive, un elevado índice de mortalidad y que muchas se pueden reducir al mínimo con cuidadosa técnica operatoria, diagnóstico temprano y

tratamiento adecuado, dado que algunas están relacionadas con errores médicos.

Las complicaciones son utilizadas en la actualidad como indicadores de calidad en la atención médica. Por lo tanto es esencial que todos los cirujanos que realizan intervenciones colorrectales estén preparados para resolver los problemas que se asocian con estas operaciones. Zollinger dijo **“La decisión de reoperar debería indicar que se ha hecho un firme diagnóstico y que la condición no va a mejorar excepto con una intervención quirúrgica.”**

Durante esta exposición haremos una permanente consideración de los procedimientos laparoscópicos, en cuanto a sus posibilidades diagnósticas y terapéuticas, dado que hoy la factibilidad técnica de poder realizar la casi totalidad de las distintas intervenciones con igualdad de resultados que con cirugía abierta, es una realidad indiscutible que ha superado ampliamente la prueba del tiempo.

A propósito de esto, quiero resaltar el hecho de que en nuestro País el pionero en cirugía Laparoscópica colorrectal fue el Dr. Mario Salomón con el grupo del Hospital Británico. Es hoy quien conduce, como Presidente, nuestra Sociedad de Coloproctología.

Abordaremos temas que generan controversias como, preparación colónica y anastomosis con foco séptico, entre otros. En algunos de estos ítems solamente el tiempo y las comunicaciones con mayores casuísticas darán su veredicto.

Se ha realizado un análisis de las complicaciones de la cirugía robótica, su presente y futuro. Donde, haciendo un parangón con lo sucedido con la cirugía videolaparoscópica, solamente la prudente evaluación de sus resultados condicionarán sus alcances. Los capítulos finalizan con un comentario escrito, realizado por reconocidos cirujanos y coloproctólogos.

A manera de corolario de esta introducción y a partir de la cual desarrollaremos los capítulos con la correspondiente evaluación, tratamiento y prevención es que citaré a Sir Heneage Ogilvie, quién decía: **“Avance significa progresar hacia algo mejor y no progresar hacia algo nuevo.”**

## 2. COMPLICACIONES DE LAS COLONOSCOPIAS

### INTRODUCCIÓN

El hallazgo de anoscopios rudimentarios en las ruinas de Pompeya (año 79 de nuestra era) muestra el interés que tuvieron las antiguas civilizaciones en la visualización del tracto digestivo.

En nuestro país, en 1912, Enrique Finochietto ideó un rectosigmoidoscopio gigante que fue utilizado para la extracción de bolos fecales. Años más tarde, Zorraquín presenta su anoscopio y mesa de examen proctológico. Carlos Bonorino Udaondo, en 1919, introdujo el rectosigmoidoscopio. Alberto García Matta en 1941 diseñó un rectoscopio original sin mandril obturador.<sup>1</sup>

La aparición de la tecnología de la fibra óptica hacia finales de la década del 50 colaboró para que la colonoscopia tuviera un gran desarrollo. Su adaptación al colonoscopio fue más dificultosa que con la fibroesofagogastroscofia, dadas las tortuosidades de la luz colónica. Estuvo comercialmente disponible después de 1960 y fue experimentada clínicamente por Overholt realizando su primera publicación en 1968.<sup>2,3</sup> En 1969, el Dr. Hiromi Shinya realiza la primer polipectomía con el ansa presentada por Hiroshighi Kawa de Olympus.<sup>4</sup> Las mejoras en la anestesia y sedación de los pacientes sumados al avance tecnológico de la aparatología, hicieron más seguros y confiables los procedimientos endoscópicos diagnósticos y terapéuticos (biopsias y polipectomías), convirtiéndose de esa manera en el método más importante en la obtención de imágenes del colon.<sup>5</sup>

En general, los coloproctólogos realizan la práctica, pero en muchos Servicios de Cirugía General se trabaja en conjunto con especialistas gastroenterólogos. En nuestro medio, la ciudad de La Plata, lo realizamos de esta manera.

En la década del 70 la utilización de manitol para el lavado colónico era casi una regla. Consecuentemente aparecieron publicaciones que alertaban sobre explosiones ocurridas accidentalmente al aplicar la electrocauterización, por la producción de gases de hidrógeno explosivos.<sup>8</sup> Las preparaciones mecánicas para limpieza colónica han tenido cambios en los últimos años, llegando en la actualidad a la utilización casi exclusiva de polietilenglicol y fosfatos disódicos.<sup>6,7</sup>

Si bien las complicaciones de las colonoscopias no son frecuentes, consideramos necesario incluirlas en este relato dado la gravedad de alguna de ellas.

Nos referiremos al tratamiento y prevención de las complicaciones más frecuentes y graves. Para tal motivo fueron encuestados los Servicios de Gastroenterología privados y estatales de La Plata y los proctólogos de nuestra Sociedad. Los resultados de la misma serán mostrados y comparados al final de este capítulo.

Las complicaciones más frecuentes de las colonoscopias tanto diagnósticas como terapéuticas son:

- Hemorragia
- Perforación
- Síndrome postpolipectomía
- Producidas por la colocación de Stents
- Inflamatorias
- Lesiones de órganos vecinos

### Hemorragia

Es la más común de las complicaciones, oscila entre el 0,02 y el 6% de las series consultadas luego de realizar polipectomías y puede aumentar hasta un 24% en las mucosectomías.<sup>2,7,8,9,10,11</sup> Como hemos podido observar es más frecuente luego de colonoscopias terapéuticas (0,31%-2,7%)<sup>2</sup>, pero puede darse también en las intervenciones diagnósticas (0,05%-0,1%). Las hemorragias mínimas cesan de forma espontánea con la reposición de líquidos y el reposo intestinal. El sangrado intraluminal puede producirse durante la exploración o en forma **inmediata** después de la misma o de realizada la polipectomía (1,5% de todas las polipectomías.)

La hemorragia **tardía**, postextirpación, puede ocurrir después de unas pocas horas hasta los 30 días de pasada la intervención. La media es de 5 a 7 días.<sup>10,11,12,13,14,15,16</sup> Los factores que aumentan el riesgo de hemorragia se pueden clasificar en inmediatos y tardíos.

#### En las inmediatas se destacan:

- a) Técnica inadecuada en el uso del cauterio o del asa
- b) Tracción del pólipo sin cauterio.
- c) Trastornos de la coagulación.
- d) La utilización de terapia anticoagulante.
- e) Pólipos grandes. (superior a 20mm)
- f) Tallos gruesos.

#### En las tardías podemos citar:

- a) Edad avanzada.
- b) Corriente de coagulación "pura"
- c) Tamaño del pólipo (1% en pólipos < 10mm y 6,5% en > 20mm)
- d) Terapia anticoagulante.
- e) Aspirina- Aines.

#### Para la prevención del sangrado se aconseja:

- a) Optimizar el estado de la coagulación previo al procedimiento.
- b) Antes de la transección inyectar endoscópicamente epinefrina (1:10000) en el tallo en los pediculados o en la base de los sésiles.
- c) La utilización de lazos o hemoclips debe realizarse sólo en pólipos pediculados, colocando éstos últimos lejos de la zona de sección para prevenir una perforación por la transmisión de la corriente a través del mismo.<sup>2,9,13,14</sup> Para la prevención de sangrados tardíos se puede reducir la corriente al mínimo posible y es recomendable la utilización

de hemoclips y endoloops cuando los pacientes presentan antecedentes de coagulopatías o deben retomar el régimen de anticoagulación.<sup>17 18 19</sup> El manejo del sangrado puede ser conservador, endoscópico, angiográfico o quirúrgico. En general, el tratamiento médico es similar al aplicado en las hemorragias digestivas bajas con restricción alimentaria, hidratación parenteral y eventual transfusión de sangre.

Los procedimientos endoscópicos para el tratamiento del sangrado inmediato son diversos: se puede retomar el pedículo y realizar la transección del mismo, aplicar una inyección de epinefrina (1:20000), la colocación de clips es muy útil en sangrados arteriales, si el pedículo remanente es lo suficiente largo se puede utilizar el endoloop y por último es válida la utilización del plasma de Argón (generalmente en las mucosectomías).<sup>20</sup> Para el sangrado tardío la epinefrina, los hemoclips y las distintas modalidades térmicas (sonda, polypectomy snare-tip y la pinza de biopsia) son igualmente eficientes.<sup>22</sup>

Cuando la hemorragia es masiva, persistente o los procedimientos endoscópicos fallan, es necesario recurrir a los métodos angiográficos para cohibirla (embolización con microcoils). Si el cuadro persiste la evaluación quirúrgica pasa a primer plano. El endoscopista puede indicarle al cirujano el sitio de resección si sólo se quitó un pólipo.<sup>2 9</sup>

### Perforación

La perforación es la complicación más grave de las colonoscopías. Su frecuencia varía entre el 0,03 y 0,85% para las diagnósticas y el 0,1% al 3% en las terapéuticas.<sup>9 10 19 21 22 23 24</sup> Se produce con mayor frecuencia en el colon sigmoide (65%) con una ligera prevalencia del sexo femenino (60%).<sup>25 26 27 28</sup> Es producto de la fuerza mecánica directa al introducir el colonoscopio, durante un giro del mismo, por barotrauma o por acción del calor o la electricidad durante los procedimientos terapéuticos.<sup>2</sup> Durante las polipectomías o en las mucosectomías ocurren cuando es incluida la muscular propia en la toma. La deficiente preparación intestinal, adherencias, diverticulosis y radiaciones constituyen factores de riesgo a considerar.

La mortalidad asociada a esta complicación varía entre el 0% y el 50% de acuerdo a las distintas series.<sup>10 23</sup> El número de colonoscopías ha tenido un aumento importante desde el momento en que es aceptada como método de screening para la detección del cáncer colorrectal.<sup>24</sup>

La prevención de estas lesiones radica en tener una correcta visualización, efectuar maniobras suaves y controladas, evitar los pliegues colónicos y obtener una adecuada elevación de las lesiones sésiles. Coincidimos

en enfatizar que la mejor prevención se basa en la adecuada formación del endoscopista, su experiencia y prudencia al momento de realizar los estudios.

La forma de llegar al diagnóstico es a través de la clínica, las imágenes (radiología simple y tomografía computada) y en algunas oportunidades la endoscopia. La terapéutica está ligada al estado general del paciente, el tiempo de evolución, el tamaño de la lesión, las condiciones locales de la cavidad abdominal y del conocimiento de enfermedades colónicas previas. (Fig. 1-2)

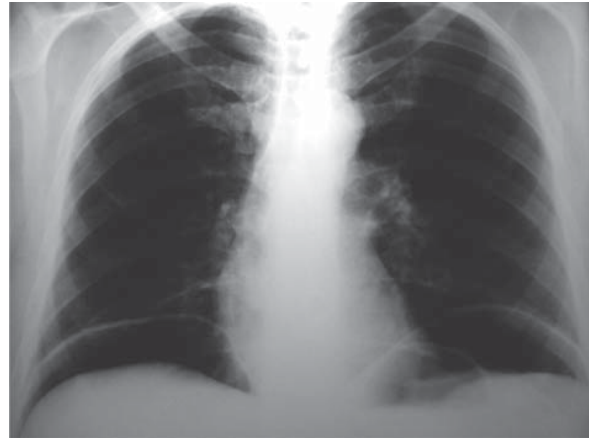


Figura 2-1.

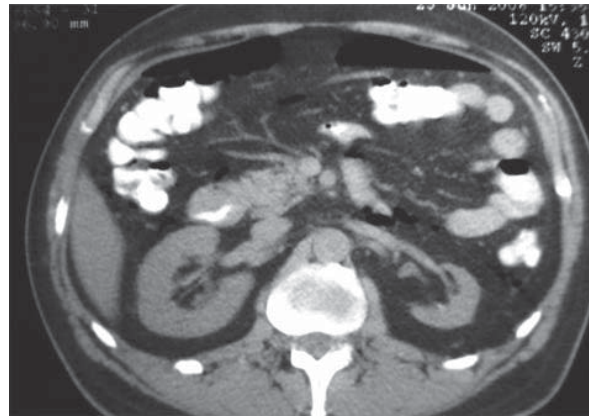


Figura 2-2.

El manejo terapéutico de la perforación puede ser conservador, endoscópico o quirúrgico. Si el enfermo tiene el intestino preparado, sus parámetros vitales están estables, el dolor está localizado sin signos de irritación peritoneal difusa (aún con la presencia de neumoperitoneo o aire retroperitoneal), se puede adoptar la conducta expectante. La restricción oral de alimentos, la hidratación parenteral, el tratamiento antibiótico y la colocación de la sonda nasogástrica son el soporte de esta conducta. Con esta metodología la posibilidad de tener que efectuar cirugía por falla del tratamiento médico es de aproximadamente el 50%.<sup>10 25</sup>

El tratamiento endoscópico consiste en la colocación de hemoclips. El intestino preparado y lesiones de

pequeño tamaño (0,5 a 1 cm) son factores a favor para adoptar esta conducta. Si luego de este procedimiento persisten o se agravan los síntomas debe operarse al enfermo.<sup>26</sup>

El tratamiento quirúrgico de la perforación puede ser realizado por vía abierta o videolaparoscópica.<sup>25 27 28</sup>

En la serie presentada por Patron Uriburu y cols. (4790 colonoscopías) se reportan 8 perforaciones (0,16%). En cinco casos se realizó cierre simple de la perforación asociando en uno de los casos una hemicolectomía derecha por tumor de ciego asociado. En los pacientes restantes se efectuó una resección colónica con anastomosis primaria (lesión de más de 2 cm en sigma antes de las 6 hs) y un abocamiento de la perforación. Todos los procedimientos fueron por vía abierta.<sup>10</sup>

La comunicación de Baistrochi H. y cols. reporta 4.842 procedimientos realizados en los últimos 10 años

con un total de 10 perforaciones (0,20%). Tres fueron operadas por vía convencional (tamaño mayor a 2 cm., patología previa diverticular y radioterapia). Rotholz y cols. presentan 10.233 colonoscopías en 10 años. Se incluyen comparativamente tratamientos quirúrgicos convencionales y abordajes laparoscópicos.

Los tratamientos quirúrgicos convencionales de la perforación colónica incluyen el cierre simple y la resección segmentaria con anastomosis primaria (la ostomía de protección varía en su utilización en los algoritmos de los distintos autores).<sup>10 29 30 31 32 33</sup>

La alternativa laparoscópica tiene una importancia relevante dado que al tener mínimo dolor, rápida reincorporación laboral, reducción de la estadía hospitalaria, con resultados similares a la cirugía convencional se presenta como una terapéutica de elección. Además se logra disminuir el impacto que genera en el paciente esta complicación y minimiza las secuelas. En los

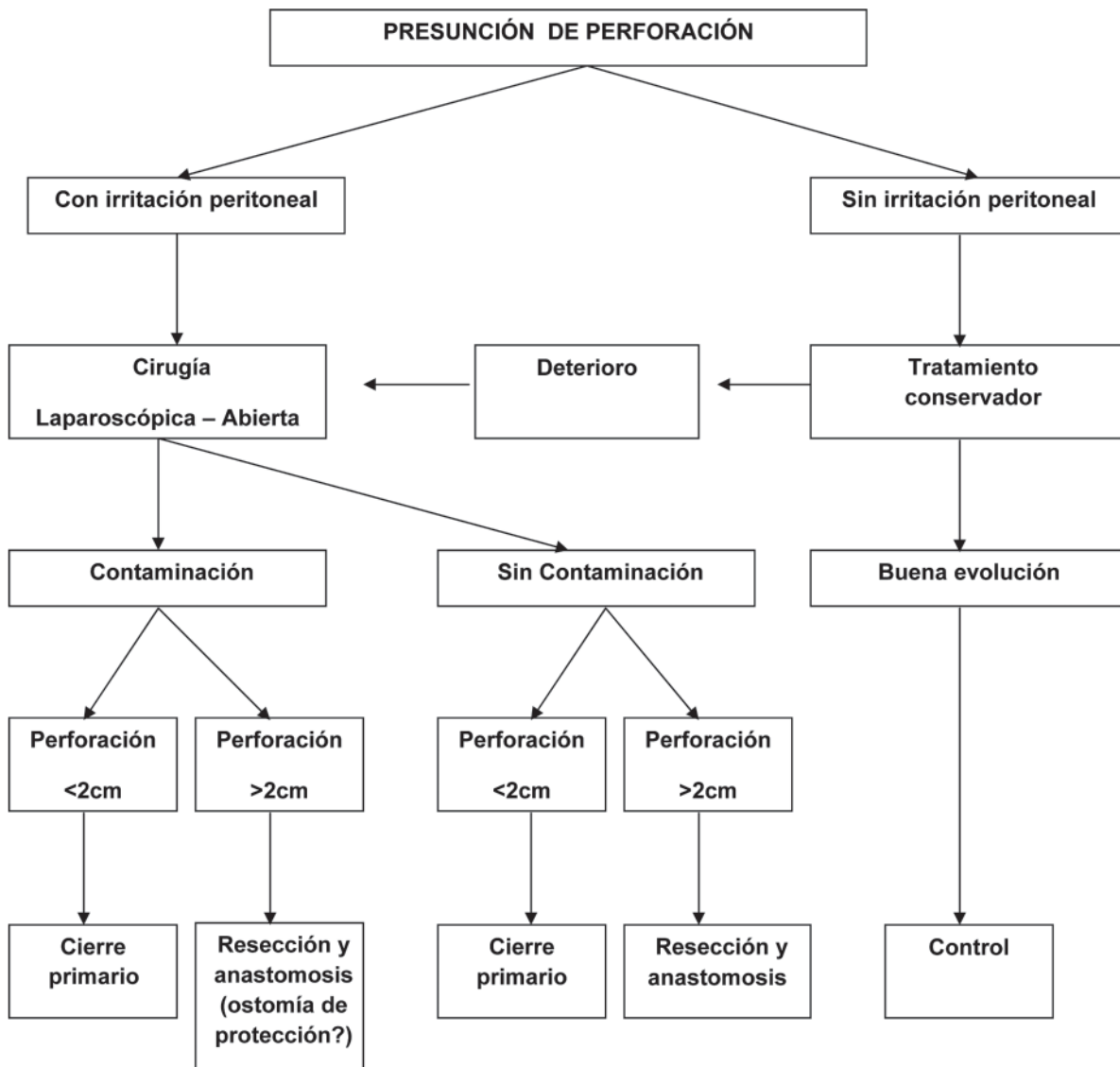


Figura 2-3. Algoritmo de diagnóstico y tratamiento

pacientes obesos se presenta la factibilidad de realizar esta técnica con mayores beneficios y con resultados similares.<sup>24 34 35 36 37 38 39 40 41 42</sup>

Este procedimiento puede ser aplicado con eficacia y seguridad en pacientes gerontes, favoreciéndose estos por su pronta movilidad, menor alteración inmunitaria y casi sin restricción respiratoria.<sup>43 44 45</sup>

En las perforaciones menores a 2 cm. es factible el tratamiento por cierre simple. Tamaños mayores requieren, por lo general, de resección y anastomosis. Esta última deberá adecuarse al grado de contaminación de la cavidad abdominal, a las condiciones locales y generales del paciente, el tiempo de evolución y el entrenamiento del cirujano actuante (Fig. 3).

### **Síndrome postpolipectomía**

Es una entidad poco frecuente (0,5% al 1%). También conocida como "Síndrome de quemadura transmural" o "Síndrome post coagulación endoscópica" (transmural burn). Es un síndrome subdiagnosticado por su poca frecuencia, teniendo como diagnóstico diferencial a la perforación colónica. Se produce cuando la energía térmica se extiende a la muscular propia y la serosa, produciendo una quemadura transmural con inflamación y eventual perforación. Se puede producir entre las 6 hs. y los 5 días después de realizado el procedimiento (con una media de 2,3 días). El 0,3% tienen quemadura de la pared con posterior desarrollo de necrosis y perforación.

En nuestro país, Fantozzi M. comunicó una incidencia del 0,77% (3 casos en 388 polipectomías). En los tres, los pólipos tuvieron un tamaño mayor a tres cm. de diámetro, ubicados en el ciego y colon ascendente.<sup>9 46</sup> Baistrocchi y cols. reportan en su casuística 4 casos sobre un total de 4842 colonoscopías. Las manifestaciones clínicas dominantes son: dolor, reacción peritoneal y distensión abdominal.

En los exámenes de laboratorio se observa leucocitosis. Los estudios radiológicos simples de abdomen y tórax son por lo general normales. El tratamiento puede ser conservador o quirúrgico.

Cuando el tratamiento es conservador se basa en: reposo intestinal, hidratación parenteral, antibióticoterapia y estricto control evolutivo. La certeza de perforación o la mala evolución con las medidas conservadoras necesitan de la cirugía. Las variantes técnicas a utilizar no varían de las descritas anteriormente.

La prevención se realiza evitando hacer las secciones en los pólipos pediculados cerca de la pared e inyectando grandes volúmenes de líquido en la submucosa en los pólipos sésiles y en las mucosectomías. Es imperioso además evitar la excesiva coagulación.<sup>9 36 37</sup>

### **Complicaciones por la colocación de endoprótesis**

Mucho han mejorado las características de los materiales utilizados para la fabricación de las endoprótesis. Desde las primeras pruebas efectuadas por

Charles Stents (odontólogo londinense 1807-1885) con resinas dentales, han tenido variadas modificaciones hasta la fecha.

A pesar de ello la palabra "stent" se refiere al elemento protésico que puede realizar una unión o permeabilizar una luz obstruida. El empleo de stents expansibles en la obstrucción de colon y recto es una práctica en franco aumento.

La colocación puede ser con fines descompresivos preoperatorios o paliativos. En la primera situación se busca un rápido alivio de la sintomatología obstructiva y la recuperación del paciente para llevarlo luego a una operación casi en condiciones electivas. En la segunda instancia (paliativa), será la forma de mejorar la calidad de vida de enfermos con enfermedad avanzada.<sup>48 49</sup>

Las indicaciones y contraindicaciones para su utilización son:

- Obstrucción intestinal aguda
- Cáncer colorrectal
- Fístula coloentérica
- Fístula colovesical

**Contraindicaciones:** La única de este procedimiento es la confirmación radiológica o clínica de una perforación. Actualmente los stents colorrectales tienen una longitud de 60 a 90 mm y un diámetro de 20 a 22 mm.

La colocación puede realizarse de acuerdo a la topografía lesional, con guía fluoroscópica o en las más altas utilizando técnica endoscópica y radiológica. Estos procedimientos son posibles entre un 78% a 100% de los casos. La efectividad en la resolución del cuadro abdominal es del 92% y 100% de las veces.

La complicación luego de la colocación endoscópica se produce en el 10% de los pacientes. Se describen: migración, perforación, oclusión y sepsis. La más frecuente de las citadas es la migración (6%-23%), que puede ser temprana o tardía. Sucede generalmente con prótesis recubiertas de tamaño inadecuado y en estenosis no muy marcadas.

La perforación la puede producir el alambre guía al canular la estenosis o por la dilatación del balón o el mismo stent.<sup>49 50 51</sup> El tratamiento no difiere del resto de las perforaciones colónicas endoscópicas.

### **Inflamatoria**

Es una complicación poco frecuente. Las dos sustancias más comúnmente usadas para, desinfección del material son el glutaraldehído al 2% y el peróxido de hidrógeno. Estos pueden producir distintos efectos tóxicos. Amarillo y cols. informan sobre la lesión de las criptas del epitelio provocadas por el glutaraldehído a diferencia del daño del estroma de la mucosa causada por el peróxido. Ambos pueden provocar necrosis tisular.

Es más frecuente que se produzca una verdadera proctocolitis por glutaraldehído. Ocurre en el lapso de las 48 hs. posteriores a una colonoscopia con dolor abdominal y diarrea, eventualmente pujos y tenesmo. Este cuadro clínico, que se autolimita posteriormente a un procedimiento normal, presupone el diagnóstico.

Se lo relaciona con el inadecuado manejo del lavado del endoscopio y la toxicidad local del desinfectante sobre la mucosa rectocolónica.

El tratamiento es absolutamente conservador con medidas de sostén, antibióticoterapia (metronidazol), eventualmente corticoides y mesalazina. El cuadro resuelve siempre en forma favorable.<sup>10 52 53 54</sup>

### Lesiones de órganos vecinos

Estas lesiones son extremadamente raras de observar. Se pueden producir por la tracción sobre adherencias del colon a otros órganos que tienen escasa movilidad como por ejemplo el bazo (ligamento esplenocólico). Se reportan en la bibliografía solamente 19 casos de lesión esplénica por este método. Algunos de estos pacientes tenían esplenomegalia o antecedentes patológicos del órgano.<sup>10 54</sup>

La sintomatología es la del clásico abdomen hemorrágico con shock hipovolémico o la presencia de dolor sobre el hipocondrio izquierdo, producto del hematoma subcapsular.

Su tratamiento está condicionado por las características clínicas del enfermo y los datos de los estudios por imágenes (ecográfico y tomográfico). El tratamiento puede ser conservador con estricto seguimiento clínico, imagenológico o quirúrgico.

La cirugía ha cambiado radicalmente en los últimos años. De acuerdo al caso se puede realizar cirugía conservadora, con un equipo entrenado y en un centro con infraestructura acorde a este tipo de tratamiento.<sup>55 56 57 58</sup> Estas decisiones deben ser evaluadas después de un meticuloso balance entre los aspectos clínicos, el laboratorio y la valoración de las imágenes.

Los resultados de nuestra encuesta respecto a las complicaciones de las colonoscopías muestran lo siguiente. (Fig. 4a-4b)

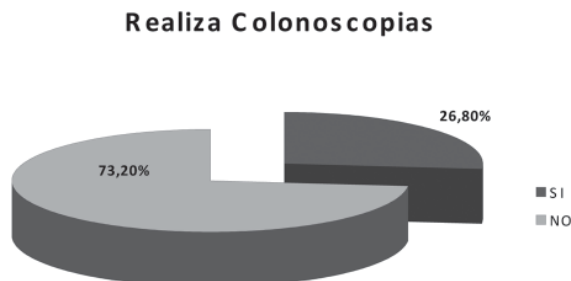


Figura 2-4a.

### Complicaciones de las colonoscopias

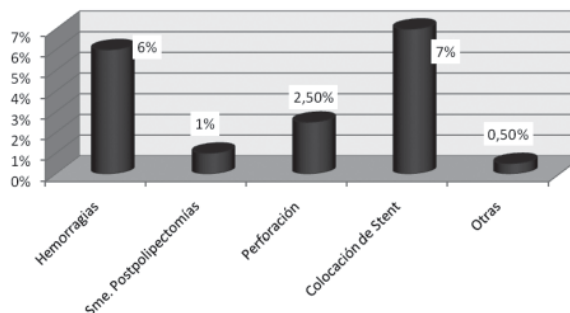


Figura 2-4b.

### Comentario: Dr. Héctor Baistrochi

Los riesgos son aceptados cuando los beneficios los superan, y las complicaciones son inaceptables si la endoscopia está dudosamente indicada. Las estrategias y conductas para evitar las complicaciones son el punto de partida de toda endoscopia colónica.

1. Endoscopistas entrenados y desempeñándose en su nivel de competencia y experiencia.
2. Supervisión adecuada de endoscopistas en entrenamiento. Hoy el aprendizaje por error es inaceptable. (Formación y Práctica en Endoscopia Digestiva. Reglas de la Asociación Argentina de Endoscopia Digestiva. AAED)
3. Los procedimientos deben ser realizados en instalaciones apropiadas, con equipos en condiciones técnicas y con controles de lavado y desinfección. (Normas de Organización y funcionamiento de área de la Endoscopia Digestiva. AAED)
4. Explicación apropiada al paciente del procedimiento que se realizará. Consentimiento informado claro y aceptado por el paciente. Esto más allá del resguardo legal, es una explicación clara de qué se realizará, sus riesgos y complicaciones posibles. Esto en la Rep. Arg. está reglado por la AAED y sus formularios. (Consentimiento Informado)
5. Uso racional de sedación y analgesia, preferiblemente realizado por un anestesta. En nuestra Unidad Digestiva Baistrocchi, hace ya 20 años que la sedación y analgesia es dada por un Anestesta de experiencia. Esto evitó numerosos riesgos y se compartieron responsabilidades, además de dar una comodidad de trabajo.

Es indudable que, como en todos los pasos en medicina, si tomamos las precauciones y los recaudos necesarios, las posibilidades de complicación derivadas de esta práctica serán sensiblemente menores. Podríamos definir que la complicación en la Colonoscopia diagnóstica y/o terapéutica es un cambio adverso en el curso de la enfermedad causado por la intervención del médico.

Las comunicaciones en nuestro País no son numerosas, algo más en el extranjero, pero todas se resumen en las que el Dr. Cattáneo presenta que me he permitido ampliar: hemorragia, perforación, distensión dolorosa y/o distensión cecal, producidas por la colocación de Stents, inflamatoria, infecciosas por contaminación (bacteriemia), desgarro mucoso, atrapamiento instrumental, complicaciones cardiopulmonares y relacionadas con la sedación, complicaciones de la farmacoterapia y preparación.

Con respecto a la Hemorragia que no se detiene, el endoscopista tiene una serie de maniobras y elementos que pueden hacer que ésta se detenga, que muy bien enumera el Dr. Cattáneo. Primero las preventivas para todo método endoscópico diagnóstico y mucho más para los terapéuticos (polipectomías, mucosectomías, coagulación de patologías hemorrágicas como angiodisplasias y rectitis actínicas, dilataciones con balón, colocación de endoprótesis, inyección de sustancias marcadoras y submucosas).

Para exéresis deberán seguir las siguientes precauciones:

1. En el tratamiento antiplaquetario deberá suspender el Fármaco 7 a 10 días antes.
2. Pacientes anticoagulados con Warfarina Sódica que requieran un procedimiento de alto riesgo deberán suspender la droga 3 a 5 días anteriores, se la deberá sustituir por Heparina EV la cual deberá suspenderse solo 6 hs. antes del procedimiento y reiniciarla solo después de 6 a 12 hs. después del mismo.

El uso del endoloop y de los clips previos a la sección de los pólipos pediculados suele ser de buena efectividad. Numerosas publicaciones avalan el método que requiere un colocador y algunos detalles de precisión. Cuando estos elementos no pueden ser colocados, y cuando las ansas no pueden tomar la lesión que a veces supera los 4 cm, aún cuando se proponga la resección en trozos (Piecemeal) se deberá ir pensando en la resección quirúrgica de la lesión por dificultades técnicas. Los hemos usado en contadas oportunidades. En cambio la inyección submucosa para la resección de las lesiones sésiles es casi una rutina que no dejamos nunca de implementar.

El reenlace del tallo de un pólipo sangrante constituye una maniobra difícil, la debe realizar un endoscopista entrenado, la sangre invade rápidamente la luz del colon y es necesario el lavado y la aspiración efectiva. Esta situación es inquietante y se debe manejar la misma con mucha prudencia y tranquilidad pues una maniobra intempestiva lleva a otra complicación más importante como el desgarro y la perforación.

El sangrado en la Polipectomía no es en realidad una complicación importante ya que casi siempre se detiene espontáneamente, con reposo y muy pocas veces requiere alguna transfusión o cirugía.

En nuestra experiencia la hemorragia considerable ocupó el 0,02 % en más de 3.000 polipectomías realizadas a la fecha, pese a que en el Relato Oficial de Coloproctología del año 2009 "Pólipos Colorrectales no Hereditarios" la Dra. Rita Pastore, en su excelente Encuesta Nacional referida a Complicaciones de las Polipectomías, los encuestados respondieron que la complicación más frecuente fue la Hemorragia. En las series consultadas por el Dr. Cattáneo esta complicación osciló entre el 0,02 y el 6%.

La perforación del colon es la mayor complicación para el colonoscopista y es un motivo de intranquilidad desde el punto de vista terapéutico y legal. Las estadísticas Internacionales oscilan entre el 0,1% al 0,8% para los procedimientos diagnósticos, y del 0,5 al 3% para los terapéuticos, porcentajes que coinciden con los presentados por los autores.

La información en trabajos extranjeros es múltiple y numerosa, pero debemos destacar que en la Rep. Argentina hace ya muchos años se vienen publicando series de trabajos referidos al tema. El Dr. Viacava R y Gianoni C. en el 23° Congreso Argentino de Gastroenterología del año 1987 comunican 282 polipectomías colónicas el primero y 118 el segundo con porcentajes de complicaciones que van del 0,9% al 2,8%, siendo la hemorragia y la perforación las más frecuentes. Nosotros (Baistrocchi H, Baistrocchi J) en el año 1977 presentamos en el 2° Congreso Nacional de Coloproctología del Interior, realizado en Mar del Plata dos trabajos referidos al tema con porcentajes similares, aunque la hemorragia siempre fue una complicación menor para nosotros y las perforaciones para esa época ya éramos cautos con la cirugía y fueron tratadas en forma médica.

El Dr. Menéndez S., en el 23° Congreso de Gastroenterología 1987, presenta 747 polipectomías con 0,7% de hemorragias y 0,36% para las perforaciones. Ya para el año 1994 el Dr. Secin F. publica en la Revista Arg. de Cirugía un caso de perforación colónica con tratamiento conservador. La Dra. Mirta Fajre publica en la Rev. de la Asociación Med. Arg. en 1995, 2060 colonoscopias con un índice del 0,2% de perforaciones, 5 en total con sólo una resolución quirúrgica y el resto con tratamiento médico. Luego varias publicaciones más, el Dr. Landoni, J. Rodríguez Martín, J. Latif, Henderreich y Fisher, Patrón Uriburu, Amarillo y Tyrrel, E. Donnelly, Pollastri E., y Ruiz D., y muchos más se preocuparon por informar sus complicaciones en las colonoscopias.

Para los encuestados de Argentina por la Dr. R. Pastore ante la complicación perforativa, el 64% indica cirugía; en tanto que el 36% la maneja en forma conservadora. Nuestra experiencia en la Unidad Digestiva Baistrocchi Córdoba, fue totalmente diferente, primó el tratamiento conservador con los parámetros ya expresados por el Dr. Cattáneo en su esquema. Sobre las últimas 4842 colonoscopias realizadas la perforación

estuvo presente en el 0,2 % de los casos: de estos, el 70% recibió solo tratamiento médico y el 30% restante cirugía.

El procedimiento clínico de los pacientes que no operamos fue el siguiente:

1. Placa de Tórax y abdomen de pie y costado.
2. Tomografía axial computada de Abdomen y Pelvis solo con contraste EV, el 1º, 3º y 6º día (que es el promedio de días de internación de nuestros casos)
3. Laboratorio de rutina diario, y especializado si hiciera falta.
4. Buena vía de canalización o Vía Central que se mantiene hasta el día de alta.
5. Medicación antibiótica asociada:
  - Ceftriazona (3 gr. día)
  - Metronidazol (1,5 gr. Día)
  - Aminoglucosidos (dependiendo de la función renal)
6. Analgesia: Morfina. Tratamos de evitar el uso de Nubaina. Luego de las primeras 24 hs a 48 hs se suele cambiar a diclofenac EV.
7. Alimentación oral. Dependiendo de la evolución pero en promedio después del 3er. día.

No hubo en nuestra experiencia casos que convirtiéramos a cirugía. Además de las descritas tuvimos Serositis (Síndrome de coagulación post polipectomía) el 0,08%, dolor severo y distensión en el 0,2%, ruptura de pinza con atrapamiento (0,02%), bacteriemia (E.Coli) 0,04%. No hemos tenido ruptura esplénica ni efectos adversos de la anestesia.

Agradezco al Dr. D. Cattáneo la deferencia y la confianza que me brinda al confiarme este comentario.

## REFERENCIAS BIBLIOGRÁFICAS

1. Lawrence A. Crónica de la Coloproctología en la Argentina Rev.Argent. Coloproct 2000; 11. 94-98
2. Di Baise J, Thompson J. Diagnostic imagine and therapeutic techniques for colonic evaluation. Diseases of the Colon. Wexner S.2007 text book.
3. Overholt B. Clinical experience with the fiber sigmoidoscope. Gastrointestinal Endosc. 1968. 15:27
4. Curras A. Perforación endoscópica del colon. Manejo de las complicaciones en los procedimientos minimamente invasivos. 05/11/09. Ac. Nac. de Medicina
5. Wolff.Wi, Shinya H. A new aproach to colon polyps. 1973; 178:367-378.
6. ASGE. Colonoscopy preparation. Gastrointest. Endosc. 2001; 54, 829-832
7. Aronchik C, Lipshults E, et al. A novel tableted purgative for colonoscopy preparation: efficacy and safety comparación with Colyte and phospho soda. Gastrointest Endosc. 2000; 52:346-352.
8. Bigard M, Gaucher P, et al. Fatal colonic explosion during colonoscopy polipectomy. Gastroenterology 77. 1979; 1307-1310.
9. Landoni N. Complicaciones de las polipectomías endoscópicas. Congreso Italiano de Gastroenterología y Cirugía endoscópica. 2006. Nápoles. Italia
10. Patrón Uriburu J, Amarillo H, Tyrrel C y col. Complicaciones de la videocolonoscopía. Estudio institucional. Rev Argent Coloproct. 2005; 16(3): 200-202.
11. Kann B, Margolin D, et al. The importance of colonoscopy in colorectal surgeons practices. Result of a survey. Dis Colon Rectum. 2006; 49:763-767.
12. Donnelly E. y col. Experiencia en fibrocolonoscopia. Pren Med Arg. 1977; 64(6): 188.
13. Donnelly E y col. Polipectomía trans colonoscópica. Consideraciones clínicas .Resultados. Rev Argent Cirug. 1979;(4)
14. Pollastri E, Ruiz D. y col. Polipectomía endoscópica colónica. Raconto de siete años. Pren Med Argent. 1986 73;498-500
15. Heindenreich A, Fisher M, y col. Colonoscopia.10 años e experiencia. Rev Argent Coloproct. 1993; 5:92-99
16. Zubirak R, Fleisher D, et al.. Prospective analisis of complications of large-scale screening colonoscopy. Gastrointest Endoscopy. 2002;55.302-309
17. ASGE, Guidelines on the management of anticoagulation and platelet therapy for endoscopy procedures. Grastrintest Endoscopy. 2002; 55:775-779.
18. Bex D, Bond J, et al.Quality in the technical perfomances of colonoscopy and the continuous quality improvement process for colonoscopy. AMJ Gastroenterol. 2002;97:1296-1308
19. Corman M. Polipoyd diseases in colon and rectal surgery. 5<sup>th</sup> ed. Philadelphia. Lippincott, Willams and Wilkins :2005; 701.66
20. ASGE. The argon plasma coagulator. Gastrointest Endoscopy. 2002; 55:807-810
21. Voloyiannis T, Snyder M, et al. Management of the difficult colon polyp referred for reseción: resect or rescope? Dis Colon Rectum.200; .51.292-5
22. Repici A, Tricceri R. Endoscopic polypectomy: techniques, complications and follow-up. Tech Coloproctol 2004; 8:28-90.
23. Baistrocchi H, Lorenzo N, et al. Diagnosi e trattamento delle lesioni coloretali precoci mediante cromoendoscopia e magnificazione endoscópica en: La cromoendoscopia. L impiego dei coloranti in endoscopia digestiva. Cosentino F, Motta R, Baistrocchi H. JL,Eds.Ravizza. Italia 2002;59-72
24. Pastore R, y cols. Pólipos colorrectales no hereditarios. Relato oficial 34º Cong Argent de Coloproctologia. Rev Argent Coloproct.2009;20:142
25. Rotholtz N,Laporte M, Lencinas S,et al. Laparoscopic aproach of colonic perforation due to colonoscopy. Meeting of the Society of American Gastrointestinal and endoscopy Surgeons.USA. 2008
26. Magdeburg R, Collet P, et al. Endoclippping of iatrogenic colonic perforation to avoid surgery. Surg Endosc 2007
27. Yamamoto A, Ibusiki K, et al. Laparoscopic repair of colonic perforation associated with colonoscopy: use of passing sutures and endoscopic linear stapler. Surg Laparosc Endosc apaercutan Tech 2001;1:19-22
28. Clements R, Jordan L, et al. Critical decisions in the management of endoscopic perforations of the colon. Am Surg.2000; 66(1): 91-3

29. Salomón M, Minetti M. Laparoscopia en el abdomen agudo de origen colónico. Abdomen agudo de origen colónico. Ed Akadia 2.005, 26:309-317
30. Heldwein W, Dollhopf M, et al. The Munich Polypectomy Study (MUPS). Prospective analysis of complications and risk factors in 4000 colonic snare polypectomies. *Endoscopy* 2005;37:1116-22
31. Anderson M, Pasha T, et al. Endoscopic perforation of the colon. lesson from a 10-yers study. *Am J Gastroenterol* 2000; 95:3418-22
32. Pastore R, Coronado Quesada E, y cols.. Polipectomía endoscópica y manejo de los pólipos colrectales malignos. Experiencia de 20 años. *Rev Argent Coloproct* 2002;13:62-8
33. Opelka F. Endoscopia transanal. Complicaciones de la Cirugía colorrectal. Hicks T, Beck D, et al. Masson-Williams y Wilkins. Barcelona. 2000; 147-157
34. Clinical Outcomes of surgical therapy Study Group. A comparison of laparoscopically assisted and open colectomy for colon cancer. *N Engl J Med* 2004;350:2050-9
35. Dezanzo V, Rodriguez G. Traumatismos colónicos. Abdomen agudo de origen colónico. Ed Akadia. 2.005 ;22: 252-279
36. Jentschura D, Rautem M et al. Complicatons in endoscopy of the lower gastrointestinal tract: therapy and prognosis. *Surg Endosc* 1994; 8:672-6
37. Braga M, Vignali A et al. Laparoscopic versus open colorectal surgery, a randomized trial om short-term outcome. *Ann Surg* .2002;236.759-67
38. Lencinas S, Uranga L y cols. Factibilidad de la colectomía laparoscópica en pacientes obesos. *Rev Argent Coloproct* 2006;17 25258
39. Schwander O, Farke S, et al.. Laparoscópico colorectal surgery in obese and no nonobese patients do differences in body mass indices lead to different outcomes? *Surg Endosc*. 2004;18:1452-6
40. Leroy J, Ananian P, et al. The impact of obesity on technical feasibility and postoperative outcomes of laparoscopic left colectomy. *Ann Surg*. 2005; 241:69-76
41. Delaney C, Pokaca N, et al. Is laparoscopic colectomy applicable to patients with body mass index? A case matched comparative study with open colectomy. *Dis Colon Rectum*. 2005;48:975-81
42. Duepre H, Senagore A et al. Advantages of laparoscopic resection for ileocecal Crohns disease. *Dis Colon Rectum*. 2002;45.605-610
43. Salomon M, Donnelly E, y col. ¿Es seguro efectuar la cirugía colorrectal laparoscópica en pacientes mayores de 75 años? *Rev Argent Cirug*. 2004; 87: 137-143
44. Weeks J, Nelson H, et al. Short term quality of life outcomes following laparoscopic assisted colectomy vs. open colectomy for colon cancer. *Jama* 2002; 287(3) :321-328
45. Salomon M, Alonso M, y cols. Evaluación comparativa del estrés en cirugía colónica laparoscópica y convencional. *Rev Argent Cirug* 2003;83(1-2):48-54
46. Fantozzi M. Síndrome postpolipectomía endoscópica. *Rev Argent Coloproct*. 2009; 20:1-42
47. Malvin E. How a dentists name became a synonym for a life- Saving device the history of Dr. Charles Stent. *Journal of of dentistry*. J 2001
48. Choo I, Ledreman H, et al. Acute colonic obstruction: clinical oclusión intestinal neoplásica. aspects and effectiveness of preoperative and palliative treatment with self expanding metallic. *Radiology* 1998;198, 206:199-204
49. Gimenez M, Ariza G. Tratamiento endoanal con stent de la obstrucción colónica. *Rev Argent Cirug* 2003; 54:123-29
50. Zollikofer C. Gastrointestinal stenting. *Eur Radiol*. 2000;10:329-341
51. Caro L. Complicaciones de los stents expansibles. (Manejo de las complicaciones de los procedimientos mínimamente invasivos). 05/11/09 *Ac Nac de Medicina*.
52. Birnbaum B, Gordon R, et al. Glutaraldehyde colitis: radiologic findings. *Radiology*. 1995;195(1):131-34
53. Dolce P, Gourdeau M, et al. Outbreak of glutaraldehyde-induced proctocolitis. *Am J Infect Control* 1995;23(1):34-9
54. Amarillio H, Salomón M, Tyrrell C, Patrón Uriburu J y cols. Proctitis inducida por glutaraldehído. *Rev Argent Coloproct*. 2005;16(4):265-269
55. Ahmed A, Eller P, et al. Splenic rupture: an unusual complication of colonoscopy. *Am J Gastroenterol* 1997; 92:1201-04
56. Programa avanzado de apoyo vital en trauma. Traumatismo esplénico. ATLS. 2007 American College of Surgeons TC active hemoorrgie. *AJR*. 2002; 179:437-444
57. Montenegro R, Alejandro S. Manejo conservador del traumatismo abdominal (Traumatismo cerrado de bazo). Relato Oficial 76º Congreso Arg de Cirugía *Rev Argent Cirug*. 2005; (4):50-58

### 3. COMPLICACIONES UROGENITALES

#### INTRODUCCIÓN

La cirugía colorrectal puede provocar lesiones iatrogénicas sobre el aparato urogenital, ya sea directamente sobre los uréteres, vejiga, próstata, uretra, lesiones de plexos nerviosos y estructuras vasculares. Esfínteres y genitales externos pueden verse afectados, inclusive provocando disfunciones vesicoesfinterianas.<sup>1</sup>

Durante la disección rectal, en una resección anterior baja o en la amputación abdominoperineal, se pueden producir lesiones en el momento de incidir sobre la fascia de Denonvillers, debido a su contigüidad con la cara anterior del recto, próstata, vesículas seminales y pared posterior de vagina. En el abordaje posterior y lateral, la injuria puede afectar uréteres, plexo hipogástrico y nervios erectores.<sup>2</sup>

En la década del 80, esta cirugía inició una nueva etapa consistente en preservar la inervación autónoma de la esfera urogenital, sin desmedro de realizar una ablación radical. Fueron sus pioneros Heald, Enker, Havenga, y la escuela japonesa representada por Hojo, entre otros.<sup>2-3-4-5</sup>

La disfunción urinaria permanece como una complicación común de la cirugía radical pelviana, en particular luego de la operación de Miles, es evidente en más del 70% de los pacientes y su causa es el daño intraoperatorio de los nervios pelvianos autónomos. En el tratamiento del carcinoma rectal la extensión de la resección primaria y la linfoadenectomía son determinantes mayores en el grado de morbilidad urológica postoperatoria, siendo mayor luego de la amputación abdominoperineal en comparación con la resección anterior baja, debido a la extensión en la disección pelviana.<sup>6</sup>

El mayor conocimiento de la anatomía y embriología del recto, la introducción del concepto de exéresis total del mesorrecto (ETM) y el advenimiento de imágenes aportadas por la resonancia nuclear magnética de alta resolución (RNMR), constituyen sin duda contribuciones importantes para la cirugía del cáncer de recto, disminuyendo en forma significativa el número de complicaciones al preservar las estructuras neurovasculares que lo rodean.<sup>7</sup>

La ETM, realizada con los preceptos de Heald, mejora del 50 al 75% la supervivencia a 5 años y desciende la recurrencia local del 30 al 5-8%. Las tasas de impotencia y disfunción vesical disminuyen de valores que oscilan entre el 50 y 85% al 15%.<sup>8-9</sup> Es importante la identificación del plexo hipogástrico en la bifurcación aórtica para su preservación; la sección de los ligamentos laterales debe ser realizada bajo visión directa, para evitar así la injuria de los nervios parasimpáticos sacros.<sup>9</sup>

La introducción de la videolaparoscopia en la cirugía colorrectal aporta beneficios en procedimientos

pelvianos, que incluyen la iluminación y la magnificación de la imagen que colaboran en la identificación y preservación de los nervios pelvianos. Los estudios prospectivos que han evaluado la calidad de vida y la función sexual postoperatoria con esta técnica, demostraron que esta última presenta un deterioro entre los tres meses a un año posterior a la cirugía, observando que se produjo menor disfunción luego de la resección anterior, en comparación con aquellos pacientes a quienes se les realizó una resección abdominoperineal.<sup>10-11</sup>

En la cirugía, durante la disección y ligadura alta de los vasos mesentéricos inferiores, deberá evitarse la sección o inclusión de los orígenes de los nervios hipogástricos. A nivel del promontorio, se penetra en un plano celular laxo, donde se pone en evidencia la cara anterior del mismo.

Para la movilización del recto se sigue a lo largo del espacio retrorrectal, sin desgarrar la fascia propia. La disección se extiende hasta el piso pelviano, por dentro de la bifurcación nerviosa de la misma manera que la lateral.

Las ramas distales génitourinarias del plexo pélvico transcurren en el borde lateral de las vesículas seminales. Cuando esta maniobra se ha completado, el recto envuelto en su fascia está libre, con el sistema nervioso autónomo pelviano intacto.<sup>12-13</sup> Si la disección se lleva a cabo por el plano equivocado, puede presentarse sangrado y daño de las estructuras mencionadas, con las consiguientes lesiones y secuelas.<sup>14</sup>

#### LESIONES URETRALES

Las lesiones quirúrgicas uretrales se producen en relación con neoplasias rectales extensas o trastornos inflamatorios que alteran los planos quirúrgicos.<sup>15-7</sup>

La injuria puede ocurrir como resultado de la disección, con o sin electrofulguración, en el área prostática durante el transcurso de una operación de Miles en el tiempo perineal.<sup>11</sup> Si la lesión es reconocida durante la intervención, está indicado la reparación directa o uretrotomía.

El trauma uretral externo puede causar una estrictura que se manifiesta en forma tardía y que podrá requerir dilatación, uretrotomía interna o uretrotomía reconstructiva.<sup>16-8</sup>

Las lesiones no identificadas durante la intervención pueden manifestarse en el período postoperatorio en forma de extravasación de orina a través de la herida perineal o del recto. La primera manifestación se debe a la presencia de una fístula vesico-perineal que puede ser tratada con el uso de sonda vesical. Torres, en nuestro país lleva a cabo la primera resección abdominoperineal videoasistida en noviembre de 1992. Reporta la aparición de dos casos de fístulas vesicoperineales en su casuística, atribuyéndolas a que la disección de la cara anterior del recto por videolaparoscopia no es suficientemente extensa, y por lo tanto el equipo perineal debe

avanzar más profundamente. Esto se evita disecando la cara anterior del recto hasta sobrepasar las vesículas seminales. Si bien el diagnóstico es clínico, la uretrografía retrógrada puede confirmar la lesión.<sup>15-17</sup>

La resonancia magnética resulta de utilidad para determinar la longitud de la lesión y el desplazamiento prostático en forma correcta en el 86 a 96% de los casos.<sup>18</sup>

Las opciones terapéuticas varían en función de la importancia de la injuria. Las lesiones ocasionales pequeñas, identificadas peroperatoriamente pueden tratarse con un cierre primario, con puntos separados de material reabsorbible 5-0 y sonda uretral durante 3 semanas. Las lesiones más amplias requieren un sondaje suprapúbico, diagnóstico por imágenes y reconstrucción diferida.<sup>15</sup> Esta se lleva a cabo aproximadamente 12 meses después, pudiendo utilizar estudios de imágenes como cistouretrograma anterógrado, retrógrado y cistouretrografía.

Murat y Ahmet movilizando los cuerpos cavernosos y realizando anastomosis término-terminal lograron una continuidad uretral en una serie de 77 pacientes del 94,8%, con secuelas postoperatorias como incontinencia en el 9,1% y disfunción eréctil en el 16,2%. Es importante para esta reparación la escisión extensa de la fibrosis, dejando la zona libre de tensión para poder realizar una anastomosis término-terminal en condiciones apropiadas.<sup>19</sup> En pacientes con reparaciones previas o uretroplastias fallidas, disminuye significativamente el éxito de una uretroplastia anastomótica posterior.<sup>20</sup>

La fístula rectouretral es de rara aparición y su tratamiento es un desafío quirúrgico. Las fístulas adquiridas pueden ser secundarias a traumas, cirugía pélvica, enfermedad inflamatoria intestinal, enfermedad diverticular, infecciones pélvicas y enfermedad maligna. Procedimientos conservadores y quirúrgicos son propuestos para su resolución. Con un procedimiento conservador usando diversión vesical e intestinal, la observación en el tiempo es incierta.

Los primeros reportes de tratamiento quirúrgico datan del siglo XIX, siendo descriptos numerosos procedimientos, sin que ninguno ganara aceptación plena como el tratamiento de elección. Una limitada tasa de éxitos, muestran una condición compleja y dificultosa.<sup>21</sup>

Renshler y Middleton reportaron su experiencia usando la técnica de York-Mason (extirpación del trayecto fistuloso, liberación de la tensión de la mucosa uretral y rectal, cierre de ambas mucosas e interposición de músculo o epiplón).<sup>15-22</sup> Al-Ali y colaboradores combinaron la técnica de York-Mason con el avance de pared rectal anterior de Parks.<sup>23</sup> Otras técnicas propuestas son: la utilización de un flap de avance mucoso anterior transanal, reparación transabdominal, microcirugía transanal endoscópica, abordaje perineal o anterior transanorrectal. También se propone la utili-

zación de transposición de flaps de tejidos vascularizados, incluyendo el músculo gracilis para reparación de fístulas rectouretrales.<sup>21 24 25 26 27 28</sup>

Para llevar a cabo esta técnica se realiza previamente en todos los pacientes una cistouretrografía y examen bajo anestesia, lo que permite reconocer la vitalidad de la zona y establecer una estrategia quirúrgica, siendo muy importante conocer el sitio exacto del orificio rectal. El examen permite establecer las condiciones de la uretra distal, el tamaño y posición de la fístula antes del cierre, siendo útil en algunas ocasiones la instilación de azul de metileno en la cistouretrografía para poder demostrarla. La resonancia magnética y la tomografía computada no resultan útiles para determinar con precisión el orificio rectal, por lo que no es prioritaria su utilización para este fin.<sup>29</sup>

## LESIONES DE LA PRÓSTATA Y VESÍCULAS SEMINALES

La comunicación fistulosa entre colon, recto y vesículas seminales es una situación infrecuente. Existen descripciones de lesiones de la próstata y vesículas seminales en presentaciones aisladas de casos en la bibliografía quirúrgica y urológica.<sup>30</sup>

Estos trastornos se manifiestan clínicamente como una secreción perineal. Se pueden diagnosticar a través de una uretrografía retrógrada. El tratamiento inicial consiste en cateterización sostenida durante un mes. Si la misma no es efectiva, debe practicarse una reparación mediante la técnica de York-Mason

La incidencia de fístulas que involucran las vesículas seminales, independientemente de su etiología, es baja siendo una situación muy poco común dada la protección de las mismas por la vejiga.<sup>31</sup>

Hamidinia reporta un caso de fistulización en enfermedad de Crohn, presentándose clínicamente con neumatúria, espermatozoides en el drenaje rectal luego de la actividad sexual. El vesiculograma seminal retrógrado demostró la comunicación entre conducto eyaculador y recto.<sup>32</sup> Goldman y cols. reportan un caso de fístula con posterioridad a una resección anterior baja por adenocarcinoma, manifestándose por neumatúria, dolor testicular y aumento de la frecuencia urinaria. Se identificó el trayecto fistuloso entre el recto y la vesícula seminal derecha a través de un enema con contraste hidrosoluble. Se resolvió la fístula mediante una vasotomía cutánea y antibióticoterapia.<sup>33</sup>

Carlin y cols reportan un caso de fístula colo-vesico-seminal como consecuencia de una sepsis pélvica luego de una resección anterior baja por adenocarcinoma colorrectal. Dos meses después de la cirugía se constató por tomografía con contraste rectal una colección presacra que comunicaba con las vesículas seminales y el recto. El paciente fue sometido a drenaje quirúrgico, con resultado no satisfactorio y posteriormente se realizó resección abdoínoperineal.<sup>34 35</sup>

Un caso de fístula entre pouch colónico en J y vesícula seminal fue reportado luego de una anastomosis coloanal por proctitis actínica. Se reparó mediante la confección de un flap de avance, con resultado fallido, por lo que se decidió la remoción del pouch y colostomía.<sup>36</sup>

Los síntomas de las fístulas colo-vésicoseminales son variados, pero en líneas generales similares a los de una fístula colovesical, principalmente neumaturia y disuria. Los estudios por imágenes resultan muy útiles para establecer el diagnóstico y definir la elección del tratamiento, pudiendo utilizarse enemas con contraste hidrosoluble y tomografía axial computada de pelvis con contraste rectal, de gran utilidad para definir el trayecto en fístulas poco comunes. Hecho el diagnóstico, se recomienda la resección del segmento intestinal comprometido, siendo controvertido el método óptimo de control del lado vésico-seminal de la fístula, pudiendo considerarse la interposición de un flap de epiplón como los utilizados en fístulas vesicales o rectovaginales.<sup>37-38-39</sup>

## LESIÓN VESICAL

La muy íntima relación entre el recto, colon sigmoides y la vejiga, predispone a las lesiones vesicales durante las intervenciones quirúrgicas, ya sea en patología neoplásica o benigna. Las mismas se han reconocido desde hace mucho tiempo como complicación de la cirugía colorrectal. Lapidés y Tank realizaron una revisión de 2000 resecciones abdominoperineales, donde se observó que la frecuencia de estas lesiones era inferior al 5%.<sup>15-40</sup>

La retención urinaria como complicación de cirugía colorrectal tiene una patogénesis compleja y multifactorial, que incluye el uso de drogas perioperatorias, injuria de nervios parasimpáticos y stress inducido por reflejo simpático inhibitorio. Es una complicación frecuente que puede presentarse entre el 3 a 11% de pacientes luego de esta cirugía, independientemente de la vía utilizada (convencional o laparoscópica).

La retención que aparece en el postoperatorio se debe a múltiples factores, como medicación anticolinérgica, anestesia epidural, anestesia narcótica central, reposo prolongado en cama y medicación con agonistas alfa 1. También la sobredistensión vesical en el perioperatorio puede provocar una lesión miotónica del cuerpo vesical con la consiguiente retención urinaria. La colocación de una sonda Foley puede ser suficiente.<sup>41-42</sup>

Si la retención persiste durante más de seis semanas, debe realizarse un estudio urodinámico para establecer con mayor exactitud la naturaleza de la lesión y medir la capacidad residual posmiccional de la vejiga. Los estudios de electromiografía perineal, perfil de presión uretral, cistometrograma complejo, medición de distensibilidad vesical y sustracción de presión abdominal completan el protocolo, obteniendo así un

análisis entre la presión abdominal, presión vesical y función del esfínter.

Durante la cirugía puede existir lesión de nervios pelvianos, como sección o neuropraxia, que determinan una alteración en la función vesical que se traducirá en el postoperatorio. La recuperación de buena micción postoperatoria, luego de retirar la sonda vesical, nos informa que ha sido buena la preservación de nervios pelvianos; sin embargo, hay estudios que demuestran la presencia de volumen residual postmiccional, que en algunas ocasiones superan los 200 ml., independientemente de la capacidad de micción que presente el paciente. Esta alteración se presenta en el 4% durante el período postoperatorio inmediato, reduciéndose al 2% a los nueve meses, lo cual demuestra una regeneración del daño nervioso.

Este volumen residual es un indicador de alteración en la función vesical después del acto operatorio y es más marcado luego de cirugía rectal con respecto a la colónica. Esto último ha sido demostrado por estudios que miden el volumen residual postmiccional en el postoperatorio, como flujometría y ecografía vesical realizada inmediatamente después de retirar la sonda, observando recuperación total luego de aproximadamente cinco días en cirugía colónica y parcial luego de diez días en los procedimientos rectales.

Si esta alteración persiste y el residuo postmiccional se mantiene en el tiempo, por disminución de la compliance vesical, podría derivar en una insuficiencia renal, con el consiguiente deterioro de su función.

Un estudio compara la utilización de drenaje vesical suprapúbico versus sonda vesical, encuentra que el uso de drenaje suprapúbico presenta mayores ventajas, fundamentalmente reduciendo el riesgo de infección urinaria y brindando mayor confort al paciente.<sup>43-44</sup>

Las lesiones de la pared vesical diagnosticadas durante la operación pueden cerrarse, generalmente, de manera primaria con pocas complicaciones a largo plazo. Las lesiones diagnosticadas en forma tardía se pueden presentar como fístulas o drenaje perineal persistente, siendo en ocasiones difícil de demostrar la delimitación de la lesión.

Una fístula colovesical se puede visualizar adecuadamente en una tomografía computada (TC) con contraste introducido en vejiga, sin embargo resulta más útil la TC con medio de contraste oral, ya que se puede apreciar la presencia de un urinoma o un absceso, procesos ambos que pueden dar lugar a la formación de una fístula.<sup>15</sup>

Un estudio en el que se realizó la revisión de 51 casos de injuria vesical entre 1991 y 2000, por causa de trauma múltiple, demostró que el cistograma retrógrado fue superior con una certeza de 95.9% con respecto a la TC (60.6%) para el diagnóstico de la lesión.<sup>45</sup>

Fue comunicada la aparición de una fístula vésico-perineal en el postoperatorio de un procedimiento de amputación abdominoperineal videoasistida, la cual

fue tratada con permanencia de sonda vesical durante 21 días, cerrando espontáneamente.<sup>17</sup>

La presencia de una fístula rectourinaria puede deberse a patología pelviana maligna o benigna, o ser secundaria al tratamiento quirúrgico y/o oncológico (quimiorradioterapia), tomando como medida quince centímetros desde el margen anal para considerarla en relación con el recto. El diagnóstico se realiza mediante exámenes complementarios de imágenes, como radiología, tomografía y resonancia magnética, pudiendo en ocasiones palparla en el examen digital.

Hecho el diagnóstico debemos planear su tratamiento, siendo esto un verdadero desafío, debido a que la mayoría de las veces estos pacientes presentan procedimientos quirúrgicos previos, acompañados de tratamientos adyuvantes en el caso de patologías malignas. También debe tenerse en cuenta el estado funcional del aparato esfinteriano a nivel urinario y rectal.

Estos procedimientos son muy importantes dado que entre las opciones de tratamiento existe la posibilidad de derivación fecal y/o urinaria, permanente o temporaria y en ocasiones, la derivación urinaria se realiza a través del colon o íleon.<sup>46</sup>

A nivel vesical pueden ocurrir lesiones en nervios periféricos, lo que da lugar a debilitamiento del nervio pudiendo con la consiguiente debilidad del músculo detrusor, siendo la lesión más frecuente la arreflexia del detrusor o cuerpo vesical poco contráctil.

Si existe lesión por sección transversal bilateral, puede ser necesaria la utilización de una sonda permanente. Si la lesión es unilateral, sea por sección o neuropraxia, puede recuperarse parcialmente la función vesical.

Las lesiones miotónicas y secundarias a fármacos se resuelven con el paso del tiempo. De no constatarse ninguna de las lesiones mencionadas, se debe realizar un examen prostático, dado que patologías como la prostatitis pueden generar retención urinaria secundaria.<sup>15</sup>

## DISFUNCIÓN SEXUAL

Está asociada a la cirugía colorrectal baja y se presenta tanto en mujeres como en hombres.

Las mujeres presentan dispareunia hasta en un 50% en anastomosis colorrectales, siendo más marcada la reducción en la función sexual luego de la cirugía rectal con respecto a la colónica. Esta disminución se observa en todos los aspectos de la misma (deseo, lubricación, orgasmo, satisfacción y dolor). Este tipo de disfunción tiene relación directa con el daño nervioso a nivel pelviano durante la disección quirúrgica. Sin embargo, un 10% de pacientes a quienes se les realizó ileostomías por enfermedad inflamatoria intestinal, también manifestaron algún síntoma de trastorno sexual, teniendo en este caso relación con el impacto psicológico que genera la ostomía.

En hombres, se presentan distintas alteraciones en esta esfera debido a la íntima relación del recto con los nervios encargados de la función sexual.

En resecciones anteriores bajas se puede presentar ausencia de eyaculación hasta en un 60%, impotencia en un 17%, y combinación de ambos en un 23%. En resecciones abdominoperineales, las tasas de disfunción sexual oscilan entre 50 a 100%, pudiendo presentarse impotencia, eyaculación retrógrada o aneyaculación, solas o combinadas.

La pérdida del reflejo eréctil e impotencia está dada por la lesión parasimpática; la lesión simpática en el plexo hipogástrico provocará eyaculación retrógrada y la aneyaculación es provocada por la lesión del plexo mesentérico. Es frecuente la presencia de lesiones mixtas.

La cirugía con preservación de esfínteres llevada a cabo en mujeres, tiene un fuerte efecto en la función anorrectal, algunos en la función sexual y pocos en la esfera urológica en comparación con la cirugía colónica. Por el contrario, en los hombres se observan mayores alteraciones en la esfera urogenital.<sup>15-47</sup>

## OTRAS DISFUNCIONES

Havenga y cols reportan en un estudio retrospectivo, deterioro urinario, manifestado por urgencia miccional sin incontinencia en 37% de mujeres luego de ETM. Shah y Huddy lo informan en 20%. Daniels observa nocturia en 61% e incontinencia de stress en 20%. Nesbakken y cols. en sólo 9% de mujeres. Pocard y cols describen en un estudio prospectivo que no encuentran cambios tanto en mujeres como en hombres, 1 año después de ETM.<sup>48 49 50 51 52</sup>

Sin embargo otros autores mencionan que en hombres es muy frecuente la reducción en la función urinaria luego de cirugía rectal, hasta en un 40%. Un estudio demuestra que la identificación de los nervios pelvianos durante la cirugía es más fácil en mujeres, lo que se corrobora con la mejor respuesta postoperatoria con respecto a las disfunciones.<sup>53</sup>

Una investigación realizada para demostrar la potencial disfunción postoperatoria en mujeres luego de cirugía con ETM, mostró un significativo incremento de la disfunción anal con aparición de incontinencia severa, 20% a heces líquidas y sólidas, en contraposición con 0% observado luego de cirugía colónica.

También el estudio demostró mayor deterioro en la función anal que en la urológica, porque independientemente del daño de los nervios autónomos pelvianos la nueva anatomía colónica afecta la función con pérdida de compliance y amputación directa de terminales nerviosas con inserción de otro segmento colónico no inervado. Esto puede ser explicado por el hecho de que, en la mayoría de los pacientes, el tumor se hallaba dentro de 8 cm del margen anal.

Sorpresivamente se observó que el realizar una anastomosis coloanal con pouch mostró mejores resultados que la anastomosis coloanal directa.<sup>48-54-55-56-57</sup>

## LESIONES URETERALES

Son las complicaciones peroperatorias más frecuentes, con una prevalencia de 1 a 10 %, con más del 1,5% en cirugía laparoscópica.<sup>58-59</sup>

El diagnóstico precoz es esencial para disminuir su morbilidad, pero un bajo porcentaje de estas lesiones se advierten en el intraoperatorio. De ser posible es importante contar con la presencia de un especialista en la cirugía.

El uso de catéteres ureterales en intraoperatorios facilita la localización y el inmediato reconocimiento de la injuria, minimizando el riesgo de lesión en pacientes con cirugía pélvica previa, irradiación, diverticulitis complicada con perforación o fístula, cierre de Hartmann o en pacientes obesos.<sup>58</sup> La utilización de los mismos en forma sistemática en cirugía laparoscópica es controvertida, pero su **uso selectivo** se justifica ante determinadas situaciones, como las mencionadas anteriormente, que pueden llevar a la conversión del procedimiento laparoscópico por la imposibilidad de identificar los uréteres. El uso de estos catéteres genera potenciales complicaciones, infección del tracto urinario, espasmo ureteral, oliguria, reflujo, injuria directa durante la cateterización y hematuria. También se observó un aumento en el tiempo operatorio debido a la complejidad de la patología a tratar.<sup>60</sup>

Publicaciones sobre el uso de catéteres luminosos para identificación ureteral, mostraron complicaciones como hematuria grosera en el 94,8% de los pacientes en quienes se utilizó esta técnica.<sup>58-61-62</sup>

El advenimiento de la cirugía laparoscópica mano-asistida permite una situación intermedia dado que al introducir una mano en el campo quirúrgico, la misma actúa ayudando a la identificación de los planos y elementos potencialmente dañables como los uréteres. Dicho procedimiento es una alternativa válida en pacientes seleccionados disminuyendo la tasa de conversión.<sup>63-64</sup>

Los uréteres deben ser siempre buscados e identificados, tanto en cirugía abierta como en procedimientos laparoscópicos.<sup>65-66-67-68</sup> Las lesiones ureterales ocurren en tres localizaciones:

- en el origen de la arteria mesentérica inferior
- en la zona en que los vasos uterinos cruzan el reborde de la pelvis
- entre los ligamentos laterales del recto.

**“La evaluación preoperatoria mediante un urograma no previene las lesiones ureterales.”**

## Tipos de lesión ureteral

### - Desvascularización

Se produce al sacrificar la irrigación segmentaria del uréter. Las arterias que comprenden esta irrigación son la aorta y vasos renales, gonadales, mesentéricos inferiores e ilíacos. La parte media del uréter es la más predispuesta a este tipo de lesión, dado que es la que posee menor irrigación.

Para evitar esta lesión, la disección en la zona media o abdominal del uréter debe abordarse por la parte externa, ya que la irrigación corre por la parte media. En la pelvis, la disección se realiza medialmente, dado que la irrigación corre por la parte externa. La manifestación postoperatoria de estas lesiones es por una fístula o por una estenosis.

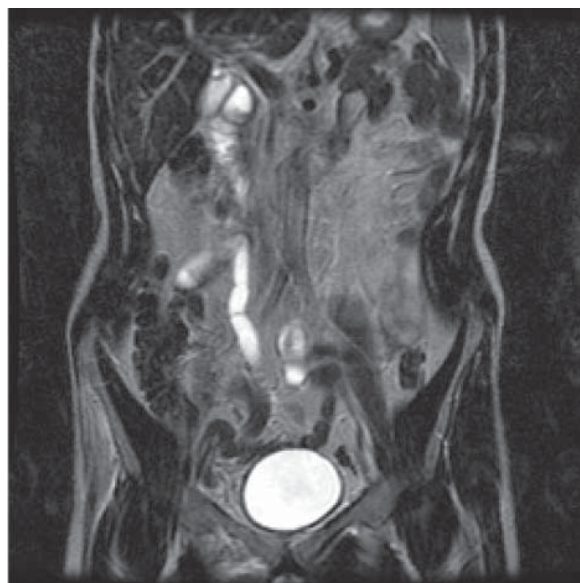
### - Ligadura o aplastamiento

Cuando se diagnostican en forma intraoperatoria se tratan liberando la pinza o soltando la ligadura, manteniendo un catéter ureteral durante 5 a 7 días. Si el diagnóstico es en el período postoperatorio puede intentarse la colocación retrógrada de un catéter, siendo necesaria una nefrostomía percutánea para mantener la función renal al no obtener éxito con el primer procedimiento.

Las lesiones no tratadas conducen a estenosis ureterales y obstrucción renal crónica. (Fig 1).

### - Sección transversal:

Si el diagnóstico es inmediato y la longitud adecuada se trata con reparación primaria y colocación de catéter doble J. Si la sección es mayor su reparación es más compleja.



**Figura 3-1.** RNM. Ligadura ureteral derecha.

## DIAGNÓSTICO

Ante la posibilidad de una lesión ureteral existen técnicas que facilitan el diagnóstico:

- Durante la operación:
  - inyección intravenosa de azul de metileno
  - bolo de líquidos con furosemida
  - pielografía intravenosa en quirófano
- En el postoperatorio:
  - la pielografía intravenosa es el mejor método de diagnóstico.

De existir dudas o con el fin de delimitar mejor la lesión, puede realizarse una pielografía retrógrada. Si la obstrucción es incompleta puede colocarse un catéter doble J. Si esto no da resultado, se realizará drenaje percutáneo del riñón y reparación diferida.

## TRATAMIENTO. REPARACIÓN DE UNA LESIÓN URETERAL

### *Lesiones de tercio distal*

La ureteroneocistotomía, técnica descrita por Politano, Leadbetter y otros autores **es el procedimiento de elección para la reparación de las lesiones del tercio inferior del uréter**. Se confecciona movilizándolo proximalmente, se abre la vejiga y con la introducción de una pinza a través de la mucosa vesical se crea un nuevo orificio, luego se tuneliza el uréter por submucosa hasta su entrada en la vejiga. Una modificación a la técnica mencionada consiste en la realización de flaps laterales confeccionados con tejido seromuscular de vejiga, los que se suturan sobre la anastomosis uretero-vesical, creando de esta manera un túnel extravescical seromuscular.<sup>16-69-70-71-72</sup>

Si no se logra una buena movilización del uréter se puede desplazar la vejiga sobre el psoas. El procedimiento de Boari es muy útil para reemplazar pérdidas importantes de uréter distal, se confecciona un colgajo rectangular de vejiga construyendo con él un tubo, el que se anastomosa al uréter.<sup>15-16-73-74-75</sup>

### *Lesiones de tercio medio*

Es de preferencia la utilización de la anastomosis ureteral (ureteroureterostomía), dando forma de espátula a los extremos ureterales y realizando el cierre con material absorbible 5/0. Se acompaña de sonda y drenaje de la anastomosis. Fueron reportadas altas tasas de complicaciones con esta técnica en el pasado y también existe una concepción sobre el pobre aporte vascular del uréter distal, por lo que se había generado cierta discusión sobre su uso. Sin embargo, se sigue considerando una buena opción de tratamiento para estas lesiones.<sup>15-16-70-73-76</sup>

La transureteroureterostomía es un método eficaz de sustitución en pacientes seleccionados, siendo utilizada cuando no se pueden realizar ninguno de los

procedimientos descritos con anterioridad. Se confecciona un túnel retroperitoneal por el cual se traslada el uréter lesionado, por delante de los grandes vasos hasta el uréter contralateral. Hodges y colaboradores reportaron una larga y exitosa experiencia con esta técnica. Existen en la actualidad comunicaciones de la realización de esta técnica por videolaparoscopia y cirugía robótica.<sup>15-16-77-78-79-80</sup>

### *Lesiones de tercio proximal*

Estas lesiones son las que generan mayores dificultades. Desde los años 50 se ha planteado su tratamiento con restitución por íleon, utilizando un segmento ileal de aproximadamente 25 cm., el que se pasa a través del mesocolon para ubicarlo retroperitoneal, y se realiza la anastomosis proximal con el fragmento de uréter a la altura de la pelvis renal y la anastomosis distal a la vejiga.

El autotransplante renal es una opción para el tratamiento de estas lesiones, pudiendo reimplantar el riñón en la fosa ilíaca, y anastomosando el uréter remanente a la vejiga, resultando una alternativa válida a la interposición de íleon ante una lesión ureteral extensa.<sup>15-16-73-81</sup>

## FÍSTULA RECTOVAGINAL

Las fístulas rectovaginales constituyen menos de un 5 % de las fístulas anorrectales.<sup>15</sup> Aquéllas que se presentan luego de resección anterior baja pueden ser resultado de sepsis pélvica y filtración anastomótica con drenaje espontáneo a través de la vagina. El cierre espontáneo es raro, en especial cuando la vagina es incluida en la línea de sutura en el transcurso de una anastomosis baja.<sup>82</sup>

En el pasado, la tasa de complicación por filtración anastomótica siguiendo la resección anterior tuvo reportes variables entre 17 a 77 %. Estudios más recientes muestran una tasa menor que oscila entre 10 a 22%. Este cambio puede reflejarse por el uso más frecuente de sutura mecánica circular, control con prueba neumática o sigmoideoscopia intraoperatoria.<sup>16</sup>

La sutura mecánica del tubo digestivo se utiliza con frecuencia creciente desde la creación del primer dispositivo por parte de Humer Huelt. La mejora en estos dispositivos desde Ravich y Steichen a la fecha y el desarrollo de la técnica de doble stapler de Knight y Griffen, han permitido un gran avance en la cirugía oncológica colorrectal, ampliando el margen de las resecciones hasta la línea pectínea.<sup>83-84</sup>

La frecuencia de fístulas anastomóticas rectovaginales es variable. En una revisión de Fleshner sobre 3506 resecciones anteriores bajas de recto (RAB), 9 casos (0,3 %) desarrollaron una fístula rectovaginal, en cinco se utilizó sutura mecánica y en cuatro manual.<sup>85</sup> Nakagoe reporta 2,9 % en 140 pacientes con RAB por cáncer, todos con anastomosis mecánica doble stapler.<sup>86</sup>

Antonsen encontró 2,2% en 178 pacientes de similares características.<sup>87</sup> En otra serie de resecciones rectales por cáncer, con restauración mediante anastomosis coloanal mecánica, el porcentaje de fístulas anastomóticas fue más alto, 7,3%.<sup>88</sup>

En una encuesta realizada a cirujanos colorrectales norteamericanos, Rex y Khubchandani encontraron 57 fístulas anastomóticas rectovaginales postoperatorias en RAB por diversas causas. El 93% de las mismas se asoció con el empleo de suturas mecánicas y sólo cuatro ocurrieron en enfermos suturados manualmente.<sup>89</sup>

Incidentes operatorios varios pueden favorecer el origen de esta complicación, siendo el más comúnmente mencionado la inclusión de la pared vaginal en la línea de sutura; también la colección secundaria a fuga anastomótica, sobre todo en los casos de sutura manual y además se menciona la isquemia de la pared vaginal.<sup>88</sup>

La utilización de la técnica STARR para el tratamiento del prolapso rectal puede presentar complicaciones fistulosas a nivel de la pared posterior de la vagina (las mismas son descritas en el Capítulo correspondiente a Prolapso rectal), factores anatómicos y técnicos también pueden favorecer su aparición. Entre los primeros se encuentra la histerectomía, dado que luego de la misma pueden formarse adherencias firmes entre la cúpula vaginal y el recto, que contribuyen a la disrupción accidental de alguno de estos órganos al intentar separarlos. Entre los segundos se incluye la apertura accidental de la vagina durante la cirugía, también la desvascularización de la pared vaginal con la ligadura de los alerones laterales y liberación anterior del recto en la proximidad de la anastomosis, siendo las mujeres añosas más propensas a este fenómeno por el bajo nivel de estrógenos, citando por último la introducción errónea del yunque de la sutura a través de la vagina.<sup>84-88-90-91</sup>

Muchas de estas fístulas se abren en el canal anal y pueden ser correctamente descritas como anovaginales, con la consecuente morbilidad física e impacto psicológico que provoca en el paciente aislándolo desde el punto de vista social y sexual.

### **Cuadro clínico**

Los síntomas comprenden pasaje de gases, heces o pus hacia la vagina. Se pueden clasificar estas fístulas en base al nivel de la apertura en ano o recto, por lo tanto hablaremos de anal, rectal baja o rectal alta, siendo su equivalente ginecológico vaginal baja, mediovaginal y vaginal alta. Fístulas rectovaginales pequeñas pueden ser asintomáticas, o generar escasa pérdidas de gas, en fístulas más grandes existe eliminación descontrolada de gas en vagina asociado con olor fecal en secreción vaginal y pasaje de materia fecal formada en fístulas de gran tamaño. Tenesmo, vaginitis recurrente e incontinencia fecal son acompañantes comunes.

La localización y tamaño de la fístula son importantes, porque determinan la elección del procedimiento operatorio para su resolución.<sup>92-93</sup>

Por su tamaño podemos clasificarlas en pequeñas cuando su diámetro es menor de 2,5 centímetros y grandes cuando son mayores de 2,5, considerando simples aquellas que son bajas y pequeñas y complejas a las altas.<sup>94</sup>

### **Diagnóstico**

**Inspección:** se puede observar fácilmente, comprobando la comunicación entre vagina y recto o canal anal.

**Tacto Rectal:** El examen bidigital o bimanual nos sirve para confirmar la presencia de la comunicación fistulosa y evaluar la integridad esfinteriana.

**Anoscopia:** Junto con la inspección vaginal con espéculo nos permite confirmar presencia, tamaño y situación de la fístula.

**Rectosigmoidoscopia:** brinda datos adicionales como presencia de enfermedad inflamatoria, infección, irradiación o neoplasia.

Si la fístula no se detecta se pueden utilizar enemas baritados, instilación de azul de metileno, leche o peróxido de hidrógeno diluido, con un tampón vaginal que es de utilidad cuando se evidencia la mancha. También podemos colocar a la paciente en posición de litotomía, colocar agua en la vagina y luego insuflar dentro del recto con un rectoscopio. La aparición de burbujas dentro de la vagina indicará la presencia de la fístula.

Es fundamental evaluar en el preoperatorio la continencia y factores que la puedan afectar directamente como: número de partos vaginales, episiotomía, infección de la misma, dificultad en el trabajo de parto, etc. De existir estas situaciones se realizará una **ultrasonografía endorrectal**, para determinar algún defecto esfinteriano asociado, que según varios investigadores llega a 60 %, acompañada por manometría anorrectal, electromiografía y tiempo de latencia del nervio pudendo.<sup>95-96-97</sup>

### **Tratamiento**

La baja frecuencia de las fístulas rectovaginales ha diversificado las opciones de tratamiento.

El manejo conservador no quirúrgico con dieta sin residuos y antidiarreicos fue para algunos insuficiente, sin embargo otra serie más heterogénea informa 7% de éxito, incluyendo desde simple observación, reposo digestivo, dietas pobres en residuos, alimentación parenteral y antibióticoterapia.<sup>84-88</sup>

Varias técnicas quirúrgicas se pueden utilizar para tratar las fístulas rectovaginales. La elección depende de factores como la presencia de incontinencia asociada, el tamaño y localización de la fístula, estado de los tejidos circundantes y la preferencia y experiencia del cirujano.

Podemos resumir el tratamiento en procedimientos locales que usaremos para las fístulas simples y abdominales en las fístulas complejas. La literatura nos muestra una variación que va desde la colostomía aislada hasta la operación de Miles, con distintas tasas de éxito. Así se han publicado series con realización de colostomía sola, colostomía con reparación endoanal, reparación baja sin colostomía, reanastomosis sin protección. También se propone el uso de transposición/interposición de tejido, como epiplón mayor, músculo recto anterior del abdomen y recto interno. El abordaje puede ser vaginal, perineal o rectal.<sup>88-98-99</sup>

**Fistulotomía:** No se considera adecuada porque se acompaña de incontinencia en un número elevado de casos.<sup>100</sup>

**Fistulotomía y cierre por planos:** Transforma la fístula en una laceración perineal de cuarto grado mediante la fistulotomía y luego se suturan la vagina, músculos esfinterianos y mucosa rectal por planos. Es una técnica que presenta excelente respuesta, con tasas de cicatrización de hasta 100 %.<sup>95</sup>

**Abordaje transperineal:** Se efectúa realizando una incisión transversa entre vagina y ano separando las paredes de ambos. La fístula es seccionada y reseca, cerrando con dos líneas de sutura los orificios de la cara anterior del recto y de la posterior de la vagina, interponiendo entre ambas suturas los músculos puborectales. Se puede realizar una esfinteroplastia tipo overlapping o cabo a cabo, en caso de daño esfintérico, con tasas de éxito que oscilan entre 78-100%.<sup>95</sup>

**Fistulectomía por vía vaginal:** Se realiza con una incisión circunferencial por vía vaginal alrededor de la fístula y se disecciona circunferencialmente para escindir todo el tracto hasta la mucosa rectal, la que se sutura individualmente al igual que el músculo, el septum y la pared vaginal. Con esta técnica se reportan tasas de éxito de entre 84 a 100 %.<sup>95</sup>

**Flap de avance mucoso a través de abordaje rectal:** Incluye la escisión de la fístula, cierre del septum rectovaginal, avance de flap de mucosa rectal, dejando el orificio vaginal a modo de drenaje. Ofrece tasas de éxito del 78%, que ascienden a 88 % con cierre del músculo.<sup>95</sup>

**Doble colgajo vaginal y rectal:** El flap debe incluir esfínter interno con su mucosa, teniendo una doble ventaja dado que no enfrenta las líneas de sutura rectal y vaginal y no secciona fibras musculares del esfínter externo. Su tasa de éxito varía entre 29 a 100% cuando ya se han realizado otros procedimientos.<sup>94-95-101</sup>

**Malla bioprotésica:** En un estudio prospectivo, Schawandner y cols analizaron la eficacia de la utilización de la misma en el cierre de fístulas rectovaginales.

Se realizaron 21 procedimientos en dos centros, 6 de éstas pacientes presentaban fístulas iatrogénicas. Se abordó por vía vaginal y rectal, liberando la disección 1 centímetro distal y proximal del tracto fistuloso, removiendo el tracto fistuloso en forma completa. En el tiempo rectal se realizó un flap de avance, suturando con material reabsorbible 3/0, luego se irrigó el espacio rectovaginal con solución antiséptica y se colocó la malla en el espacio rectovaginal, fijándola con material reabsorbible 3/0 en cada vértice. Por encima de la misma se cerró la mucosa vaginal, también con material reabsorbible. La tasa de éxito fue del 71%, por lo que inicialmente se muestra como una técnica promisoriosa, restando un mayor número de estudios que demuestren el rol definitivo de esta nueva técnica en comparación con las tradicionales.<sup>102</sup>

## COMENTARIO: DR. NICOLÁS ROTHOLTZ

Los autores han hecho un análisis muy extenso de las complicaciones que pueden presentarse en la esfera urogenital cuando se realizan operaciones pelvianas. Remarcan con gran claridad en cada instancia donde puede ocurrir alguna de estas contingencias y ese, posiblemente sea el mejor aporte de este capítulo, ya que quienes disfruten de su lectura, no sólo podrán hacer un prolijo repaso de todas estas complicaciones, sino también aprenderán a tomar actitudes preventivas y también alternativas para su resolución.

## COMENTARIO: DR. CARLOS M. LUMI

El completo y minucioso análisis realizado sobre las complicaciones urogenitales de la cirugía colorrectal, demuestra la gravedad de las mismas.

Es indudable que el mejor tratamiento es la prevención y para ello deben tenerse en cuenta la complejidad de la patología a tratar y la idoneidad del coloproctólogo. No es objetivo de este comentario describir las complicaciones o aportar estadísticas, trabajo ya realizado en forma brillante por el autor, sino enfocarlo desde la responsabilidad que significa el tratamiento de la patología colorrectal.

Refiriéndome a la patología a tratar, no es similar el tratamiento de procesos benignos comparados con los neoplásicos, como tampoco la cirugía de urgencia frente a la programada. En la patología benigna debe el coloproctólogo ser conservador, evitando lesionar estructuras vecinas, mientras que en la cirugía del cáncer, muchas de estas estructuras están a veces involucradas, debiendo incluirlas en la resección. Y es entonces en estas dos circunstancias donde la idoneidad se pone en juego: en la primera, respetando la anatomía y en la segunda, sabiendo como recomponerla. Cobra entonces un gran valor lo expresado por los autores al explicar la importancia de conocer y reconocer los plexos nerviosos y sus recorridos, los planos de disección correctos,

la posibilidad de anomalías anatómicas propias o generadas por la patología, que alteran la anatomía normal. Es necesario tener en cuenta que la lesión nerviosa pelviana generará trastornos en la esfera urogenital que afectarán la calidad de vida del paciente, sabiendo que pueden evitarse con una disección cuidadosa. Es por eso que debe saber también el coloproctólogo que función cumplen esos plexos nerviosos para entonces entender la importancia de su conservación.

No son menores las complicaciones urinarias, especialmente las lesiones ureterales y más graves aún cuando no han sido advertidas. Es cierto que los estudios contrastados del árbol urinario realizados preoperatoriamente no son de utilidad, lo que entonces constituye un desafío para el coloproctólogo, teniendo que reconocer los uréteres en circunstancias adversas para evitar su lesión.

La consulta con el Urólogo durante la cirugía es muchas veces de gran utilidad y si la lesión ha pasado inadvertida no debe abordarse ningún tratamiento sin haber consultado al especialista.

Al realizar anastomosis colorrectales bajas debe extremarse el cuidado en no incluir tejidos vecinos en la sutura mecánica, situación no poco frecuente en la mujer. La fistula rectovaginal no sólo es una patología invalidante sino que su resolución es dificultosa y sus recidivas considerables.

En conclusión, las complicaciones urogenitales de la cirugía colorrectal son en algunas circunstancias tan o más graves que la patología que fue tratada y pueden ser evitadas. No es hoy motivo de discusión que la patología colorrectal debe ser tratada por coloproctólogos, lo que lleva a disminuir la frecuencia de estas complicaciones.

Felicito al Dr. Cattáneo por la excelencia de su relato y le agradezco sinceramente el haberme solicitado comentar este capítulo.

## REFERENCIAS BIBLIOGRÁFICAS

- 1- Puscinski AJ. Complicaciones y secuelas urogenitales de la cirugía colorrectal. *Rev Argen Coloproct.* 2001; 12 (2): 41.
- 2- Enker W. Total mesorectal excision-the new golden standard of surgery for rectal cancer. *Ann Medicine* 1997; 29: 127-133.
- 3- Heald RJ. The "holy plane" of rectal surgery. *Journal of the Royal Society of Medicine* 1988; 81: 503-508.
- 4- Enker W. Potency, cure, and local control in the operative treatment of rectal cancer. *Arch Surg* 1992; 127: 1936-1402.
- 5- Barrionuevo ME, Cervini OE, Taullard JC, y cols. Investigación anatómica de los plexos autónomos génitovesicales; su importancia en la cirugía del cáncer de recto. *Rev Argent Cirug.* 2001; 81 (1-2): 39-44.
- 6- Hollabaugh R Jr, Steiner M, Sellar K, Sann B, Dmochowski. Neuroanatomy of the pelvis. implications for colonic and rectal resection. *Dis Colon Rectum* 2000; 43: 1390-1397.

- 7- Heald RJ, Moran BJ. Embriology and anatomy of the rectum. *Sem Surg Oncology* 1998; 15: 66-71.
- 8- Bonadeo F, Vaccaro C, Ojea Quintana G, Benatti M., y cols. Cancer de recto, análisis de nuestra experiencia en los últimos 14 años. *Rev Argen Cirug.* 2004; 87 (3-4): 155-168.
- 9- Nissan A, Guillem J, Paty P, Wong W, Minsky B, et al. Abdominoperineal resection for rectal cancer at a specialty center. *Dis Colon Rectum* 2001; 44: 27-36.
- 10- Hasegawa S, Nagayama S, Nomura A, et al. Autonomic nerve-preserving total mesorectal excision in the laparoscopic era. *Dis Colon Rectum* 2008; 51: 1279-1282.
- 11- Breukink SO, van der Zaag-Loonen HJ, Bouma EMC, et al. Prospective evaluation of quality of life and sexual functioning after laparoscopic total mesorectal excision. *Dis Colon Rectum* 2006; 50: 147-155.
- 12- Lindsey I, Guy RJ, Mortensen MC. Anatomy of denonvilliers fascia and pelvic nerves, impotence and implications for colorectal surgeon. *Br J Surg* 2000; 87: 1228-1299.
- 13- Santángelo H, Fazzini R. Mesorrecto. Reflexiones sobre su confusa interpretación y cuestionada validez. *Rev Argent Cirug.* 2006; 91 (1-2): 40-46.
- 14- Poh-Koon Koh, Seow-Choen F, Boon-Han Kwek. Total mesorectal excision: the unrecognized pelvic plane. *Dis Colon Rectum* 2005; 49: 280-284.
- 15- Roach M, Donaldson S. Complicaciones urológicas de la cirugía colorrectal. *Complicaciones de la Cirugía colorrectal.* Hicks T et al. Masson -Williams y Wilkins 1998; 7: 101-119.
- 16- Corman ML. Carcinoma of the rectum. *Colon & Rectal Surgery, Fifth Edition,* Lippincott Williams & Wilkins 2005; 23: 905-1042.
- 17- Torres R, Orben R, Beltrame O, Serra E. Amputación abdomino-perineal asistida por laparoscopia. *Rev. Argent Cirug* 2000; 79 (3-4): 102-107.
- 18- Koraitim MM and Reda IS. Role of magnetic resonance imaging in assesment of posterior urethral distraction defects. *Urology* 70: 403-406, 2007.
- 19- Murat Tunk H, Tefekli AH, Kaplankan T, and Esen T. Delayed repair of post- traumatic posterior urethral distraction injuries: long-term results. *Urology* 2000; 55: 837-841.
- 20- Bhupendra P Singh, Mukund G Andankar, Sanjaya K Swain, Krishanu Das, Vimal Dassi, Harish K Kaswan, Vipul Agrawal, and Heman R Pathak. Impact of prior urethral manipulation on outcome of anastomotic urethroplasty for post-traumatic urethral stricture. *Urology* June 2009.
- 21- Gupta G, Kumar S, Kekre N, Gopalakrishnan G. Surgical management of rectourethral fistula. *Urology* 2008; 71: 267-271.
- 22- Renshler TD, Middleton RG. 30 years experience with york-mason repair of rectourinary fistulas. *J Urol.* 2003; 170: 1222-1225
- 23- Al-Ali M, Kashmoula D, Saoud II. Experience with 30 posttraumatic rectourethral fistulas: presentation of posterior transesphinteric anterior rectal wall advancement. *J Urol.* 1997; 158: 421-424.
- 24- Vose SN. A technique for repair of rectourethral fistula. *J Urol.* 1941; 61: 790-791.
- 25- Hanus T. Rectourethral fistulas. *Int Braz J Urol.* 2002; 28: 338-345.

- 26- Goodwin WE, Turner RD and Winter CD. Rectorinary fistulas: principles of management and a technique of surgical closure. *J Urol.* 1958; 80: 246-254.
- 27- Geccelter L. Transanorectal approach to the posterior urethra and bladder neck. *J Urol.* 1973; 109: 1001-1016.
- 28- Ryan JA, Beebe HG and Gibbons RP. Gracilis muscle flaps for closure of rectourethral fistula. *J Urol.* 1979; 122: 124-125.
- 29- Buchanan G, Halligan S, Williams A, et al. Effect of MRI on clinical outcome of recurrent fistula in ano. *Lancet* 2002; 360: 1661-1662.
- 30- Mason AY, Kilpatrick FR. Rectoprostatic and rectourethral fistulae. *Proc R Soc Med.* 1973; 66: 245-246.
- 31- LaSpina M, Facklis K, Posalski I, Fleshner F. Coloseminal vesicle fistula: report of a case and review of the literature. *Dis Colon Rectum* 2006; 49: 1791-1793.
- 32- Hamidinia A. Recto-ejaculatory duct fistula: an unusual complication of crohn's disease. *J Urol* 1984; 131: 123-124.
- 33- Goldman HS, Sapkin SL, Foote RF, Taylor JB. Seminal vesicle-rectal fistula: report of a case. *Dis Colon Rectum* 1989; 32: 67-69.
- 34- Carlin J, Nicholson DA, Scott NA. Two cases of seminal vesicle fistula. *Clin Radiol* 1999; 54: 309-11.
- 35- Calder J. Seminal vesicle fistula. *Clin Radiol* 2000; 55: 328.
- 36- Celebrezze JP Jr, Medich DS. Rectal ulceration as a result of prostatic brachiterapy: a new clinical problem. *Dis Colon Rectum* 2003; 46: 1277-1279.
- 37- Jarrett TW, Vaughan ED. Accuracy of computerized tomography in the diagnosis of colovesical fistula secondary to diverticular disease. *J Urol* 1995; 153: 44-6.
- 38- Gruner JS, Sehon JK, Johnson LW. Diagnosis and management of enterovesical fistulas in patients with crohn's disease. *Am Surg* 2002; 68: 714-719.
- 39- Schwenk W, Bohm B, Grundel K, Muller J. Laparoscopic resection of high rectovaginal fistula with intracorporeal colorectal anastomosis and omentoplasty. *Surg Endosc*, 1997; 11: 147-149.
- 40- Lapidés J., Tank ES. Urinary complications following abdominoperineal resection. *Cancer* 1971; 28: 230-235.
- 41- Rotholtz N, Laporte M, Lencinas S, y cols. Complicaciones en cirugía colorrectal laparoscópica. *Rev Argent Cirug* 2007; 93 (5-6): 222-234.
- 42- Perlmutter A, Retik A, Bauer S. Anomalías of the upper urinary tract. In Harrison J et.al.Ed.Campbells Urology, 4<sup>th</sup>.Ed.Philadelphia: WB Saunders, 1979.
- 43- Chaudhri S, Maruthachalam K, Kaiser A, Robson W, Pickard R, et al. Successful voiding after trial without catheter is not synonymous with recovery of bladder function after colorectal surgery. *Dis Colon Rectum* 2006; 49: 1066-1070.
- 44- Kneist W, Junginger T. Residual urine volume after total mesorectal excision: an indicator of pelvic autonomic nerve preservation? results of a control study. *Colorectal Dis.* 2004; 6: 432-437.
- 45- Chi-Hsun H Hsieh, Ray-Jade Chen, Jen-Feng Fang, Being-Chuan Lin, Yu-Pao Hsu, Jung-Liang Kao, Yi-Chin Kao, Po-Chin Yu, Shih-Ching Kang. Diagnosis and management of bladder injury by trauma surgeons. *Am J Surg* 2002; 184: 143-147.
- 46- Nunoo-Mensah J, Kaiser AM, Wasserberg N, Saedi H, et al. Management of acquired rectourinary fistulas: how often and when is permanent fecal or urinary diversion necessary? *Dis. Colon Rectum* 2008; 51: 1049-1054.
- 47- Böhm G, Kirschner-Hermanns R, Decius A, et al. Anorectal, bladder, and sexual function in females following colorectal surgery for carcinoma. *Int. J. Colorectal Dis.* 2008; 23: 893-900.
- 48- Havenga K, Enker WE, Mc Dermott K, et al. Male and female sexual and urinary function after total mesorectal excision with autonomic nerve preservation for carcinoma of the rectum. *J Am. Coll. Surg.* 1996; 182: 495-502.
- 49- Shah EF, Huddy SPJ. A prospective study of genitourinary dysfunction after surgery for colorectal cancer. *Colorectal Dis.* 2000; 3: 122-125.
- 50- Daniels IR, Woodward S, Taylor FGM, et al. Female urogenital dysfunction following total mesorectal excision for rectal cancer. *World J Surg Oncol* 2006; 4: 6.
- 51- Nesbakken A, Nygaard K, Bull-Njaa T, Carlsen E, Eri LM. Bladder and sexual dysfunction after mesorectal excision for rectal cancer. *Br J Surg.* 2000; 87: 206-210.
- 52- Pocard M, Zinzindohoue F, Haab F, et al. A prospective study of sexual and urinary function before and after total mesorectal excision with autonomic nerve preservation for rectal cancer. *Surgery* 2002; 131: 368-372.
- 53- Junginger T, Kneist W, Heintz A. Influence of identification and preservation of pelvic autonomic nerves in rectal cancer surgery on bladder dysfunction after total mesorectal excision. *Dis Colon Rectum* 2003; 46: 621-628.
- 54- Schumpelik V, Braun J. Die intersphinkteräre rektumresektion mit radikaler mesorektumexzision und coloanaler anastomose. *Chirurg* 1996; 67: 110-120.
- 55- Chatwin NAM, Ribordy M, Givel JC. Clinical outcomes and quality of life after low anterior resection for rectal cancer. *Eur J Surg* 2002; 168: 297-301.
- 56- Nesbakken A, Nygaard K, Lunde OC. Mesorectal excision for rectal cancer: functional outcome after low anterior resection and colorectal anastomosis without a reservoir. *Colorectal Dis.* 2002; 4: 172-76.
- 57- Heriot AG, Tekkis PP, Constantinides V, Paraskevas P, Nicholls RJ, et al. Meta-analysis of colonic reservoirs versus straight coloanal anastomosis after anterior resection. *Br J Surg.* 2006; 93: 19-32.
- 58- Chachin F, Dwivedi AJ, Paramesh A et al. The implications of lighted ureteral stentig in laparoscopic colectomy. *JLSLS* 2002; 6: 49-52.
- 59- Champault GG, Barrat C, Raselli R, Elizalde A, Catheline JM. Laparoscopic versus open surgery for colorectal carcinoma: a prospective clinical trial involving 157 cases with a mean follow up of 5 years. *Surg Laparosc Endosc Percutan Tech* 2002; 12: 88-95.
- 60- Tsujinaka S, Wexner SD, Da Silva G, Sands DR, Weiss EG, Noguerras JJ, Efron J, Vernava III AM. Prophylactic ureteric catheters in laparoscopic colorectal surgery. *Tech Coloproctol* 2008; 12: 45-50.
- 61- Senagore AJ, Luchtefeld M. An initial experience with lighted ureteral catheters during laparoscopic colectomy. *J Laparoendosc Surg* 1994; 4: 399-403.
- 62- Phipps JH, Tyrrell NJ. Transilluminating ureteric stents for preventing operative ureteric damage. *Br J Obstet Gynaecol* 1992; 99-81.
- 63- Vaccaro C, Rossi G, Ojea Quintana G, Benati M, Bonadeo F, y col. Cirugía colorrectal laparoscópica mano-asistida:

- ¿una alternativa válida?. *Rev Argent Cirug* 2008; 94 (4-4): 160-168.
- 64- Anderson J, Luchtefeld M, Dujovny N, et al. A comparison of laparoscopic, hand assist and open sigmoid resection in the treatment of the diverticular disease. *Am J Surg* 2007; 193: 400-403.
  - 65- Regadas FS, Rodrigues LV, Nicodemo AM, et al. Complications in laparoscopic colorectal resection: main types and prevention. *Surg Laparosc Endosc* 1998; 8: 189-192.
  - 66- Nam YS, Wexner SD. Clinical value of prophylactic ureteral stent indwelling during laparoscopic colorectal surgery. *J Korean Med Sci* 2002; 17: 633-635
  - 67- Reis-Neto J, Reis Neto J A (Jr). Son más frecuentes y graves las complicaciones de la cirugía Laparoscópica? *Rev Argent Coloproct.* 2001; 12(2): 32-26.
  - 68- Salomón M, Larach S, Caushaj F. Cirugía colorrectal Laparoscópica. 2000, Ed CTM Serv. Bibl.
  - 69- Libertino JA, Rote AR, Zinman L. Ureteral reconstruction in renal transplantation. *Urology* 1978; 12: 641.
  - 70- Libertino JA, Zinman L. Technique for uretero-neocystostomy in renal transplantation and reflux. *Surg Clin North Am* 1973; 53: 459.
  - 71- Politano VA, Leadbetter WF. An operative technique for the correction of vesicoureteral reflux. *J Urol* 1958; 79: 932.
  - 72- Shokeir A. A novel technique of ureteroneocystostomy (extravesical seromuscular tunnel): a preliminary clinical study. *Urology* 57 (6), 2001.
  - 73- Benson MC, Ring KS, Olsson CA. Ureteral reconstruction and bypass: experience with ileal interposition, the Boari flap-psoas hitch and renal autotransplantation. *J Urol* 1990; 143: 20.
  - 74- Bischoff PF. Boari-plasty and vesicorenal reflux. In: White-head ED, ed. *Current operative urology*. New York: Harper & Row, 1975: 708.
  - 75- Turner-Warwick R, Worth PH. The psoas bladder-hitch procedure for the replacement of the lower third of the ureter. *Br J Urol* 1969; 41: 701.
  - 76- Paick J, Hong S, Park M, et al. Management of postoperatively detected iatrogenic lower ureteral injury: should ureteroureterostomy really be abandoned? *Urology* 2006; 67: 237-241.
  - 77- Hodges CV, Moore RJ, Lehman TH, et al. Clinical experiences with transureteroureterostomy. *J Urol* 1963; 90: 552.
  - 78- Zinman LM, Libertino JA, Roth RA. Management of operative ureteral injury. *Urology* 1978; 12: 290.
  - 79- Xu D, Yao C, Ren J, et al. Retroperitoneal laparoscopic ureteroureterostomy for retrocaval uréter: report of 7 cases. *Urology* 2009; 74: 1242-1245.
  - 80- Lee D, Schwab W, Harris A. Robot-assisted ureteroureterostomy in the adult: initial clinical series. *Urology* 2010; 75: 570-573.
  - 81- Fando-Lavalle L, Burgos Revilla J, Sáenz Medina y cols. Autotransplante renal: una alternativa válida en la resolución de casos complejos. *Arch Esp Urol* 2007; 60, 3: 255-265.
  - 82- Sugarbaker PH. Rectovaginal fistula following low circular stapled anastomosis in women with rectal cáncer. *J Surg Oncol* 1996; 61: 155.
  - 83- Ravitch MN, Steichen FM. A stapling instrument foe end to-end inveting anastomosis in the gastrointestinal tract. *Ann Surg* 1979; 189: 791-797.
  - 84- Knight CD, Griffen FD. An improved technique for low anterior resection using the EEA stapler. *Surgery* 1980; 88: 710-4.
  - 85- Fleshner PR, Schoetz Jr DJ, Roberts PL, Murray JJ, Coller JA, Veidenheimer MC. Anastomotic-vaginal fistula after colorectal surgery. *Dis Colon Rectum* 1992; 35: 938-43.
  - 86- Nakagoe T, Sawai T, Tuji T, Nanashima A, Yamaguchi H, Yasutake T, et al. Successful transvaginal repair of a rectovaginal fistula developing after double-stapled anastomosis in low anterior resection: report a four cases. *Surg Today (Jpn J Surg)* 1999; 29: 443-445.
  - 87- Antonsen HK, Kronborg O. Early complications after low anterior resection for rectal cancer using the EEA stapling device. *Dis Colon Rectum* 1987; 30: 579-583.
  - 88- Pelissier EP, Bosset JF, Arbez-Gindre F, Bourgeois P, Machmouchi R. Results of coloanal anastomosis. *Chirurgie* 1993; 94: 452-456.
  - 89- Rex JC, Khubchandani IT. Rectovaginal fistula: complication of low anterior resection. *Dis Colon Rectum* 1992; 35: 354-356.
  - 90- Berriel E, Toth EK, Estrugo R, Croci F. Fístulas anastomóticas rectovaginales o vesicales, o ambas, secundarias al uso de suturas mecánicas en cirugía del recto. *Rev Med Uruguay* 2001; 17: 62-70.
  - 91- Bard V, Cohen Z, Ross T. An unusual intraoperative complication of stapled colorectal anastomosis: report of a case and review of the literature. *Can J Surg* 1993; 36: 165-8.
  - 92- Cuenca RE, Valle A, Weber T, Rodriguez-Bigas M, Petrelli NJ. Colovaginal anastomosis: A unique complication of end to-end anastomosis stapler use in low anterior resection. *Am Surg* 1998; 64: 1023-1026.
  - 93- Corman ML. *Colon & rectal surgery*. Fifth edition. Rectovaginal and Rectourethral Fistulas. 2005; 12-333: 345.
  - 94- Habr-Gama A. Fístulas rectovaginales. [www.coloproctologia.com.ar/biblioteca](http://www.coloproctologia.com.ar/biblioteca).
  - 95- Graziano A. Diagnóstico y tratamiento de las afecciones anales benignas. *Relato oficial*. *Rev Argent Cirug* 2004; 76: 160.
  - 96- Baig M, Nogueras J, Weiss E, Wexner S. Simple rectovaginal fistulas. *Int J Colorectal Dis.* 2000; 15 (5-6): 317-22.
  - 97- Yee L, Birbaum E, Read T. et al. Use of endoanal ultrasound in patients with rectovaginal fistulas. *Dis Colon Rectum* 1999; 42: 1057-64.
  - 98- Zmora O, Tulchinsky H, Gur E, Goldman G, Klausner JM, Rabau M. Gracilis Muscle transposition for fistulas between the rectum and urethra or vagina. *Dis Colon Rectum* 2006; 49: 1316-1321.
  - 99- Oom DM, Gosselink MP, Van Dijnl VR, Zimmerman DD et al. Puborectal sling interposition for the treatment of rectovaginal fistulas. *Tech Coloproctol* 2006; 10: 125-30.
  - 100-Roberts P. Rectovaginal fistulas. *Seminars in Colon & Rectal Surgery*. 1998; 9: 198-207.
  - 101-Zimmerman D, et al. The outcome of transanal advancement flap repair of rectavaginal fistulas is not improved by an additional labial flap trans-position. *Tech Coloproctol.* 2002; 6(1): 37-42.
  - 102-Schawandner O, Fuerst A, Kunstreich K, Scherer R. Innovative technique for the closure of rectovaginal fistula using Surgisis™ mesh. *Tech Coloproctol* 2009; 13: 135-140.

## 4. COMPLICACIONES DE LA CIRUGIA DEL PROLAPSO RECTAL

### INTRODUCCIÓN

El prolapso rectal constituye un problema del piso pelviano e indica probablemente una disfunción generalizada del mismo, más que una verdadera patología rectal simple.

Aún es motivo de discusión la causa precisa y el tratamiento correcto como así también su nomenclatura. Reconocemos a los fines de este relato, la sinonimia entre prolapso y procidencia rectal como la salida de todas las capas del recto de manera circunferencial a través del orificio anal.<sup>1 2 3</sup>

Este trastorno se reconoció y describió en el Papiro de Ebers en el año 1500 A.C. Al comienzo del siglo XX, la teoría del deslizamiento herniario de Moschowitz fue considerada como la causal de la protrusión. Theuerkauf y Broden<sup>4 5</sup> mediante la cineradiografía contribuyeron a poner de manifiesto a la invaginación rectorrectal como la anomalía subyacente.

Los pacientes portadores de esta afección tienen ciertos aspectos anatómicos comunes que pueden dar tendencia a la invaginación: saco de Douglas profundo, falta de fijación mesorrectal, esfínteres anales hipotónicos, colon rectosigmoide redundante, producida como consecuencia de un pubo rectal diastasadado o un hiato elongado, diastásis del músculo elevador del ano y debilidad del piso pelviano. Resulta probable que todos estos defectos anatómicos encontrados sean consecuencia de un esfuerzo defecatorio excesivo y prolongado durante el transcurso de años y no la causa del mismo.<sup>6 7</sup> Esto daría como resultado la invaginación que se produce en la cara anterior del recto a unos 8 cm del margen anal, constituyendo la intususcepción rectoanal, que podría condicionar el prolapso rectal con el correr del tiempo.<sup>8 9 10</sup> Esta aparente multiplicidad de factores condicionaron las conductas quirúrgicas llegando a ser más de cien. Algunas de ellas pusieron su atención en la corrección de las anomalías anatómicas y otras con un enfoque pluricausal fisiopatológico dando lugar a diferentes alternativas quirúrgicas.

Escapan a los alcances de este relato el detallar todas y cada una de las complicaciones de las distintas técnicas quirúrgicas, en vista de ello sólo comentaremos las complicaciones que se producen con las intervenciones más utilizadas, haciendo una sucinta revisión de complicaciones de algunas técnicas que el paso del tiempo ha discontinuado.

#### Intervenciones Abdominales:

- \* Rectopexia (malla o sutura)
- \* Rectopexia con resección (segmentaria o total colectomía)

#### Intervenciones Perineales:

- \*Perineal Rectosigmoidectomía
- \*Procedimiento de Delorme
- \*Cercelaje
- \*Plicatura de la mucosa
- \*Abordaje transsacro/transperineal

#### Intervenciones Combinadas

### INTERVENCIONES ABDOMINALES

Distintos tipo de intervenciones abdominales han sido descritas para el tratamiento del prolapso rectal. La rectopexia con fijación rectosacra fue utilizada con distintos materiales para su fijación, puntos de sutura, malla de distinto compuesto, esponjas de Ivalon, fijación retropúbica, resección intestinal, resección y rectopexia y mas recientemente el abordaje laparoscópico.

La elección del procedimiento operatorio dependerá del estado general del paciente, pudiendo ser de más utilidad una operación perineal en el sujeto con morbilidades severas, aún a expensas de un mayor índice de recidivas en relación al abordaje abdominal que cuenta con menor índice pero con mayor riesgo quirúrgico. Influyen también en la elección de la técnica más adecuada la constipación y el grado de incontinencia. Los pacientes que padecen esta última condición resultarán más beneficiados con una sutura y rectopexia simple que con el agregado de una resección. A los pacientes afectados de severa constipación y buen estado general se les puede realizar una resección colónica y rectopexia.<sup>11 12 13 14</sup>

### RECURRENCIA

La recidiva del prolapso es una posibilidad siempre latente, independientemente de la técnica quirúrgica utilizada. El índice de recurrencia con el uso de procedimientos abdominales es de alrededor del 10%, esta incidencia disminuye a 5% cuando la resección está asociada a rectopexia. Con las técnicas perineales, las tasas son superiores al 20%.<sup>15 16 17</sup>

Es muy variable el porcentaje de recidivas comunicado, aún con el uso de técnicas similares. Las mismas oscilan entre un 15 y 30% de recurrencia con la misma técnica y dependen del tiempo de seguimiento. Cuando se analizan los resultados con distintas técnicas la diferencia radica no sólo en la duración del seguimiento, el tipo de cirugía, la experiencia del equipo actuante, sino en la valoración del grado de recurrencia la recidiva mucosa es más frecuente que la del prolapso total, constituyendo en algunas oportunidades una persistencia de la patología. Algunos trabajos excluyen el prolapso mucoso de su casuística con lo que alteran sus cifras finales, mientras que otros la reconocen separadamente.

Distintas casuísticas ponen de manifiesto que la cifra de recurrencia puede hasta triplicarse de 8 a 24% cuando la disección se ve dificultada en una pelvis estrecha como es la masculina.<sup>1</sup>

Si bien estadísticamente los mayores índices de recidiva se producen en los primeros 3 años, las mismas pueden producirse hasta muchos años después. Es notable que la mayoría de los trabajos no se prolonguen en el seguimiento mucho más allá de los dos años, lo que induce una falsa impresión de baja frecuencia de las mismas.<sup>13 18 19</sup> La recidiva constituye por sí sola un problema complejo para resolver con una bibliografía escasa al respecto.<sup>20 21 22</sup>

Las series de Hool (1997) y de Pikarsky (2000) coinciden en que los procedimientos abdominales tuvieron menor necesidad de una reoperación, por sobre los procedimientos perineales. La razón de este hecho podría corresponder a la facilidad para realizar una movilización rectal más completa y la fijación bajo visión directa, en contraste con la vía perineal en donde el punto final de la disección es más incierto en su límite superior.

La mayoría de las series coinciden en que las causas de fracaso son por cuestiones de técnica, máxime cuando la recidiva se produce en los primeros seis meses luego de la primera cirugía. La pérdida de tensión de las mallas es lo que más se encontró cuando se usó una técnica de promontofijación. A pesar de esto, muchas veces, el mismo procedimiento es elegido para el intento de corrección definitiva, con bajo índice de re/recurrencias. A su vez estas recidivas están descritas después de una actividad física intensa o esfuerzos defecatorios persistentes por constipación postoperatoria lo que da lugar a la separación de la rectopexia de la concavidad sacra.<sup>18</sup>

La recurrencia tardía implica un examen clínico exhaustivo y un conocimiento acabado de la técnica utilizada en la cirugía anterior así como el tipo de material protésico utilizado en la misma. El conocimiento de su eventual incontinencia es primordial dado que muchos pacientes (50 a 70%) la presentan en la primera consulta. Los pacientes con recurrencia luego de cirugía resectiva abdominal deberán evaluarse con electromiografía tiempo de latencia del nervio pudiendo, manometría y ecografía esfinteriana especialmente en pacientes con multiparidad, e historia de esfuerzo severo defecatorio prolongado, y tránsito colónico con marcadores.

Una ecografía 3D o una resonancia magnética dinámica del piso pelviano pueden ser utilizadas para confirmar una intususcepción, un prolapso anal o una disfunción del piso pélvico en la que sospeche la intervención de más de un órgano (prolapso multivisceral) en la que se sospeche la intervención de más de un órgano.<sup>8 23 24 25</sup>

Una consideración a tener en cuenta ante el abordaje de una recidiva, es el suministro de sangre del muñón remanente de intestino sometido a resección, especial-

mente cuando se realizó una rectosigmoidectomía perineal y se planea reintervenir la recidiva con una cirugía abdominal con resección o cuando una rectosigmoidectomía perineal se planea después de una resección/rectopexia. Será de importancia determinar si existe preservación de la arteria hemorroidal superior.<sup>18</sup>

En esos casos, el prolapso recurrente puede ser tratado con éxito utilizando la misma opción terapéutica que en la primer instancia generalmente ampliando el segmento a resecar e incluyendo la anastomosis anterior en la resección, aunque algunos trabajos no muestren complicaciones con la doble resección.<sup>18</sup> La mayoría de los autores coincide en los buenos resultados del tratamiento de la recidiva (85-100%) cuando se elige la técnica correcta.<sup>22 26</sup>

No hay algoritmo específico disponible que pueda aplicarse para seleccionar el mejor tratamiento para la recidiva, en general se reconoce que tratándose de pacientes jóvenes las técnicas abdominales se preferirían, y en pacientes con comorbilidades severas las técnicas perineales serían de elección.

## OPCIONES TERAPÉUTICAS EN LA RECURRENCIA DEL PROLAPSO RECTAL

Operación Inicial	Opciones en la recurrencia
<b>Rectopexia Abdominal</b>	Rehacer rectopexia abdominal (con o sin colectomía sigmoidea) Rectosigmoidectomía perineal
<b>Rectopexia Abdominal</b>	Rehacer rectopexia abdominal (con o sin re-resección) Evitar rectosigmoidectomía perineal. Delorme
<b>Rectosigmoidectomía Perineal</b>	Rehacer sigmoidectomía perineal Abdominal rectopexia (sin resección)

## RECURRENCIA LUEGO DE LA RECTOPEXIA

La recurrencia del prolapso rectal luego de rectopexia sola posee cifras similares a las de rectopexia acompañada de sigmoidectomía, cuando ésta ocurre tempranamente, probablemente su origen deba buscarse en una fijación incompleta de la malla o sutura al recto o fascia presacra, más que en el material o método utilizado durante la pexia. Según la revisión Cochrane (2009) no hay diferencias entre los distintos materiales utilizados.<sup>9 27</sup>

Una inadecuada disección puede llevar a una fijación alta inapropiada. La resección del intestino y pexia se acompaña de proporciones más bajas de constipación. Si la constipación severa persiste luego del primer intento, cualquiera de las siguientes opciones son aceptables, 1) rehacer la rectopexia exclusivamente si la fijación es la causa, 2) agregar una colectomía sigmoidea cuando la redundancia del colon es manifiesta.

## RECURRENCIA LUEGO DE RECTOPEXIA Y RESECCIÓN

Los índices de recurrencia con las técnicas abdominales con o sin resección son inferiores a las vías perineales. Con pexia solamente el 10%, cuando se agrega resección no supera el 6%.<sup>15 16 17</sup>

Si la recurrencia es temprana, las cuestiones técnicas de la disección como la extensión de la resección deberán ser evaluadas. La tasa de recidiva es semejante si la anastomosis se practica con la parte alta o baja del recto, con más morbilidad en estas últimas por la aparición de mayor número de dehiscencias.<sup>12</sup>

Parecería ser de utilidad delimitar previamente el sitio de la sección colónica para favorecer la movilidad del cabo distal y obtener una mejor visualización.<sup>28 29</sup> El hecho de seccionar primero y proseguir la disección fué objetado por trabajar con un campo contaminado, pero a la luz de trabajos recientes parecería que la infección del sitio quirúrgico (ISQ) no aumenta aún con el colon no preparado. (Referido esto en el capítulo de complicaciones de las anastomosis). No obstante la movilización colónica sin limpieza mecánica es más dificultosa. (Revisión Cochrane 2008)

Si la recurrencia aparece en un paciente pasible de cirugía abdominal, la nueva pexia con o sin re-resección será la técnica más adecuada. La sigmoidectomía perineal no debería indicarse para evitar la potencial isquemia. El procedimiento de Delorme podrá ser tenido en cuenta para aquellos pacientes ancianos con regular estado general.<sup>18 19</sup>

Los pacientes que persisten con constipación severa y esfuerzo defecatorio deberán ser sometidos nuevamente a evaluación fisiológica. El hallazgo de una dismotilidad colónica implicará la posibilidad de una colectomía subtotal con anastomosis ileorrectal y rectopexia para lo cual se requerirá que la función del esfínter sea normal.<sup>11</sup>

La recurrencia sigue siendo un desafío, los datos estadísticos sugieren que la reparación abdominal deberá intentarse si el riesgo operatorio del paciente lo permite.

## INCONTINENCIA

La presencia de incontinencia en el prolapso rectal constituye entre el 50 y 75% del motivo de consulta de los pacientes. Esto tiene una multicausalidad y puede ser

interpretada por: el estiramiento mecánico del aparato esfinteriano por la masa protruida con ruptura progresiva de fibras del esfínter interno (EAI) y baja presión del mismo en reposo, el estiramiento y lesión del nervio pudiendo con denervación esfinteriana (comprobada mediante EMG y TLNP). A su vez contribuyen el bloqueo del reflejo rectoanal inhibitorio y la disminución de la sensorialidad del conducto anal con afectación del esfínter anal externo (EAE).<sup>8 30 31 32 33</sup>

Esta incontinencia luego de la reparación por técnica abdominal tiene una mejoría del 50 al 80%, independientemente de la técnica utilizada.<sup>34</sup> Se restablece la función del esfínter interno y externo, manifestándose un aumento de la presión de reposo y contracción, un restablecimiento del reflejo rectoanal inhibitorio y una mejora en la sensorialidad del conducto anal.<sup>17 35</sup>

Los pacientes que persisten con la misma pueden ser tratados con el método de biofeedback y/o algún otro método alternativo como la inyección de sustancias de abultamiento o esfinteroplastias con o sin mallas o neuromodulación sacra con el que generalmente la recuperan.<sup>28 30</sup>

El tiempo de latencia del nervio pudiendo se prolonga con la edad, resultando controvertidos los resultados y el valor pronóstico de las correcciones a realizar cuando los mismos están alterados en el preoperatorio. Estudios contradictorios fueron publicados sobre el tema, algunos concluyen que los resultados de la reparación abdominal podrían predecirse en base a los obtenidos en el preoperatorio con un tiempo de latencia alterado, mientras que otros lo niegan.<sup>15 16</sup> Compartimos el criterio de que las decisiones terapéuticas no se deben tomar en base a los resultados de los métodos de estudio disociados de la clínica del paciente.<sup>8</sup> No obstante, puede aparecer una incontinencia postoperatoria que no existía previa a la cirugía en 5% a 13% de los casos, parece tener más frecuencia luego de resección rectosigmoidea con respecto a la rectopexia exclusivamente. Algunos autores muestran que el grado de incontinencia fue tal que motivó la realización de una operación de Hartmann.<sup>17 36 37 38 39</sup>

Para el tratamiento de la incontinencia, luego de la corrección del prolapso, que no mejora luego de sesiones de biofeedback se requiere esperar por lo menos 1 año para emprender alguna conducta quirúrgica esperando una mejora en la compliance colorrectal.<sup>11 30 40</sup>

El tiempo de persistencia del prolapso es un factor importante en la determinación de la denervación post operatoria, como así también los cambios en la estructura del esfínter anal interno (EAI), con aumento del espesor de este a consecuencia de infiltración colágena. Posteriormente la misma retrograda, pero en los pacientes con persistencia de incontinencia post rectopexia y neuropatía pudenda sin lesión muscular, la plicatura posterior descrita por Parks es una posibilidad de solución aunque con resultados más impredecibles, particularmente cuanto más severa sea la neuropatía.<sup>11</sup>

Los buenos resultados informados por Parks en el 83% de los casos, no se han podido reproducir en posteriores presentaciones donde se revisaron los casos del St. Mark's Hospital.<sup>41 42 43</sup> Estos considerandos han hecho que la técnica halla caído en desuso en E.E.U.U.

## ESTREÑIMIENTO

El estreñimiento preoperatorio se hace presente entre un 25% a 50% de los pacientes con prolapso rectal. Si bien la causa no es clara y puede deberse a una multiplicidad de factores, uno de ellos es el tránsito lento, evidenciado por los estudios de velocidad con marcadores radiopacos.<sup>44 45</sup>

Las técnicas de Ripstein, Wells con esponja Ivalon modificada con sección de alerones y la de Orr-Loygue de promontofijación abdominal han demostrado inducir una mayor incidencia de *constipación* postoperatoria. En algunos casos, la misma ha sido asociada con la denervación rectal de los plexos parasimpáticos próximos a la pared rectal motivada por la disección y la fibrosis ulterior. Diversos estudios fisiológicos acreditan la alteración en la sensorialidad rectal y la compliance luego de rectopexias, evaluado esto por el trabajo colaborativo Cochrane 2009.<sup>9 45 27 47 48 49</sup> Si bien algunos autores como Holmstrom y col. manifestaron un significativo incremento de la constipación luego del procedimiento de Ripstein, hecho no corroborado con otras series, lo que si queda evidenciado es que la constipación y los disturbios evacuatorios son mayores en las series que utilizaron la técnica de Wells. (Scaglia, Speakman).<sup>47</sup>

Este hecho fue puesto de manifiesto en el trabajo colaborativo de Cochrane 2009, quienes luego de analizar las distintas técnicas evidencian que la división de los ligamentos va asociada a una mayor constipación, presumiblemente causada por una denervación parasimpática del plexo hipogástrico inferior (Varma 1992), pero asociada a un menor índice de recurrencias posiblemente debida a una mejor movilización del recto, mientras que la preservación de los mismos parece asociarse con mayor recurrencia por la menor movilización del recto, Cochrane reconoce que el número de casos sobre los cuales basa esta limitada evidencia es escaso.<sup>9</sup>

Está demostrado que un paciente afectado de estreñimiento y prolapso en el preoperatorio mejora notablemente luego de cirugía resectiva y promontofijación en comparación con la rectopexia sola.<sup>45 50</sup>

## HEMATOMA Y HEMORRAGIA PRESACRA

(Es tratado en el capítulo correspondiente a Hemorragias intraabdominales)

## COMPLICACIONES DE LAS DIFERENTES TÉCNICAS

### *Rectopexia con malla*

La fijación del recto al sacro fue descrita por Orr en 1947 mediante dos fajas de aponeurosis destinadas a suspenderlo, la técnica posteriormente fue modificada por Loygue en 1984 utilizando bandas de nylon y movilizándolo en su totalidad.<sup>51 52</sup> Sobre 233 pacientes presentó una recidiva de 5,6%, las complicaciones halladas fueron infecciones del espacio discal en 3 pacientes, atribuidas a sutura profunda en contacto con los discos.

El procedimiento que mayor difusión ha tenido a nivel mundial ha sido el de Ripstein. En 1952 realizó la primer descripción de la técnica, en la que sutura los músculos elevadores; la segunda presentación la efectúa en 1965 en la que fija el recto al sacro con Teflón rodeándolo y fijándolo con puntos en su parte anterior y lateral.<sup>53 54</sup> Posteriormente, se utilizan otros materiales de sutura para la fijación a la cavidad sacra, pudiendo ser estos de polipropileno o parche de PTFE.

Si bien las tasas de recidivas del prolapso son bajas con esta intervención, la casuística muestra una morbilidad importante llegando a ser del 52% como en la serie de Roberts. Algunas de las complicaciones descritas son hemorragia presacra 8%, infección pelviana 5%, que puede llegar al absceso pélvico con gran dificultad para el rescate de la malla. Esta puede estar penetrando dentro del recto, y dado esto, en un intento por reducir las posibilidades de infección de la malla algunos autores han utilizado las absorbibles.

Las *complicaciones tardías* de la operación de Ripstein son la impactación fecal en un 6,7% y la estenosis a la altura de la malla en 1,8%. Esta se produce si se ajusta en demasía y, al no estar acompañadas por resección intestinal en muchos casos el colon cae sobre la malla volviéndose, hecho éste siempre presente en los métodos de plástica que comprometen la cara anterior del recto, de allí que varias técnicas dejen libre esta cara para permitir la distendibilidad del mismo. Se ha descrito una formación tardía de fibrosis alrededor de la malla, que condicionaría estenosis; para corregirla se han reintervenido pacientes efectuando la apertura de la malla en su cara anterior.<sup>55 56 57</sup>

Ripstein y McMahan, recomendaron que se fijara la malla en la parte posterior al sacro y luego en las  $\frac{3}{4}$  partes de la circunferencia alrededor del recto, dejando la parte anterior libre para que pudiera expandirse.<sup>58</sup> Desde que se introdujo esta modificación los porcentajes de impactación fecal y estenosis se han reducido.

En nuestro medio distintas técnicas han sido descritas con los fundamentos de la promontofijación.<sup>59</sup> Espeche en 1964 ideó una variante utilizando los fundamentos de las técnicas de Orr y Pemberton para tratamiento del prolapso rectal completo. Consiste en conservar los alerones fijando 2 bandas al promontorio

y agregando dos de teflón que se fijan a la pared anterior del recto y a la aponeurosis del psoas (4 bandas en total), esto se modificó en posteriores publicaciones.<sup>60 61 62</sup>

Cuando la recidiva del prolapso se produce en los 6 meses posteriores a la corrección, técnicamente el aflojamiento de la malla es el hallazgo habitual.

### **Rectopexia con esponja de alcohol polivinilo**

Wells, atento a la utilización de la esponja de alcohol polivinilo en la reparación de las hernias abdominales, desarrolló su interés en la utilización de la misma como elemento de fijación del recto a la pared sacra en el prolapso. Este material no fue aprobado en EEUU por la FDA.

Las complicaciones de la operación de Wells son similares a las restantes técnicas de promontofijación, describiéndose la posibilidad de infección pelviana como una complicación indeseable de la esponja en un 2,7%, cediendo la misma al retirarla y, en otros casos, la invasión de la luz del recto por donde se extrajo no siendo menester un abordaje abdominal.

La esponja de Ivalon puede inducir sarcoma en las ratas de experimentación, hecho no corroborado en humanos. Varios son los trabajos que relatan sepsis a punto de partida de la esponja entre ellos Kupfer y Goligher que en su casuística sobre 35 casos encuentran 4 de sepsis pélvica a punto de partida de la esponja al igual que Penfold y Hawley (1972).<sup>63 64 65</sup> Su uso hoy es restringido.

### **Rectopexia con sutura**

Fue descrita originalmente por Cutait, moviliza el recto de su cavidad y lo fija al promontorio mientras lo mantiene en tensión practicando cinco puntos con material no absorbible entre la pared del recto y la fascia presacra. No intenta cerrar el fondo de saco de Douglas como tampoco fijar el colon, las adherencias consecutivas a la nueva posición del recto favorecen su fijación.

En las complicaciones no se reporta mortalidad con esta técnica y el rango de recurrencia es variable de 0 a 28% con mejoría importante en la continencia.<sup>66 67 68</sup> El Cochrane Collaboration 2009 no encontró diferencias en la comparación de elementos de fijación, entre los que incluyó las suturas a pesar de no ser muestras significativas.<sup>9</sup>

Autores como Blatchford y Ejerblad presentan una recurrencia baja del 2%.<sup>69 70</sup> Esta técnica es factible, por las características de su confección, para su uso por videolaparoscopia.<sup>71</sup> Ante la falla de la rectopexia con sutura podrá practicarse una pexia con malla, con o sin resección y si está contraindicada la vía abdominal podrá practicarse la vía perineal.

### **Resección rectosigmoidea**

La resección para el tratamiento del prolapso rectal puede estar dada por dos tipos de técnica: la extirpa-

ción cual si fuera una anastomosis baja descrita por Muir en 1955 que no lleva elemento de fijación y la sigmoidectomía con rectopexia descrita por Frickman y Goldberg.<sup>75</sup>

La experiencia mayor con la resección anterior es la de Wolf y Dietzen con 150 pacientes seguidos durante 10 años. Las complicaciones tuvieron una tasa de recidiva del 8.9%, con un 3.3% de fugas anastomóticas, 4% de colecciones pelvianas y 2% de estenosis anastomóticas. El índice de recidiva es semejante si la anastomosis se efectúa con las partes bajas o alta del recto, aunque con mayores posibilidades de fístulas de la anastomosis más distales.<sup>19</sup>

Los autores que son críticos de las técnicas resectivas ponen de manifiesto la posibilidad siempre latente de dehiscencia con el bagaje de complicaciones que ello acarrea en una enfermedad benigna.

La recidiva del prolapso rectal luego de una resección anterior puede tratarse con rectopexia abdominal en el paciente con buen estado general. Podrá evaluarse la posibilidad de efectuar una nueva resección en el caso de hallar un colon redundante, con una dificultosa disección por el grado de adherencias establecidas luego de la cirugía previa. La sigmoidectomía perineal no sería recomendada por la posibilidad de necrosis del segmento y para un paciente con riesgo elevado la operación de Delorme es una buena opción. Si no se cuenta con experiencia, el antiguo cerclaje, constituiría una opción más a evaluar en un paciente añoso y en mal estado general.

### **Rectopexia con sigmoidectomía**

La rectopexia con sigmoidectomía fue inicialmente descrita por Howard Frykman en 1955 y sigue siendo actualmente una opción terapéutica de elección, particularmente en pacientes con riesgo quirúrgico bajo y que presentan constipación severa.<sup>7 75</sup> Sin duda, el mayor problema que enfrenta esta técnica es la incontinencia, la que se evidenció en algunas publicaciones con un índice del 50 al 80% de los casos, particularmente en mujeres, tal vez asociada con la multiparidad, lo que hace menester una correcta evaluación de la continencia, previa a la realización de operaciones combinadas.<sup>7 72</sup>

En una revisión de la literatura la frecuencia de las complicaciones anastomóticas no superarían el 4%. Las filtraciones parecerían ser inferiores con la resección y rectopexia que con la resección sola, probablemente por la distinta altura en que se realizan, siendo más bajas las anastomosis y mayor el índice de filtraciones cuando no se acompaña de pexia.<sup>1 47 73 74</sup>

Cuando la constipación se presenta en el preoperatorio se logran mejorías entre un 60 y un 80% post resección.<sup>7 45 47 75</sup>

La recidiva con esta técnica es comparable a la producida con mallas o esponjas, pudiendo ser inferior a la que se produce con resección sola. Cuando esto sucede podrá practicarse una resección anterior o una

rectopexia con malla. Es necesario liberar el colon hasta el ángulo esplénico cuando no se realizó en la primer cirugía, quedando cierta redundancia que condicionó la recidiva.<sup>28 29</sup> La rectosigmoidectomía perineal deberá evitarse por la posible isquemia, quedando la eventualidad de realizar la técnica de Delorme o un cerclaje en pacientes de alto riesgo.

## COMPLICACIONES INFECCIOSAS CON LAS DISTINTAS TÉCNICAS

Muchos grupos de trabajo son renuentes a asociar material protésico cuando se practica resección y anastomosis. El Cochrane 2009, que analiza los materiales de sutura, compara la morbilidad entre pexia con y sin resección.<sup>44 45</sup>

La *sepsis* se ha reportado entre un 2 a un 16% en los pacientes en los que se usó malla asociada a otro material protésico para la sustentación.<sup>76 77 78 79 80 81 82</sup> Publicaciones alemanas comunican que la posibilidad de infección se incrementó en los casos en que a la resección se la asoció con esponja de Ivalón de 3 a 3,7%, algo inferior al 1% resultó cuando a la resección se le asoció pexia con poliglactina, la malla de Goretx no reveló infecciones en esa misma casuística. Keighley y cols. no revelan infecciones en 100 pacientes donde utilizó polipropileno con tratamiento antibiótico postoperatorio durante 24hs.<sup>40</sup>

La presencia de hematoma post-operatorio pelviano condicionaría la posibilidad de infección.<sup>83</sup> Esta se presenta con la malla, generalmente de manera temprana, luego de la pexia, entre los 3 a 6 meses. El componente flogósico local se acompaña con la eventual aparición de material purulento por vía anal y/o vaginal.

En otros casos la malla, que puede horadar la pared rectal o vaginal, se hará presente en la luz. Morgan y Lake refieren que es factible removerla por la misma vía si el estado del paciente lo permite, sin que por ello corra riesgo la pexia ni la continencia, que no se ven afectadas por esta complicación.<sup>78 84</sup>

En algunos casos la severidad del cuadro infeccioso obliga a retirar la malla y drenar la zona. Cuando la contaminación en la pelvis es limitada puede ser factible no desmontar la anastomosis, siendo suficiente con desfuncionalizar la misma con una ileostomía. En caso de filtraciones severas de la anastomosis, el procedimiento de elección es una operación de Hartmann.<sup>63 76 79</sup>

## PROCEDIMIENTOS MINIINVASIVOS

### *Videolaparoscópicos (VLP)-Robótica*

Desde su realización por Berman en 1992 la reparación laparoscópica del prolapso rectal representa uno de los últimos desarrollos en la evolución del mismo.<sup>86</sup> Sin duda amplía el número de pacientes pasibles de tratar por vía abdominal, pudiendo realizarse una sutura posterior, sujeción con grapas, rectopexia posterior con

malla, resección del colon sigmoides y recto superior con o sin rectopexia, beneficiándose de las ventajas de la cirugía videolaparoscópica.

Es la técnica de elección en grupos bien entrenados, con resultados funcionales y estadísticos superiores a los de la cirugía convencional.<sup>87 88</sup>

Las complicaciones VLP se dividen en dos categorías: las **generales** y las **específicas** del procedimiento. Abordaremos estas últimas de acuerdo a la temática de este Relato.

Fueron evaluadas 10 series con 238 casos en los que se realizó rectopexia en 126 y resección y pexia en 112. La morbilidad fue 10,5% por complicaciones intraoperatorias y 9,5% postoperatorias. Aunque las directamente vinculadas al procedimiento laparoscópico fueron 4 hernias del orificio del trócar y una perforación intestinal inadvertida, con mortalidad del 1% no vinculada al procedimiento (IAM, neumonía aspirativa).<sup>86 87 88 89 90 91</sup> Ashari y cols reportan 10 años de seguimiento en un solo centro con cirugía VLP donde se operaron 117 pacientes. Obtuvieron una mortalidad de 0,8% y una morbilidad de 9%, 77 pacientes fueron seguidos con una media mayor a 5 años (66%). La recurrencia del prolapso fue detectada en 2 casos (2,5%) y el prolapso mucoso se observó en 14 casos (18%).

El tiempo operatorio disminuyó de 180 a 110 minutos luego de 10 años de experiencia.<sup>92</sup>

El Study Group for Colorectal Surgery, que incluye centros de Austria y Suiza, evaluó un trabajo en el 2002 multicéntrico, prospectivo para el tratamiento del prolapso rectal por VLP sobre 150 casos en 44 instituciones.<sup>93</sup> Fueron practicadas 124 resecciones y 26 rectopexias como única intervención. En las primeras con 81 pacientes no usaron malla, 16 con malla para la fijación y en 27 casos no practicaron pexia, en las segundas, 22 usaron malla y en 4 solamente pexia. El porcentaje de *complicaciones intraoperatorias* fue del 6% (sangrado e injurias intestinales), estas últimas sólo ocurrieron en el grupo que sufrió resección sin pexia. Las complicaciones post operatorias tuvieron una media de 24,7% (infecciones urinarias 7,3%, ileo mayor a tres días 4,0%, problemas cardiopulmonares 3,3% y un índice de filtraciones del 2,0%). Esto es comparable con la morbilidad en cirugía abierta.

La conversión global arrojó un guarismo del 5.3%. La estadía media fue de 12.7 días+/- 5.7 en contraposición con trabajos de los E.E.U.U. donde la media es alrededor de 5-7 días. Las conclusiones de Cochrane Collaborative Review 2009 sostienen que el hecho del alta puede ser subjetivo y sujeto a influencia ya que los trabajos no fueron doble ciego.<sup>9</sup>

Kairaluoma y cols informaron una comparación entre cirugía abierta y laparoscópica sobre 106 pacientes, 53 en cada grupo, donde se incluyó rectopexia sola y rectopexia con resección siendo la morbilidad y la mortalidad estadísticamente similares entre los grupos abiertos y laparoscópicos.

La recurrencia fue del 6% para el grupo laparoscópico vs 13% para la cirugía abierta, a pesar de ello la diferencia no fue estadísticamente significativa, la estadía hospitalaria fue más corta para el grupo laparoscópico aunque se haya realizado resección intestinal.<sup>91</sup>

Varias publicaciones coinciden en la factibilidad de la técnica para su realización, seguridad, índice de recurrencias y resultados funcionales. Los síntomas como incontinencia, sangrado y mucorrea disminuyen luego de la cirugía en un 92% cambiando los factores de alteración de la vida social del paciente.<sup>94 95 96 97</sup>

La cirugía VLP fue comparada con procedimientos abiertos con resección y malla en dos trabajos (Boccasanta 1998 y Solomon 2002).<sup>87 98</sup> En 19 se realizaban cirugía abierta y en 20 procedimientos VLP, apareciendo recurrencia de prolapso completo 0/20 pacientes para laparoscopia, mientras que para técnica abierta 1/19 pacientes.

El abordaje robótico en cirugía colorrectal resulta prometedor habiéndose aplicado su uso en patología benigna como así también en patología maligna. En el tratamiento del prolapso rectal con y sin sigmoidectomía, se han publicado buenos resultados, con similares tasas de complicaciones respecto a cirugía videolaparoscópica, aunque con mayores costos y tiempos operatorios.<sup>155 156 157</sup> (Tabla 1-2)

¿Son más frecuentes y graves las complicaciones con cirugías laparoscópica? Una pesquisa para responder a esta pregunta fue realizada en el 2001 en Brasil sobre 1883 enfermos de distintos grupos de trabajo la que arrojó un 20% de complicaciones con aparente menor gravedad y con una incidencia, según se concluye similar a la cirugía abierta.<sup>99</sup> En general para

esta cirugía la mortalidad en laparoscopia está entre 0 y 3% con un índice de recurrencia que oscila entre 0 y 10%.<sup>94 95 96</sup>

### ***Injuria vascular/hemorragia***

Es tratado en el capítulo correspondiente a Complicaciones hemorrágicas intraabdominales.

### ***Lesión ureteral y vesical***

Son descriptas en el capítulo de Complicaciones urogenitales.

### ***Lesión del intestino***

La incidencia de lesión intestinal va de 0,2% a 5%. La mayoría de las mismas ocurren fuera de la visión pasando inadvertidas en el momento de su ocurrencia, la lesión se produce generalmente al tomar con grasers rudos el intestino causando microperforaciones u orificios más evidentes, las quemaduras por elementos de coagulación/disecciones siguen en orden de frecuencia. Las perforaciones intestinales representaron el 42% de las internaciones por complicaciones de cirugías VLP.

### ***Dissección pelviana y anastomosis***

Al momento de realizar la cirugía del prolapso en la dissección rectal es útil colocar un dilatador para optimizar técnicamente las maniobras, al igual que llenar la vejiga con agua para facilitar su identificación. Es vital mantener el plano de dissección para evitar la complicación de la apertura accidental, lo mismo que al momento de realizar la anastomosis podrá ser menester colocar un dilatador vaginal para evitar incluir la misma en la sutura, especialmente si la paciente ha sido hysterectomizada.

**Tabla 4-1.** Rectopexia con preservación de ligamentos laterales por Laparoscopia

Autor	n	Trabajo	Tipo de cirugía	Presión Basal %	Presión Contracc %	Continen %
Stevenson 1998	34	NS	Resec +Sut	NS	NS	
Kellocompu 2000	17	Prospectivo	Sutura	NS	NS	82(+)
Boccasanta 1999	10	Prospectivo	Poster. Mesh	15 (Mejora)	10 (Mejora)	
Bruch 1999	32	Prospectivo	Sutura	3 (Mejora)	6 (Mejora)	64(+)

**Tabla 4-2.** Rectopexia con sección de ligamentos laterales por Laparoscopia

Autor	n	Trabajo	Tipo de cirugía	Presión Basal %	Presión Contracc %	Continen %
Xynos (1999)	10	Prospectivo	Resec +Sut	25 (Mejor)	44 (Mejor)	100(+)
Heah (2000)	25	Prospectivo	Sutura	NS	NS	50(+)
Zittel (2000)	29	Prospectivo	Poster.Mesh	23 (Mejor)	37 (Mejor)	76(+)
Benoist (2001)	48	Retrospectivo	Resec +Sut	NS	NS)	100(+)

Si bien la anastomosis efectuada de manera intra o extracorpórea no tiene diferencias en cuanto a las tasas de complicaciones, en la cirugía del prolapso se deberá tener en cuenta que **un cabo distal largo puede provocar una recurrencia precoz**.<sup>100</sup> En casos elegidos, el sistema de mano asistida podrá facilitar la disección y extracción de la pieza operatoria en caso de resección, la que podrá practicarse a través de una incisión de Pfannenstiel.<sup>101 102</sup>

Se entiende por *conversión* aquellos casos donde la cirugía no puede ser realizada completamente en forma laparoscópica, incluyendo la ampliación de la incisión más allá de lo necesario para extracción de la pieza.

La conversión del procedimiento a una cirugía abierta ha sido analizada por muchas series, discutiéndose su asociación con un aumento de la morbilidad postoperatoria: sin duda esto es así, pero cuando la misma se realiza en forma tardía.<sup>101 103</sup> Lo importante es no convertir como último gesto lo que condiciona un mayor riesgo de complicación. ***Un equipo experimentado será aquel capaz de determinar la necesidad de conversión precozmente antes de que la complicación aparezca.***<sup>101 102</sup>

(El resto de las complicaciones inherentes a esta técnica es tratado en el capítulo Complicaciones de las anastomosis.)

## PROCEDIMIENTOS PERINEALES

### *Rectosigmoidectomía Perineal*

La sigmoidectomía perineal fue inicialmente descrita por Mikulicz en 1889 cuando reportó seis pacientes tratados mediante esta. Años más tarde Ernest Miles publica sus resultados en 33 casos.

El seguimiento de estos pacientes mostró una recurrencia del 60% (Hughes, Gabriel), lo que condicionó su avance dado que las técnicas abdominales tenían un nivel de recurrencia que estaba en el orden de 5-10%.<sup>103</sup>

Un renovado interés en la misma despertó Altmeier en 1971 reportando una serie de 106 pacientes tratados, con un seguimiento de 19 años. Comunicó sólo 3% de recurrencia y un 24% de morbilidad (tabla 3)<sup>104</sup> Este modificó la técnica original corrigiendo el defecto en el diafragma pelviano con ligadura alta del fondo de saco de Douglas y aproximación anterior del músculo elevador.<sup>105</sup> Los últimos trabajos mantienen una media de recurrencia del 10 al 16%.

Esta operación puede utilizarse con bloqueo regional o anestesia local, en posición de navaja sevillana, con lateralización sobre la izquierda o posición de litotomía, con preparación mecánica colónica y antibióticoterapia. Esto permite su uso en pacientes de alto riesgo, con múltiples comorbilidades y en mal estado, inclusive con encarcelación del prolapso. Esta eventualidad, poco frecuente, limita las opciones terapéuticas abdominales por la gangrena que afecta al segmento prolapso.

Goligher afirma que en estos casos la posibilidad de realizar esta técnica acrecienta su valor, ya que las abdominales se verían gravadas con altas posibilidades de complicaciones o, al menos, con la necesidad de ostomizar al paciente.<sup>54 106</sup>

Algunos cirujanos han propiciado su uso para pacientes jóvenes por el menor riesgo de potencial lesión de los nervios erectores que pueden presentar las técnicas abdominales.<sup>1 106 107</sup> Si bien ésta es posible, no se manifiesta habitualmente en las cirugías de prolapso rectal por vía abdominal. Traspolando los resultados obtenidos con anastomosis anal y pouch ileal, este riesgo estaría en el 2% y el de eyaculación retrógrada alrededor del 3%. Muchos pacientes jóvenes podrán optar por una técnica perineal al momento de plantearse este riesgo en la vía abdominal.<sup>108 109 110</sup>

Boccasanta y col. (2006) en un trabajo comparativo en el tratamiento con electrobisturí convencional y anastomosis manual vs anastomosis mecánica y bisturí armónico ponen en evidencia que el uso de esta última tecnología redundaba en menor tiempo operatorio, menor sangrado y disminución de la estadía post operatoria. No hay diferencias significativas con respecto al dolor, reintegro laboral, mortalidad y morbilidad. Con respecto a la recurrencia, la diferencia parece insinuarse a favor del brazo con anastomosis mecánica (PPH 01) y bisturí armónico 10% vs. 15%, hecho que no alcanza a ser significativo por lo pequeño de los brazos de las muestras. En el brazo con sutura manual, dos pacientes revelaron estenosis y fueron tratadas mediante dilatación, la recurrencia fue de 3 pacientes vs 2 en la mecánica. Si bien por el *n* de casos no tendría significación estadística, (Cochrane 2009) podría llegar a estar marcando una tendencia si el número de casos fuera mayor<sup>9 111</sup> (Tabla 3)

Es evidente que la proporción de *recurrencia* varía en forma proporcional al tiempo de seguimiento, de allí que los trabajos actuales hagan hincapié en la indicación de la técnica en pacientes añosos de alto riesgo, su uso en pacientes más jóvenes pondrá en evidencia una mayor recurrencia al tener un tiempo más prolongado de seguimiento.

Un factor que podría tener algún peso para cambiar la *recurrencia* es la utilización de *sutura mecánica*, la que permitiría emplazar la sutura más alta en el conducto anal mientras que la práctica manual de la misma requiere de más redundancia para su confección lo que podría predisponer la recurrencia.

Analizando detenidamente los trabajos se encuentra *disparidad de criterios* al reportar el prolapso como recurrente. Casi todas las estadísticas, con esta técnica, son de tiempos más cortos dados las comorbilidades que presentan estos pacientes que producen su deceso antes de ese plazo de seguimiento

Jonathan Efron (2001) relata que entre 1989 y 1999 en Cleveland Clinic Florida fueron intervenidos 109

**Tabla 3-3.** Resultados de la rectosigmoidectomía perineal

AUTORES	N	% recurrencia	% mortalidad	% morbilidad	Control en años
Miles (1933)	33	03	03		
Hughes (1949)	108	60			
Gabriel (1958)	145	60			
Porter (1962)	110	58	01		
Theuerkauf (1970)	13	38	00		
Altemeier et al (1971)	106	3	00	24	19
Friedman et al (1983)	22	55	00	12	
Gopal et al (1984)	18	6	06	17	1
Prasad et al (1986)	25	00	04	00	
Finlay (1991)	17	6	06	18	1
Williams et al (1992)	114	10	00	12	1
Johansen et al (1993)	20	11	05	05	2
Ramanujam et al (1994)	72	5,5	00	10,8	
Deen et al (1994)	10	10	00		
Agachan et.al (1997)	53	9	02	13	1
Kim et al (1999)	183	16	0,5	14	4
Azimuddin et al (2001)	36	16			
Zbar et al (2002)	80	4			
Altomare (1998-2006)	93	18		(8,6-14)	1,5
Efron J. (2001)	109	17		21	2,5

pacientes, habiéndose practicado un total de 120 rectosigmoidectomías perineales, la plástica de elevadores se pudo realizar en 52 pacientes, el rango de edad estuvo en los 76 años con un seguimiento de 27,9 meses. El orden de *complicaciones* estuvo en 21,7%, de los cuales 17,5% fue *temprano*, que incluye dos filtraciones anastomóticas y una hemorragia post operatoria. Dentro de las *complicaciones tardías* se citan 4 estenosis y 1 fístula rectovaginal, la recurrencia fue del 17%. En los pacientes a los que se le practicó plástica de elevadores, la recidiva fue menor en comparación con los que no se realizó (7,7% vs 20,6%), como así también se obtuvo una importante mejora en la continencia para el primer grupo.<sup>112</sup>

El trabajo de Altomare y col. (2009) reúne cifras semejantes aunque con índices de *recurrencia* algo mayores del 18%. Fueron evaluados 93 pacientes en 10 centros distintos de Italia entre 1998 y 2006, lo que evidencia una media algo superior a una cirugía por año por centro, demostrando que en Europa la técnica se practica escasamente. El seguimiento fue superior al año en pacientes añosos (media 77 años) con ASA III y ASA IV con *incontinencia* preoperatoria en el 70% de casos, mejorando la misma el 47 % de los pacientes, con anastomosis manuales en la mayoría de casos (solamente 3 mecánicas) donde en el 78% se asoció con plástica de elevadores, registrándose 8,6% de *complicaciones mayores* (6,5% fueron tempranas), 3 hematomas pélvicos, 1 dehiscencia anastomótica, 1

perforación sigmoidea, 1 absceso pararrectal, siendo menester reoperar a 3 pacientes. Las *complicaciones menores* ocurrieron en el 14%: ileo, retención urinaria y sangrado rectal fueron las principales.

Las *complicaciones tardías* fueron 2 estenosis anales tratadas con dilatadores, el estreñimiento no disminuyó en aquellos pacientes que lo padecían del preoperatorio.<sup>105 114</sup>

La **incontinencia** posterior a esta cirugía es reportado por distintas series como la falta de mejoría o empeoramiento de la incontinencia luego de escisión perineal, en cifras que van del 26% al 81%.<sup>114 115</sup> Muchas series reconocen que la urgencia defecatoria posterior a la cirugía y la incontinencia mejoran con el tiempo y con el agregado de plicatura del elevador luego de 6 a 12 meses.

Al analizar la continencia se observa una brecha existente entre los resultados clínicos anatómicos postoperatorios y funcionales de laboratorio. Mientras el prolapso había disminuído ostensiblemente o desaparecido, los resultados manométricos y EMG permanecían sin cambios, manteniendo un alto grado de denervación y tiempo de latencia prolongado, con aceptable mejora en la continencia postoperatoria.<sup>111 114</sup>

De allí que los resultados pobres EMG y tiempo de latencia muy prolongados del preoperatorio, que en algunos estudios hacían prever malos o nulos resultados, no siempre contraindican la cirugía; demostrándose que, en pacientes con signos evidentes de denervación bastó

la realización de plicaturas esfintéricas y de elevadores para lograr una mejora aceptable de la continencia.

La **dehiscencia anastomótica** es baja en la larga serie reportada por Altmeier y col. No registra fístulas anastomóticas y similar hecho ocurre en la serie de Gopal y cols. y Wats y cols. La serie de Paravasthu sobre diez años de experiencia con 72 pacientes registra un absceso pelviano ocho semanas después de la cirugía, que lo asume como probable resultado de una filtración, asumiendo este autor que las posibilidades de fuga anastomótica luego de sigmoidectomías post incarcerationamiento y gangrena del prolapso puede ser mayor.<sup>105 114 116 117</sup> La fístula anastomótica generalmente se debe a tensión en la línea de sutura o a mala irrigación sanguínea, ésta podrá manifestarse como sangrado, heces líquidas en el PO, peritonitis o absceso.

La estenosis podrá tratarse mediante dilatación o agentes formadores de volumen antes de emprender una terapia más agresiva.

Cuando la **recidiva** se produce en un paciente joven previamente tratado con esta técnica, la pexia abdominal constituye la opción de elección por su menor posibilidad de recidiva. En este caso, la videolaparoscopia es una opción útil.

Otras complicaciones, como perforación del septum rectovaginal o del intestino delgado cuando se penetra a la cavidad abdominal, han sido reportadas, de allí la cautela al penetrar en la misma verificando la presencia de asas intestinales en la proximidad.

Al momento de realizar la rectosigmoidectomía perineal deberá tenerse en cuenta que la misma es difícil de practicar en un prolapso pequeño y en aquellos pacientes en que el mismo no es completo en su circunferencia. Algunos autores desaconsejan esta técnica cuando el mismo tiene menos de 5cm.<sup>118 119 120</sup>

### **Operación de Delorme**

Está revitalizada desde hace unos años y fue descrita por Edmond Delorme en 1900. Constituye otra de las técnicas utilizadas por vía perineal y el interés por

ésta ha resurgido en consideración a su baja morbilidad y al hecho de la conservación del reservorio rectal, no así su mucosa.<sup>121</sup>

Atento a que la misma consiste en la mucosectomía del prolapso y la plicatura longitudinal de la capa muscular circular, en consonancia con ello la técnica revela una disminución de los volúmenes rectales requeridos para el llamado a la defecación en el post operatorio. Presenta una compliance rectal más baja, mientras que la función esfinteriana permanece sin cambios.<sup>122 123</sup> La ventaja de la técnica es que la misma puede realizarse con bloqueo anestésico o anestesia local, siendo de utilidad el uso de disección hidráulica con el agregado de adrenalina(1/200.000) para facilitar la hemostasia y la disección en el plano adecuado.<sup>124</sup> Su utilización es ideal en pacientes de alto riesgo quirúrgico, con múltiples comorbilidades, Se obtendrían mejores resultados cuando el mismo afecta a algunas caras del recto o es de una extensión no muy marcada. Este procedimiento se diferencia de la sigmoidectomía perineal (Altmeier) ya que en este caso sólo la mucosa y submucosa se van a escindir y resecar.

La **mortalidad** con esta técnica es baja de 0% a 2,5%, las **complicaciones** son variadas pudiendo ir desde 0 a 34 y 45%. (Ver tabla 5) La hemorragia es la más destacada en todas las series, con hematomas, retención aguda de orina, colitis infecciosa, dehiscencia de la sutura de mucosa y estenosis. Esta última se produce cuando no se conservó el margen por encima de la línea dentada, y el paciente tendrá que ser sometido a dilataciones a las que generalmente responde, o se deberá practicar algún tipo de plástica o colgajo. (Tabla 4)

### **Starr (Stapled Transanal Rectal Resection)**

Un nuevo procedimiento como el doble stapler (STARR- Stapling Trans Anal Rectal Resection), parecería tener resultados alentadores con rápida resolución del problema, mediante el uso de dos disparos de sutura circular, uno anterior y otro posterior, basado en los principios del PPH (PPH01®) o el nuevo Transtar®.<sup>8</sup>

**Tabla 4-4.** Resultados del procedimiento de Delorme

AUTORES	N	% recurrencia	% mortalidad	% morbilidad	Seguimiento en años
Berman et.al.(1990)	21	28	00	19	3
Graf et al. (1992)	14	21			
Senapati et al (1994)	32	12,5	00	06	2
Tobin and Scott(1994)	43	26	00	12,2	+2
Oliver/Salvati (1994)	40	22	2,5	25	4
Plusa et al. (1995)	19	17	00		-1
Lechoux et al.(1995)	85	13,5	1,2	14	3
Pescatori et.al(1998)	33	21	00	45	3
Watts et al. (2000)	113	27	01	30	4

<sup>125</sup> La indicación quirúrgica en estos casos deberá ser llevada a cabo luego de tratamiento conservador rico en fibras y el biofeedback como formas de evitar el esfuerzo defecatorio.

La intususcepción rectoanal (IRA) constituye una de las causales del Síndrome de obstrucción del tracto de salida (SOTS), manifiesto como repliegue circunferencial de la mucosa a 6-10 cm. por encima del margen anal o de una de sus caras, con frecuencia la posterior, pudiendo alcanzar el conducto anal durante el esfuerzo defecatorio sin llegar al orificio externo.<sup>19 123</sup>

Para algunos la procidencia interna, como lo llamó Ihre, representaría el estado inicial de una anomalía dinámica que con el transcurrir del tiempo se manifestaría como prolapso total.<sup>126 127</sup> Atento a la posibilidad de desarrollar prolapso en el futuro es que se lo incluye en este capítulo.

Es causante de una variada sintomatología que puede ser pasible de tratamiento médico o quirúrgico. Este generalmente se da en múltiparas afectadas de una asociación de invaginación y rectocele, que podrá ser tratado con técnicas de promontofijación, Delorme o STARR.<sup>128</sup> Esta última mediante el disparo de sutura circular, una anterior y otra posterior.

Esta técnica utiliza los lineamientos de Longo propuestos para el tratamiento de hemorroides.<sup>129</sup> Fueron publicadas internacionalmente una serie de informes respecto de complicaciones y fracasos, inherentes a la aparatología algunos, y a la técnica e indicaciones otros.<sup>130 131 132 133</sup> Las complicaciones descritas son hemorragia masiva, incontinencia fecal, dolor anal severo, sepsis pelviana, fístula rectovaginal, hematoma de la pared rectal y enfisema mediastinal y retroperitoneal.<sup>134 135 136 137</sup>

Algunas series muestran reintervenciones en el 19% de los casos, con una persistencia de síntomas, del 44% y falta de mejoría en el 35%, luego de 20 meses de seguimiento.<sup>138</sup> Esto motivó la necesidad de reuniones de consenso con el fin de establecer las indicaciones y contraindicaciones.<sup>139</sup> Sin duda, solo el tiempo y las casuísticas publicadas darán su veredicto sobre esta técnica que provocaría una mejoría en la calidad de vida, donde la resolución del SOTS sería significativa.<sup>154</sup>

### **Cerclaje Anal**

Fue descripto inicialmente por Thiersch en 1891, con la colocación de un alambre de plata subcutáneo alrededor del ano. El funcionamiento de este procedimiento es completamente mecánico intentando suplementar la función esfinteriana y estimulando una reacción de cuerpo extraño en la región perineal. Actualmente la utilización de esta técnica ha sido abandonada debido a que sólo pone un elemento de contención al prolapso no apuntando a la corrección de las anomalías. Presenta serias complicaciones incluyendo ulceraciones, perforaciones tanto de la pared vaginal como rectal e impactación fecal entre otras. Distintos

materiales han sido utilizados con una recurrencia que ronda entre el 30 a 45%.<sup>140 141 142 143 144 145 146 147 148</sup> Weiss propone la utilización de bandas de Silastic.<sup>149</sup> Puede usarse en pacientes muy debilitados, generalmente añosos, pudiendo en ese caso ser una simple y tolerable alternativa atento a que puede practicarse con anestesia local en posición de decúbito lateral.

Deveza y cols comunican el uso de un sling protésico (descripto para la incontinencia fecal de diferentes etiologías) en 12 pacientes luego de la falla de esfinteroplastías y tratamiento conservador. La misma fue realizada con anestesia local, en posición de litotomía, a travéz de una incisión de 4-5 cm. perianal. Presentaron como complicaciones 2 infecciones que requirieron remover la prótesis, 1 rotura del sling y 1 impactación fecal. Los autores concluyen que la técnica es simple y brinda una mejoría, constituyendo una alternativa terapéutica cuando otras han fracasado o la utilización de técnicas más sofisticadas no son posibles.<sup>153</sup>

### **Misceláneas Perineales**

Existen una serie de procedimientos, que el paso del tiempo ha reemplazado pero que periódicamente los cirujanos reeditan como el procedimiento de Saraffof. (1937) Ha sido reeditado por los trabajos de Marchiori y Tomasini (1962) y Zängl (1965), la operación consiste en una doble incisión alrededor del ano con extirpación del anillo de piel que queda entre las mismas de 1 cm de ancho y 1cm de profundidad, seccionando el rafe anococcígeo y algunas fibras del esfínter externo. Se seccionan en el plano anterior, la herida se tapona y renueva periódicamente cicatrizando el tejido en forma lenta.

La fibrosis así lograda constituiría un anillo que se estenosa pudiendo apenas insinuar el paso del dedo. Zängl afirma que en 22 casos tratados con esta técnica no se produjeron muertes y 21 tuvieron buena evolución con una recidiva. El principio es similar al de la op de Tiersch con el agravante que aquí no se podría remover la cincha en caso de complicaciones como en el cerclaje anal, comportándose el cuadro como una estenosis, hecho que motivó el descrédito de la misma.

### **Plicatura de mucosa**

Pocos son los trabajos que hacen referencia a esta técnica, la que consiste en la plicatura de la mucosa de manera helicoidal comenzando a 1cm por encima de la línea dentada en 3 puntos distintos de la misma que generalmente coinciden con horas 12, 5 y 7. Se incluye en la toma al esfínter anal interno llegando en la sutura de surget lo más alto posible. Fueron operados 16 pacientes con esta técnica con una recurrencia del 10% luego de 60 meses.<sup>150</sup> Villanueva y cols. sostienen que en los primeros días post cirugía el tenesmo se hizo presente en 23 casos, sangrado y mucorrea se presentó en 12 casos y constipación en 2, estos síntomas desaparecieron entre la 2° y 15° semanas. Los autores sostienen que se

crearía una fibrosis inflamatoria en la línea de suturas, manteniendo en su lugar la pared que no descendería, conservando la función de depósito del recto. La zona transicional baja que colabora con la continencia no se vería modificada con esta técnica.

### Abordaje Transsacro

Lockhart-Mummery describió este procedimiento en 1910 y consiste en la movilización del recto a través de la vía descrita por Kraske para resección de cáncer de recto.<sup>151</sup> El método originariamente descrito consistía en la colocación de gasa iodoformada en el espacio presacro. Mummery (1934) proclamaba resultados excelentes con la misma, pero el seguimiento de esos pacientes, operados en el St. Mark's por Hughes en 1949, reveló que todos habían recidivado. Hoy está en desuso.

### Abordaje Transperineal

La intención de fijar el recto al sacro o al coxis por detrás mediante sutura fue descrito por Lange (1887), Verneuil (1891), Tuttle (1903), Sick (1909) y Gant (1923). Wyatt presenta una técnica en 1981 que utiliza un abordaje mediante una incisión arciforme retroanal, se llega al espacio por una vía interesfintérica con apertura de la fascia de Waldeyer descrita como rectopexia transperineal, con resección del coxis en algunos casos y movilización del recto. Se puede colocar una malla (Mersilene o similar) fijada a la aponeurosis presacra y a los laterales del recto. Se utilizó en escaso número de pacientes (22) y con alguna recurrencia (1 uno), disminución de compliance rectal y constipación.<sup>152</sup>

Estas vías se utilizan infrecuentemente, a excepción de sus propiciadores, en vista de las pocas publicaciones y del escaso número de casos, lo que impide tener evidencia científica en el juicio.

## INTERVENCIONES COMBINADAS

En el año 1942 Roscoe Graham de Toronto plantea la movilización total de recto por vía abdominal exponiendo posteriormente los músculos elevadores y proceder a suturarlos en la línea media delante del recto y eliminar el fondo de saco de Douglas. El propio Goligher (1958), propiciador de la técnica a la que hizo modificaciones, sostenía la necesidad de movilizar totalmente el recto hasta el anillo anorrectal, procediendo a la división de los ligamentos laterales.

Algunos como Snellman (1961), Hughes y Gleadell (1962) proponen reconstruir el tabique recto-vaginal suturando la parte anterior del recto extraperitoneal al dorso de la vagina; sin duda es una técnica de difícil realización.

Dunphy en 1948 utiliza un abordaje doble, el que puede ser realizado por un cirujano solo o dos equipos cual si fuera una operación de Miles, el tiempo perineal similar a la técnica de Altemeier, con resección coló-

nica, mientras que en el tiempo abdominal luego de la movilización total del recto se procede a plicar el elevador. La complejidad de estas técnicas y sus variantes con elevada morbilidad y recurrencia provocaron su desuso. (Fig.1 y 2)

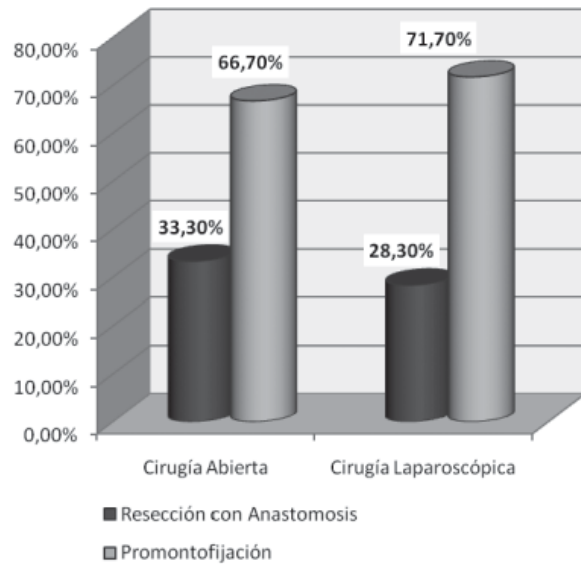


Figura 4.1.

X  
falta fig 2

## CONCLUSIONES

La cirugía del prolapso rectal constituye un desafío a pesar del tiempo transcurrido y de las distintas técnicas empleadas. Si bien no existe un procedimiento óptimo, la técnica utilizada deberá corregir el defecto anatómico, restaurar la función normal, tener la menor morbilidad posible y el menor índice de recurrencia.

Sin duda la elección del procedimiento deberá ajustarse al paciente a tratar, pero para ello debe tenerse el conocimiento de las eventuales complicaciones de cada técnica.

Lo que dificulta el análisis de las mismas es la pléthora de intervenciones a analizar, las tasas de recurrencia, la mejora o no de la incontinencia, el estreñimiento, la eventualidad de corregir simultáneamente otros defectos asociados y de todo ello el hecho que el paciente y el profesional actuante quieran priorizar al momento de intentar una mejora.

Lo escaso de las muestras, por la frecuencia con que la patología se presenta, la diferencia en el tiempo de seguimiento, los serios defectos metodológicos de la mayoría de los estudios constituyen otra dificultad más a tener en cuenta al momento de analizarlos.

El advenimiento de nuevas técnicas y métodos de abordaje, agregan nuevas complicaciones a las ya descritas. Los estudios económicos que deberán agregarse a estas nuevas metodologías y sus complicaciones, se suman a la necesidad de valoración de la calidad de

vida del paciente, constituyendo los futuros desafíos a vencer.

### COMENTARIO: DR. LUIS ZANONI

El completo y detallado capítulo desarrollado sobre las Complicaciones de la Cirugía del Prolapso Rectal, es una muestra de la calidad del Relato del Congreso del año 2010. Coincidimos en general con las conclusiones a las que arriba y solamente haremos algunos comentarios sobre el tema.

Es evidente que a pesar de la antigüedad de esta enfermedad y del paso de los años, del advenimiento de nuevos métodos diagnósticos y terapéuticos, el prolapso rectal continúa siendo una de las entidades que generan permanente controversia respecto al tratamiento quirúrgico.

La presencia de las severas alteraciones funcionales, la incontinencia, la constipación y las diversas patologías uroginecológicas asociadas, generan un número de conductas tan variables que terminan siendo adaptables a cada paciente en particular. Estos datos se suman al escaso número de casos y a la poca experiencia de los grupos de trabajo, para que la evidencia científica defina cual es la técnica más adecuada.

Si consideramos que los objetivos de la cirugía son corregir el defecto anatómico, restituir la función con la mínima morbimortalidad y el mínimo índice de recidivas, parece aún más difícil definir la mejor conducta.

Respecto a nuestra experiencia continuamos efectuando la rectopexia con la Técnica de Espeche publicada en los boletines de la Sociedad Argentina de Cirujanos en 1964, con algunas modificaciones respecto a la original. Liberación del recto en cara posterior bien distal, respetando los alerones. Con el recto movilizado y traccionado, solo colocamos una banda sobre la pared lateral del recto con puntos seromusculares, se fija el otro extremo de la banda al promontorio con puntos subperióísticos. Luego se repite la maniobra del lado contralateral. Por último se puede o no peritonizar sobre las bandas de manera que estas quedan sepultadas.

No tenemos la posibilidad de estudiar a todos los pacientes con Ecografía TR, RNM Dinámica del piso pelviano ni estudio electromiográfico, salvo algunos casos seleccionados. Aunque creemos que estos estudios no son imprescindibles al momento de decidir la cirugía.

Considerando los casos a los que pudimos seguir en los últimos años hemos tenido un porcentaje de recidiva similar a los de la bibliografía. Afortunadamente no hemos tenido severas complicaciones como hemorragias o lesiones viscerales intraoperatorias. Tampoco hemos observado invasión de la malla a la luz rectal. El resto de las complicaciones fueron inherentes a las cirugías abdominales a cielo abierto.

En los últimos años, los casos asociados a una severa constipación o que presenten un colon sigmoide

muy redundante, combinamos una sigmoidectomía a la rectopexia. No tenemos experiencia en el abordaje perineal y nuestros resultados por vía abdominal abierta son aceptables, tanto en el índice de recidivas como de complicaciones. Sí, estamos convencidos de que en el futuro la cirugía abdominal (pexia o pexia mas sigmoidectomía) tendrá en la mayoría de los casos indicación de abordaje laparoscópico, el que brinda mayores ventajas, ya conocidas respecto a las laparotomías, procedimiento que aspiramos iniciar en un futuro muy próximo.

### REFERENCIAS BIBLIOGRÁFICAS

1. Mann CV. Rectal prolapse. In Morson BC: Dis Colon Rectum, New York, Appleton-Century\_Crofts, 1969: 238-250.
2. Nigro ND. Procidentia. The ethiology of rectal procidentia. Dis. Colon Rectum 1972; 15: 330-333.
3. Jacobs LK. Et al. The best Operation for rectal prolapse. SCNA February. 1977; V77N°1 pp. 49-70.
4. Theuerkauf FJ, Beahrs OH, Hill JR. Rectal Prolapse. Causation and Surgical Treatment. Ann. Surg. 1970; 171: 819-835.
5. Broden B, Snellman B. Procidentia of the rectum studied with cineradiography. A contribution to the discussion of causative mechanism. Dis Colon Rectum, 1966; 11: 330-347
6. Parks AG, Porter N, Hardcastle J. The Syndrome of the descending perineum. Proc. Soc. Med, 1966; 59:477
7. Goldberg S, Philip H. Gordon, Santhat Nivatvongs.:Fundamentos de Cirugía anorrectal Edit. Limusa 1985; Cap 20: 315.
8. Rosato G, Piccinini P, Solé L, Regadas S, Relato Oficial 31° Congreso Argentino de Coloproctología Rev Argent Coloproct; 2006; Vol 17 N°3;129
9. Tou S, Brown SR, Malik AI, Nelson RL. Surgery for complete rectal prolapse in adults (Review). The Cochrane Collaboration. Published by John Wiley & Sons, Ltd. The Cochrane Library 2009.
10. Whitehead William E, Arnold Wald, Norton NB. Treatment Options for Fecal Incontinence. Dis. Colon Rect 2001; V44; 131-144
11. Goldberg S. Prolapso Rectal ¿Cual es la mejor opción? Curso de Coloproctología. Centro Privado de Coloproctología Colomed .2001. Bs As Argentina
12. Finlay G Ian Rectal Prolapse Abdominal approaches are Best Symposium Colorrectal Disease in the New Milenium Cleveland Clinic Florida Febrero 2000;Vol 2
13. Hicks TC, Beck David E, Opelka Frank G, Timmcke Alan E, Complicaciones de la Cirugía colorectal. Ed Masson, Williams & Wilkins España, S.A; 1996; Cap17, 249-275 14.Corman L Marvin, Colon & Rectal Surgery. Lippincott-Raven Publishers. 1998. Cap 17; 401-448.
14. Birbaum EH, Stamm L, Rafferty JF, Fry RD, Kodner IJ, Fleshman JW. Pudendal nerve terminal latency influences surgical outcome in treatment of rectal prolapse. Dis Colon Rectum 1996; 39: 1215-21.
15. Sayfan J, Pinho M, Alexander-Williams J.et.al.Suture posterior abdominal rectopexy with sigmoidectomy compared with Marlex for rectal prolapse .Br.J.Surg.

- 1990;77:143-145
16. Johansen O, Wexner S, Daniel N, Noguera J, Jagelman D. Perineal rectosigmoidectomy in the elderly. *Dis. Col. Rectum* 1993;6:767-72
  17. Kim D, Wong W, Lowry A, Goldberg S, Madoff R. Complete rectal prolapse Evolution Management and results. *Dis Colon Rectum* 1999;42:460-469.
  18. Scott Steele R, Goetz L, Minami S, Madoff R, Mellgren A, Parker S. Management of recurrent Rectal Prolapse: Surgical Approach Influences Outcome. *Dis Colon Rectum* 2006;49:440-445
  19. Stamos Michael J, Recurrent Rectal Prolapse. *Colorectal Disease in the New Millennium Cleveland Clinic Florida* Febrero 2000; Vol 3.
  20. Portier G, Iovino F, Lazorthes F, Surgery for Rectal Prolapse; Orr-Loygue Ventral Rectopexy with limited dissection prevents postoperative-induced constipation without increasing recurrence. *Dis Colon Rectum* 2006. vol49: 1136-1140.
  21. Hool GR, Hull TL, Fazio VW. Surgical treatment of recurrent complete rectal prolapse: Thirty years experience. *Dis Colon Rectum* 1997; 40:270-2.
  22. Pikarsky Aj, Joo JS, Wexner SD, et al Recurrent rectal prolapse: what is the next good option? *Dis Colon Rectum* 2000, Vol 43:1273-6
  23. Regadas F, Murad S, Wexner S et al. Anorectal Three-dimensional Endosonography and anal Manometry in Assessing anterior rectocele in women. *Colorectal Disease* 2006.
  24. Mellgren A, Bremner S, Johansson C et al Defecography results of investigations in 2816 patients. *Dis Colon Rectum* 1994; 37:1133-41.
  25. Wolf G, Bruce, Fleshman James W, Beck E, David, Pemberton John H, Wexner D, Steven. *The ASCR Textbook of Colon and Rectal Surgery* Springer Science-Business Media. 2007; Cap 47:665-677
  26. Wats JD, Rothemberger DA, Buls JG, Goldberg SM, Nivatvongs S: The management of proctodia: 30 year's experience. *Dis Colon Rectum* 1985;28:96-102
  27. Speakman CT, Madden MV, Nicholls RJ, Kamm MA. Lateral ligament division during rectopexy causes constipation but prevents recurrence: results of a prospective randomized study. *Br J Surg.* 1991;78:1431-3
  28. Cheli J, Pantolini J, Cattáneo D, Ordoñez W. Tratamiento quirúrgico del prolapso rectal completo, no complicado. *Técnica de Espeje modificada* *Rev Soc de Cirugía de La Plata*, 1995: (1)13-16
  29. Cheli JD, Domínguez R, Perna M, Crespo H. Incontinencia anal. Nuestra experiencia. *Congreso Argentino de Cirugía 2004 Trabajos libres de Coloproctología*
  30. Lumi Carlos M, Muñoz Juan P, La Rosa Luciana. Neuro-modulación sacra para el tratamiento de la incontinencia anal. *Técnica y presentación de la primera experiencia nacional.* *Rev Argent Coloproct* 2006;17;2:104-109.
  31. Hiltunen KM, Matikainen M. Improvement of continence after rectopexy for rectal Prolapse. *Int J Colorectal Dis.* 1992; 7: 8-10
  32. Duthie GS, Farouk R, Bartolo DCC. The functional results of surgery for rectal prolapse. *Sem. Col. Rectal. Surg.* 1991:205-211
  33. Farouk R, Duthie G, Bartolo D, MacGregor A. Res-toration of continence following rectopexy for rectal prolapse and recovery of the internal anal sphincter electromyogram. *Br J Surg* ,1992;9:439-440
  34. Graham-Williams J, Madoff RD, Goldberg SM: Choice of procedure for Rectal Prolapse. *Seminars in Colon & Rectal Surgery.* 1991;2:217-226
  35. Spencer RJ. Manometric studies in rectal prolapse. *Dis. Colon Rectum.* 1984;7:523-525
  36. Mann CV, Hoffman C. Complete rectal prolapse: The anatomical and functional results of treatment by extended abdominal rectopexy. *Br. J. Surg.* 1988;5:34-37
  37. Wolff BG, Dietzen CD. Abdominal resectional procedures for rectal prolapse: A 20 year experience. *Am. J. Rectal Surg.* 1993;59:265-269
  38. Madoff R, Williams JG, Wong WD, Rot 39. Madoff R, Williams JG, Wong WD, Rothenberg D, Goldberg. Long term functional results of colon resection and rectopexy for overt rectal prolapse. *Am. J. Gastroenterol* ,1992;7:101-10
  39. Tsang C, Decanini-Garza P, Kim D, Wong WD, Lowry A, Goldberg SM, Madoff RD. Surgery for Complete Rectal Prolapse: The Minnesota Experience. *Joint Meeting European Council of Coloproctology Junio 1997.* Association of Great Britain and Ireland
  40. Keighley M, Fielding J, Alexander-Williams J. Results of Marlex mesh abdominal rectopexy for rectal prolapse in 100 consecutive patients. *Br. J. Surg* 1983;70:229-232
  41. Parks A. Anorectal Incontinence. *Proc. R. Soc. Med.* 1975;68:681-690.
  42. Parks A, Mc Partlin JF. Late repair of injuries of the anal sphincter. *Proc. Soc. Med.* 1971; 64:1187-89.
  43. Parks AG, Swash M, Urich H. Sphincter denervation in anorectal incontinence and rectal prolapse. *Gut*; 1977;18:656-65
  44. McKee Rf, Lauder JC, Poon FW, Aitchinson MA, Finlay IG. A prospective randomized study of abdominal rectopexy with or without sigmoidectomy in rectal prolapse. *Surg Gynecol. Obstetric.* 1992;174:145-148.
  45. Luukkonen P, Mikkonen U, Jarvinen H. Abdominal rectopexy with sigmoidectomy vs. rectopexy alone for rectal prolapse: A prospective, randomized trial. *Int Colorectal Dis.* 1992;7:219-222.
  46. Portier G, Iovino F, Lazorthes F, Surgery for Rectal Prolapse: Orr-Loygue ventral rectopexy with limited dissection prevent postoperative-induced constipation without increasing recurrence. *Dis Col Rect* 2006;6:1136-1140
  47. Scaglia M, Fasth M, Hallgren T, Nordgren S, Oresland T. Abdominal Rectopexy for Rectal Prolapse. Influence of surgical technique on functional outcome. *Dis. Colon Rectum* 1994: 805-813 .
  48. Siproudh iL, Ropert A, Gosselin A et al. Constipation after rectopexy for rectal prolapse: Where is the obstruction? *Dig. Dis. Sci.* 1993; vol 38:1801-8
  49. Mollen R, Kuijpers J, van Hoek F. Effects of rectal mobilization and lateral ligaments division on colonic and anorectal function. *Dis Colon Rectum* 2003
  50. Sayfan J, Pinho M, Alexander-Williams J, Keighley M. Sutured posterior abdominal rectopexy with sigmoidectomy compared with Marlex rectopexy for rectal prolapse. *Br J Surg*; 1990;77:143-5

51. Orr TG, A suspension operation for prolapse of rectum *Ann.Surg*: 1947. 126 :833-842.
52. Finlay Ian Abdominal surgery for rectal prolapse Disease Colorectal in the millennium Febrero 2000. Vol 2 Cleveland Clinic .Florida
53. Ripstein CB. Surgical care of massive rectal prolapse. *Dis.Col Rectum* 1965,8:34
54. Goligher J.,Duthie H.,Nixon H. Cirugia del ano recto y colon Cap10 Prolapso rectal. Salvat Editores 1980
55. Siproudhis L,Ropert A,Gosselin A,Bertagne JF,Hereshbach D,Raoul J,Gosselin M.Constipation after rectopexy for rectal prolapse.Where is the obstruction? *Dig.Dis.Sci.* 1993.;8:1801-1808
56. Gordon P,Hoexter B. Complication of Ripstein procedure *Dis Colon Rectum* 1978;21:277-280.
57. Lescher TJ,Corman ML,Coller JA,Veindenheimer MC.,Management of late complications of Teflon sling repair for rectal prolapse.*Dis Colon Rectum.* 1979;22:445-447.
58. McMahan JD,Ripstein CB,Rectal prolapse An update on the rectal sling procedure *Am Sug* 1987;53:37-40.
59. Bugallo F,Patrón Uriburu J, Tyrell C, Salomón M, Donnelly E. Prolapso rectal Evaluación del tratamiento quirúrgico con una modificación a la técnica de Ripstein. *Rev Argent Coloproct* 2002;13 (1ª4): 69-71.
60. Espeche A; Tratamiento del prolapso rectal.Plástica con teflón,por vía abdominal *Boletines y trabajos de la Soc. Arg. de Cirujanos XXV, 1964.18:526*
61. Espeche A, Cuneo V, Castiglioni R. Prolapso rectal. *Rev. Argent. Coloproct.*,1987;1:7
62. Fraise M, Graziano A, De Vedia y Mitre E.Tratamiento del prolapso total de recto con la técnica de Orr-Espeche combinada.*Prensa Med.Arg.62;1975:264.*
63. Kupfer CA,GoligherJC,One hundred consecutive cases of complete prolapse of the rectum treated by operation *Br.J.Surg.* 1970;57:34
64. Chen RW,MusserA.W.et.al.Alteration of and tissue reactions to pliviny alcohol sponge implants *Surgery.* 1969;66:899
65. Penfold JC,Hawley PR. Experiences of Ivalon-sponge fixation e implant for complete rectal prolapse at St.Mark's Hospital *Brit.Jour.Surg*1972:59-84
66. Cutait D. Sacro-promontory fixation of the rectum for complete rectal prolapse. *Proc R Soc Med*1959; 52(suppl):105
67. Khanna AK, Misra MK, Kumar K. Simplified sutured sacral rectopexy for complete rectal prolapse in adults. *Eur J.Surg* 1996;162:143-146
68. Briel JW, Schouten WR, Boerma MO Long-term results of suture rectopexy in patients with fecal incontinence associated with incomplete rectal prolapse. *Dis Colon Rect*1997; 40:1228-1232
69. Ejerblad S,Krause U,Pepair of rectal prolapse by recto-sacral suture fixation *Acta Chir Scand.* 1988;154:103.
70. Blatchford GJ,Perry RE,Thorson AG,Christensen MA,Rectopexy without resection for rectal prolapse *Am.J.Surg.* 1989. 158:574-576
71. Schoetz David Jr.Abdominal operations for rectal prolapse are best *Lahey Clinic Experience Colorectal Disease* 2001
72. Graham-Williams J,Madoff RD, Goldberg SM. Choice of procedure for Rectal Prolapse *Seminars in Colon & Rectal Surgery* 1991;2:217-226
73. Loygue J,Nordlinger B,Cunci O,Malafosse M,Huguet C,Parc R.Rectopexy to the promontory for the treatment of rectal prolapse *Report of 257 cases Dis Colon Rectum* 1984;27:356-359
74. Heine JA,Wong WD.,Rectal prolapse .in *Surgery of Colon Rectum and anus Mazier WP,Levien DH,Luchtfeld MA,Senagore AJ,EDS Philadelphia WB Saunders.* 1995:515-537
75. Frykman H. Abdominal proctopexy and primary sigmoid resection for rectal procidentia *Am.J.Surg* 90:780-789. 1955 *Surgery of the Gastrointestinal Tract. New York Intercontinental Medical Book Corporation* 1974
76. Novell J,Osborne M, Winslet M, Lewwis A. Prospective randomized trial of Ivalon sponge versus sutured rectopexy for full-thickness rectal prolapse *Br.J.Surg.* 1994;81:904-906
77. Kijpers HC. Treatment of complete rectal prolapse: to narrow, to wrap, to suspend, to fix, to encircle, to plicate or to resect? *World J Surg* 16:826-830 . 1999Morgan CN, Porter NH, Klugman DJ (1972) Ivalon sponge in the repair of complete rectal prolapse. *Br J Surg*1972; 59:841-846
78. Athanasiadis S, Weyand G, Heiligers J et al The risk of infection of three synthetic materials used in rectopexy with or without colonic resection for rectal prolapse. *Int J Colorectal Dis*1996; 11:42-44
79. Lake SP, Hancock BD, Lewis AA (1984) Management of pelvic sepsis after Ivalon rectopexy. *Dis Colon Rectum* 1984; 27:589-590
80. Gourgiotis Stavros,Baratsis Sotirios.Rectal Prolapse. *Int.J. Dis Colon Rect* 2007;22:231-243.
81. Cirocco W,Brown A,Anterior resection for the treatment of rectal prolapse :A 20 yerars experience .*Am. Surg.*1993;59:265-269.
82. Wedell J, Schlageter M, Meier zu Eissen P et al Dieproblematiek der pelvinen sepsis nach rectopexie mittels kunststoff und ihre behandlung. *Chirurg*1987; 58:423-427.
83. Ross AH, Thomson JPS Management of infection after prosthetic abdominal rectopexy (Wells' procedure). *Br J Surg*1989;76:610-612
84. Lake SP,Hancock BD,Lewis AA.,Management of pelvic sepsis after Ivalon rectopexy.*Dis Colon Rect*1984;27:589-590
85. Kleinübing H, Pinho M, Ferreira L. Longitudinal multiple rubber band ligation:An alternative method to treat mucosal prolapse of the anterior rectal wall.*Dis.Colon Rectum* 2006;49:876-78
86. Berman IR,Sutureless. Relaparoscopic rectopexy for procidentia technique and implications.*Dis Colon Rectum* 1992;35:689
87. Boccasanta P,Rosati R,Venturi M.,MontorsiM,Cioffi U,De Simone M ,et.al. Comparissons rectopexy laparoscopic Vs open technique for treatment of rectal prolapse .*Surg.Lap.Endosc.* 1998; 8(6) :460-65.
88. Baker R,Senagore AJ,Luchtfefeld A,Laparoscopic assisted vs open resection.Rectopexy offers excellent results.*Dis.Col.Rectum* 1995;38:199-201
89. Salomón M. Cirugía Colónica Laparoscópica *Relato Oficial. Rev Argent Coloproct.* 1998;Vol.9
90. Salomón M, Bugallo F, Patrón Uriburu J,Tyrrrel C,

- Podestá L, Amarillo H(h), Donnelly E. Cirugía colorectal Laparoscópica. Estado actual y perspectivas en la Argentina. *Rev Argent Cirug* 2007;93,(1,2):26-32
91. Kairaluoma MV, Viljakka MT, Kellokumpu IH. Open vs Laparoscopic surgery for rectal prolapse: a case controlled study assessing short term outcome. *Dis. Colon Rectum* 2003;46:353-360
  92. Ashari LH, Lumley JW, Stevenson AR, Stitz RW. Laparoscopically-assisted resection rectopexy for rectal prolapse: ten year's experience. *Dis Colon Rectum* 2005;48:982-988
  93. Rose J, Schneider C, Scheidbach H, Yildirim C, Bruch HP et al. Laparoscopic Treatment of rectal prolapse: Experience gained in a prospective multicenter study. *Largenbeck's archives of surgery/Deutsche Gesellschaft für Chirurgie* 2002; Vol 387(34):130-146
  94. Campos Caserta M, Pires Corrêa, Averbach M, Cutait R. Técnica y resultados do tratamento da procidencia retal por vídeo laparoscopia. *Rev Brasil Coloproctol* 2004;24(4):385-395
  95. Xynos E, Chrysos J, Tsiaoussis J et al. Resection rectopexy for rectal prolapse: the laparoscopic approach. *Surg. Endosc.* 1999;13:862-864.
  96. Kellokumpu IH, Virozen J, Scheinin T. Laparoscopic repair of rectal prolapse: a prospective study evaluating surgical outcome and changes in symptoms and bowel function. *Surg. Endosc.* 2000;14:634-640.
  97. Muñoz JP, Abente Cuenca F, Collia Avila K A, Gualdrini UA, Gutiérrez A, Lumi CM, Navarro AC, Masciangioli G, Graziano A. Abordaje Laparoscópico para el tratamiento del Prolapso Rectal. *Rev. Arg. Cirug* 2008;95(1-2):32-42
  98. Solomon MJ, Young CJ, Eyers AA, Roberts RA. Randomised clinical trial of laparoscopic versus open abdominal rectopexy for rectal prolapse. *Br. J. Surg.* 2002;89:35-39
  99. Reis Neto JA, Reis Neto (Jr) J. ¿Son más frecuentes y graves las complicaciones de la cirugía laparoscópica? *Rev Argent Coloproct* 2001;12(2): 32-36
  100. Ballantyne GH. Laparoscopic-assisted colorectal surgery: Review of results in 752 patients. *Gastroenterologist.* 1995;3:75-89
  101. Marusch Frank, Gastinger Ingo, Schneider Claus, Scheidebach Hubert, Konradt Jochen, Bruch Hans-Peter et al. Laparoscopic Colorectal Surgery Study Group. Importance of Conversion for results obtained with Laparoscopic Colorectal Surgery. *Dis Colon Rectum* 2001;44:207-216
  102. Bouchard Alexandre, Martel Guillaume, Sabri Elham, Schlachta Christopher, Poulin Eric, Mamazza Joseph, et al. 23 July 2008; Does experience with laparoscopic colorectal surgery influence intraoperative outcomes? *Surgical Endoscopy*
  103. Rossi G, Vaccaro C, Ojea Quintana G, Jalón M, Carrozzo E (h), Benati M, Bonadeo F. Laparoscopia colorrectal. Evaluación de 100 casos. *Rev Argent Coloproct* 2006;17:243-49
  104. Altmeier WA, Giuseffi J, Hoxworth P. Treatment of extensive prolapse of the rectum in aged debilitated patients. *Arch. Surg.* 1952;65:72-80:
  105. Altmeier WA, et al. Nineteen years experience with the one stage perineal repair of rectal prolapse. *Ann. Surg.* 1971; 173:993-1006.
  106. Fretes R, Muñoz D, Medina Jorge, Burgos Jazmín. Rectosigmoidectomía perineal. Alternativa quirúrgica inevitable en el prolapso rectal total irreductible. *Rev Argent Coloproct.* 2008;19:37-41.
  107. Deen KI et al. Abdominal resection rectopexy with pelvic floor repair versus perineal rectosigmoidectomy and pelvic floor repair for full-thickness rectal prolapse. *Br. J. Surg.* 1994;81:302-304
  108. Stamos Michael J. Recurrent Rectal Prolapse, Colorectal Disease in the New Millennium. *Symposium* 2000; Febrero. Vol 3.
  109. Hool GR, et al. Surgical treatment of recurrent complete rectal prolapse: a thirty-year experience. *Dis. Colon Rectum* 1997;40:270-272. Fengler S, Pearl R, Perineal approaches in the repair of rectal prolapse. *Perspect Colon Rectal Surg* 1996; 9:31-42
  110. Boccasanta Paolo, Venturi Marco, Barbieri Sergio, Roviario Giancarlo. Impact of New Technologies on the Clinical and functional outcome of Altmeier's procedure: a randomized, controlled trial. *Dis Colon Rectum* 2006;49:652-66
  111. Luukkonen P, Mkkonen U, Jarvinen H. Abdominal rectopexy with sigmoidectomy vs. rectopexy alone for prolapse: A prospective, randomized trial. *Int J Colorect Dis* 1992;7:219-222
  112. Jonathan Efron MD. Perineal rectosigmoidectomía Department of Colon Rectal Surgery. 2001; *Symposium Colorectal Disease Cleveland Clinic Florid*
  113. Altomare Donato, Binda GA, Ganio E, De Nardi P, Giamundo P, Pescatori M. Rectal prolapse Study Group. Long-Term outcome of Altmeier's procedure for rectal prolapse. *Dis Colon Rectum* 2009;52:698
  114. Chun S, Pikarsky A, You S et al. Perineal rectosigmoidectomy for rectal prolapse: role of levatoroplasty. *Tech Coloproctol.* 2004;8:3-9
  115. Wassef R, Rothemberg D, Goldberg SM. Surgical Rectal prolapse. *Curr. Probl. Surg.* 1986;23: 402-451
  116. Gopal Ka, Amshel AL, Shonberg IL, Eftaiha M. Rectal procidentia in elderly and debilitated patients: experience with the Altmeier procedure. *Dis Colon Rectum* 1984;27:376-81
  117. Paravasthu S, Ramanujam, Karukurichi S, Venkatesh, Mary J Fietz. Perineal escisión of rectal procidentia in elderly high-risk patients. *Dis Colon Rectum* 1999; vol 42;4:441-450
  118. Madoff Robert, Mellgren Anders. One hundred years of rectal prolapse. Centennial articles in colon and rectal surgery. *Dis Colon Rectum* 1999
  119. Thandinkosi E, Madiba M, Baig M K, Wexner S D., Surgical Management of Rectal Prolapse. *Arch. Surg.* 2005;140:63-73
  120. Takesue Y, Yokoyama T, Murakami Y et al. The effectiveness of perineal rectosigmoidectomy for the treatment of rectal prolapse. *Surg. Today.* 1999;29:290-93
  121. Keighley M.R, Williams NS, Surgery of the anus, rectum and colon. W.B. Saunders, 1993:675-719
  122. Plusa SM, Charig J, Balaji V et al. Physiological changes after Delorme's procedure for full-thickness rectal prolapse. *Br. J. Surg.* 1995;82:1475.
  123. Tsiaoussis John, Chrysos E, Athanasakis E, Pechlivanides

- G, Tzortzinis A et. al. Rectoanal Intussusception: Presentation of Disorder and late results of resection rectopexy. *Dis Colon Rectum* 2005; 48:838-844
124. Berman J, Harris M, Rabeler M, Delorme's transrectal excision for internal prolapse: patient selection, technique and three years follow-up *Dis Colon Rectum* 1990; 33:573.
  125. Sullivan ES, Garnjobst WM, Advantage of initial transanal mucosal stripping in ileo anal-trought procedures. *Dis Colon Rectum* 1982;25:170
  126. Schiller L, Dennis E, Toth G. Primary care physicians consider constipation as severe and bothersome medical condition that negatively impacts patient's lives. *Am.J.Gastroenterol*, 2004;99(Suppl):234
  127. Palsson OS, Whitehead WE, Levy RL, Feld AD, VonKorff M et.al. Constipation less effectively treated than other functional bowel problems in a health maintenance organization H. *Am.J.Gastroenterol* 2004;99(Suppl) :287
  128. Mellgren A, Bremmer S, Johanson C et.al. Defecography, results of investigation in 2816 patients. *Dis.Colon Rectum* 1994;37:1133-1141.
  129. Longo A. Treatment of haemorrhoidal disease by reduction of mucosal and haemorrhoidal prolapse with a circular-suturing device; a new procedure. In: *Proceedings of the Sixth World Congress of Endoscopic Surgery*. 1998; Monduzzi Editori, Rome, PP :777-84.
  130. Boccasanta P, Venturi M, Stuto A, et.al. Stapled transanal rectal resection for outlet obstruction: a prospective, multicenter trial. *Dis Col Rect*. 2004;47:1285-97
  131. Binda G, Pescatori M, Romano G. The dark side of double-stapled transanal rectal resection. *Dis Colon Rect* 2005;48:1830-2
  132. Jayne DG, Finan PJ., Stapled transanal rectal resection for obstructed defecation and evidence-based practice *Br.J.Surg*. 2005;92:793-4
  133. Pescatori M, Gagliardi G. Postoperative complications after procedure for prolapsed hemorrhoids (PPH) and stapled transanal rectal resection (STARR) procedures. *Tech.Coloproctol*. 2008;12:7-19
  134. Dodi G, Pietroletti R, Milito G, Binda G.A., Pescatori M. Bleeding, incontinence, pain and constipation after (STARR) transanal double stapling rectotomy for obstructed defecation. *Tech.Coloproctol*. 2003;7:148-15
  135. Pescatori M, Spyrou M, Cobellis L, Bottini C, Rectal pocket syndrome after stapled mucosectomy. *Colorect. Dis*. 2006;8:808-811
  136. Graziano Alfredo y cols. Diagnóstico y tratamiento de las afecciones anales benignas. *Relato Oficial LXXV Congreso Argentino de Cirugía* 2004. *Rev Argent Cirug*. N° Extraordinario.
  137. Schulte Tobias, Bokemann F., Jongen J, Pelcikis H, et al. Mediastinal and retro-intra-peritoneal emphysema after stapled transanal rectal resection (STARR-operation) using the Contour Transtar® stapler in obstructive defecation syndrome. *Int.J.Colorectal.Dis*. 2008; 23:1019-1020
  138. Pechlivanides G, Tsiaoussis J, Athanasakis E, Zervakis N, Gouvas N, et.al. Stapled transanal rectal resection (STARR) to reverse the anatomic disorders of pelvic floor dyssynergia. *World J.Surg*. 2007;31:1329-1333
  139. Corman ML, Carriero A, Herold A et.al. Consensus conference on the stapled transanal rectal resection (STARR) for disorderer defaecation *Col. Dis*. 2006;8:98-101
  140. Schwartz A, Marin R. Use of polyethylene in the Tiersch operation. *Dis.Col.Rect*. 1962;5:302
  141. Earnshaw JJ, Hopkinson BR. Late results of silicone rubber perianal suture for rectal prolapse. *Dis Colon Rectum* 1970;13:30-86
  142. Haskell B, Rovner H. A modified Thiersch operation for complete rectal prolapse using a Teflon prosthesis. *Dis. Colon Rectum* 1963;6:192
  143. Hopkinson BR, Hardman J. Silicone rubber perianal suture for rectal prolapse *Proc.R.Soc.Med*. 1973;66:1095
  144. Hunt TM, Fraser JA, Maybury NK. Treatment of rectal prolapse by sphincteric support using silastic rods. *Br.J.Surg*. 1985;72:491
  145. Khanduja KS, Hardy TG, Aguilar PS, et al. A new silicone prosthesis in the modified Thiersch operation. *Dis Colon Rectum*; 1988;31:380-383
  146. Labow S, Rubin RJ, Hoexter B, et.al. Perineal repair of rectal procidentia with an elastic fabric sling. *Dis Colon Rectum* 1980;23:467
  147. Weiss E. Prolapso rectal, abordaje perineal. *X Jornadas Nacionales e internacionales de Coloproctología*. Hospital Británico. 2010 Bs.As.Argentina
  148. Notaras MJ. The use of Mersilene mesh in rectal prolapse repair. *Proc. R. Soc. Med*. 1973;66:684
  149. Miller R, Bartolo D, Locke-Edmunds J et al. Prospective study of conservative and operative treatment for faecal incontinence. *Br.J.Surg*. 1998;75:101-105
  150. Villanueva Sáenz E, Hernandez-Magro P, Alvarez-Tostado J. Helicoidal suture: alternative treatment for complete rectal prolapse in high-risk patients. *Int.J.Colorectal. Dis*. 2003;18:45-49
  151. Kraske p. Zur exstirpation hochsitzender mastdarmkrebse. *Ver Dtsch Ges Chir* 1885;14:464
  152. Wyatt AP. Perineal rectopexy for rectal prolapse. *Br.J.Surg*. 1981;68:717-719
  153. Deveza M, Vicente R, Lopez -Hervas P. Sphincter reinforcement with a simple prosthetic Sling for anal incontinence. *Techniques Coloproct*. 2010.
  154. Rosato G, Piccinnini P, Leme G, Altuna S, Terres M. Tratamiento del síndrome de defecación obstruida mediante la técnica de STARR (Stapled Trans Anal Rectal Resection). *Rev Argent Coloproct*. 2009;20:216-226
  155. Muñoz Y, Moorthy K, Kudchadkar R, Hernandez JD, et.al. Robotic assisted rectopexy. *Am.J.Surg*. 2004;187:88-92.
  156. Ortiz O, Ramos Carrasco E, Alvarez Fernandez I, Represa J. Da Vinci o el auge en la mínima invasión. *Endosurg*. 2008 (24).
  157. Galvani C, Horgan S. Robots in general surgery: Present and futur. *Dis.Colon Rectum* 2004;47,(12):2162-68.

## 5. COMPLICACIONES DE LAS OSTOMÍAS

### INTRODUCCIÓN

La palabra “**Ostoma**” deriva del griego y significa apertura de un órgano al exterior. Una importante cantidad de las complicaciones que sobrevienen después de su emplazamiento pueden prevenirse con una adecuada técnica quirúrgica. Nunca se debe considerar la confección o el cierre de las mismas, como una cirugía menor y dejar su ejecución a cargo de cirujanos inexpertos.

Las ostomías son utilizadas en la actualidad para: protección de suturas intestinales, derivación del contenido entérico en casos de perforación u obstrucción o como ano definitivo en las amputaciones del recto o coloproctomías.

Los trabajos comparativos entre pacientes ostomizados y otros con patologías similares que no necesitaron ostomías, muestran claramente las dificultades que se presentan en lo social, psicológico, funcional, sexual y en la capacidad de intimar, provocando una gran ansiedad aún cuando no presenten complicaciones relacionadas con su cirugía.<sup>1</sup>

Recordando la frase del Dr. Ricardo Finochietto **“Bastante tiene el paciente con su ostomía para preocuparlo aún más con las complicaciones”**, es que quiero mencionar a manera de homenaje a quien fuera nombrado este año Maestro de la Coloproctología Argentina, que marcó en la historia de la Medicina de nuestro país, un hito en la atención, control y contención del paciente ostomizado; me refiero al Dr. Alfonso Marcelo Fraise que me honró vertiendo conceptos e imágenes en este relato.

La ostomoterapia se inicia como primera experiencia en el Mount Sinai con Albert Lyons en 1950. El Dr. Fraise fundó la Asociación Argentina de Ostomizados (AADO) en el año 1952. Esta entidad comenzó a funcionar en el Hospital Nacional de Gastroenterología Bonorino Udaondo con sus propios estatutos, Comisión Directiva, cursos y publicaciones. Se crea de esa manera una verdadera Escuela de “Ostomaterapeutas” con filiales en todo el país que continúan funcionando en la actualidad. Un gran desafío en esa época (ante el problema para la importación) fue la “copia” de una bolsa, que se logró con paciencia y dedicación.

En el mismo periodo el Dr. R. Turnbull operó en la Cleveland Clinic de Ohio a Norma Gill, quien se convierte en la primera ileostomizada “Ostomaterapeuta autodidacta”. Su hija Sally Thompson continúa su obra a través de los años ayudando al ostomizado.

### HISTORIA

Las primeras comunicaciones datan de principios del siglo XVIII. Se mencionan varias citas bibliográficas provenientes de escritos hindúes y de otras civilizaciones occidentales precristianas.

La primera referencia técnica corresponde a Praxágoras (400 años AC). Este médico griego aconsejaba en casos de obstrucción intestinal efectuar una abertura en el abdomen y el intestino, evacuarlo y cerrar. Son descritas fistulas enterocutáneas traumáticas (casi siempre por acciones bélicas) o por complicaciones de la enfermedad de base (como neoplasias avanzadas, apendicitis y hernias complicadas).

Es muy importante el aporte de la escuela francesa en cuanto al desarrollo de esta técnica. En el año 1710 Littré realizó una ostomía para el tratamiento del ano imperforado. Posteriormente, Pillore realizó una “cecostomía” en un paciente con una obstrucción por cáncer de recto. En 1795 se conoce la primera referencia histórica de la “bolsa de colostomía” con Daguesseau que, en Francia, realizó una sigmoideostomía e ideó un “receptáculo de cuero.”<sup>2</sup> En la década del 50 una enfermera danesa Elise Sorensen, ideó una bolsa de plástico adherente y descartable.<sup>3</sup>

Dubois, Duret, Fine, Amusat, Maydl, Mikulicz y Wangenstein, describieron distintas variantes técnicas para la confección de cecostomías, colostomías transversas en asa y ostomías ilíacas. En 1908 Ernest Miles describe la amputación abdominoperineal con la realización de una colostomía sigmoidea definitiva. En 1923, Hartmann comunica la resección rectal con cierre del muñón distal y abocamiento del cabo colónico proximal para el tratamiento del cáncer de recto en pacientes con inestabilidad hemodinámica. Con el correr de los años, esta técnica se utilizó para tratar otras patologías (enfermedad diverticular complicada, el trauma y la isquemia colónica).

J. Goligher, en 1958, desarrolló en Inglaterra la técnica de la colostomía extraperitoneal, su intención fue disminuir el porcentaje de eventraciones paracolostómicas. Son numerosas las comunicaciones que en nuestro medio se ocupan de las indicaciones, confección, complicaciones y cierre de las ostomías intestinales.

### INCIDENCIA

En nuestro país, el cálculo aproximado de ostomizados es de 25.000 a 30.000 pacientes. Solamente tienen cobertura social el 43%.

A pesar de las modernas técnicas y de la terapia enteroestomal las complicaciones son extremadamente comunes. La tasa de complicaciones específicas varía en la literatura consultada entre el 10 y el 70%. Consideramos que esta amplia diferencia obedece a las distintas metodologías de estudio utilizadas, al tiempo de seguimiento de los pacientes ostomizados y la definición de “complicación” que cada autor utilizó. La mortalidad oscila entre el 1 y el 5%.

Las **complicaciones** de las ostomías pueden ser **leves o graves**. Las primeras sólo requieren para su tratamiento cuidados locales, mientras que las graves

necesitan para su corrección técnicas complejas, prolongan la internación y aumentan el gasto asistencial.<sup>2 5</sup>

Desde el punto de vista de su **aparición** en el tiempo las clasificaremos en “**agudas o tempranas**” y “**crónicas o tardías**”.

El Cook Country Hospital registró la evolución de 1616 pacientes ostomizados. La tasa de complicaciones fue del 34,2%, 27,7% de ellas fueron tempranas y 6,5% tardías. También se evaluó su localización y el riesgo de presentar complicaciones. La localización con más riesgo fue la sigmoidea en asa con una tasa cercana al 75%.

Cheung y cols., en una publicación de Hong Kong, (322 ostomas en 316 pacientes) describieron el tipo de complicación relacionada con cada ostoma y los factores de riesgo asociados. La hernia paraostomal fue más frecuente en las colostomías sigmoideas terminales, la estenosis se observó más en las colostomías sigmoideas en asa, el prolapso en las transversas y la irritación cutánea en las ileostomías.

Entre los factores de riesgo analizados, la emergencia se asoció significativamente con necrosis y alto débito, al igual que la obesidad. La enfermedad de Crohn y la isquemia colónica se asociaron a un mayor riesgo de complicaciones.<sup>6 7</sup>

En los reportes de la Louisiana State University en New Orleans y Swansea en el Reino Unido, se evaluaron cuáles fueron los factores de riesgo que se asociaron con mayor frecuencia a complicaciones. La enfermedad inflamatoria intestinal y la obesidad fueron las más relevantes. En una publicación posterior la urgencia fue considerada como un factor preponderante con un número mayor de complicaciones. La diabetes está relacionada con la aparición de lesiones dérmicas posteriores.<sup>8</sup>

En la bibliografía de nuestro país encontramos una gran cantidad de autores que abordaron el tema con minuciosidad.<sup>9 10 11 12 13 14 15 16 17 18</sup>

Para mejor sistematización del relato nos ocuparemos de las complicaciones relacionadas con la confección y el cierre de las ostomías.

## COLOSTOMÍAS

### *Complicaciones en la confección*

Es imprescindible resaltar el valor que tiene el hecho de marcar el sitio de exteriorización de la ostomía antes de comenzar la cirugía, con el paciente despierto.<sup>4</sup> Si bien hay zonas más recomendadas para emplazarlas, estos lugares pueden no ser el ideal para todas las personas. Muchos de los problemas que se producen relacionados con los dispositivos de las bolsas de ostomía son debidos al mal implante de la misma. El sitio de la derivación externa debe elegirse con el paciente en distintas posiciones (de pie y en decúbito dorsal y supino) y, si es posible, con la ropa que suele llevar habitualmente. Siempre debe ser confeccionada

en un lugar que sea visible para el mismo. De esa manera evitaremos las molestias generadas por el uso de cinturones, prominencias óseas, cicatrices o abdómenes globosos con grandes colgajos dermocutáneos.

Debe marcarse la piel con tinta indeleble para poder conservarla cuando se realiza la antisepsia del campo operatorio. Estas simples medidas facilitan el control por el ostomaterapeuta y el manejo diario por parte del paciente.

Es extremadamente raro que una colostomía altere el estado fisiológico y homeostático del paciente hasta el punto de ser una complicación grave.<sup>7 19 20</sup>

Las colostomías terminales y en asa fueron descritas con técnica de laparoscopia asistida en el año 1991 y, a partir de ahí, varias publicaciones abordaron el tema. Esta técnica no cambia las indicaciones para la construcción de los ostomas.<sup>21 22</sup> Las colostomías más frecuentemente usadas son:

Colostomía Terminal	Cecostomía
Colostomía en asa	Cecostomía percutánea

## COMPLICACIONES TEMPRANAS

### *Edema, isquemia y necrosis*

Estas complicaciones muy relacionadas entre sí son bastante habituales, oscilando su frecuencia según distintos autores entre el 1 y el 17%.<sup>1 8 10</sup> Se observan generalmente en colostomías terminales de pacientes obesos, ancianos y operados en condiciones de urgencia.<sup>2 11</sup> Los principales factores condicionantes son: el déficit de la irrigación del cabo colónico exteriorizado, meso desvascularizado durante su preparación insuficiente apertura de la pared abdominal que provoca compresión excesiva de los vasos.

Esta complicación es de fácil reconocimiento. La aparición secuencial de edema en la mucosa y luego cambios progresivos en la coloración del asa desde el púrpura hasta el gris o negro hacen el diagnóstico. De observarse cambios en la coloración del intestino antes del cierre abdominal la reconstrucción del ostoma debe ser inmediata.

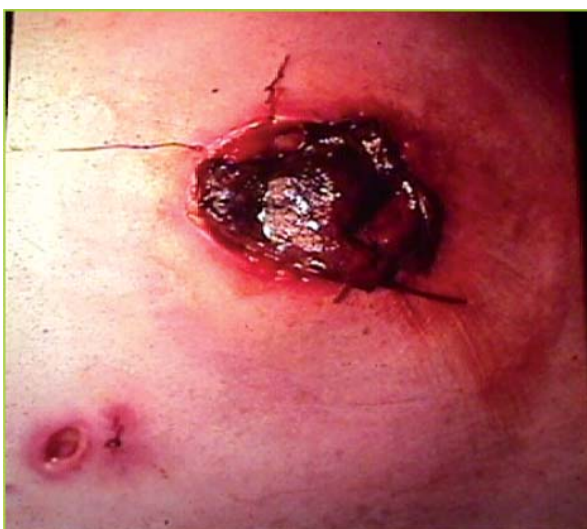El edema postoperatorio es muy frecuente de observar a punto tal que, cierto grado de esta alteración, es considerada normal para muchos especialistas.

Una vez instalado, si no cambia la coloración del asa y no provoca obstrucción, prácticamente carece de importancia.<sup>13 23</sup>

Cuando se instala la necrosis la situación cambia drásticamente. Esta instancia hace imprescindible el análisis objetivo del compromiso parietal tanto circunferencial como en profundidad. Con el abdomen cerrado y en el postoperatorio inmediato dicho análisis es la evaluación del nivel de profundidad de la necrosis a través de la pared y su grado de viabilidad. Es de vital importancia tener el conocimiento de que la necrosis

esté situada por encima de la aponeurosis o por debajo de la misma. Para evaluar el grado de profundidad de la necrosis, al examen semiológico habitual, se puede sumar la utilización del sigmoidoscopio flexible, una linterna, o como preconizan Fleshman y Hequera, con un tubo de ensayo con luz interior. Realizar pequeñas incisiones en la mucosa de coloración dudosa y obtener un sangrado satisfactorio asegura la vitalidad del intestino.

Si la isquemia se localiza por encima de la aponeurosis, en casos seleccionados, se puede realizar control evolutivo, sabiendo que tiempo después la estenosis será la regla. Cuando la necrosis se hace intraperitoneal, la revisión con una laparotomía de urgencia y la recolostomía es la prioridad. (Fig.1)



**Figura 5-1.** Necrosis colostomia

### **Retracción o hundimiento**

La mayoría de las series consultadas coinciden que la frecuencia de esta complicación varía entre un 1,5 y un 10%. Los factores determinantes más comunes son: la exteriorización del asa con tensión en el mesenterio al confeccionarla y los panículos adiposos gruesos en pacientes obesos.

En casos de desprendimiento o hundimientos parciales está descrita la utilización de la antigua jaula de Valiente: se cuelga el asa exteriorizada a este dispositivo hasta que se logre la adherencia a la piel.

Cuando la colostomía queda sumergida en el fondo de la herida o por debajo del peritoneo, las consecuencias sépticas que origina son graves y requieren la laparotomía inmediata. Debe realizarse el aseo de la cavidad abdominal y la recolostomía.<sup>9 11 14 16</sup> Como conclusión podemos decir que la correcta verificación de la vascularización y movilidad del ostoma y su meso, son la mejor prevención para esta complicación.

### **Absceso paracolostómico**

Es una complicación frecuente luego de la confección del ostoma como así también luego de su cierre. Los factores predisponentes son: la cirugía realizada en condiciones de urgencia, la técnica defectuosa, la atrición de los tejidos y los hematomas de la herida. Para algunos autores, la exteriorización del colon clampeado evita la contaminación local.

En las series consultadas, el mayor porcentaje ocurre luego de cirugías con el colon no preparado. El tratamiento es el drenaje simple y las curaciones posteriores hacen que la zona cruenta cierre por granulación. En los casos de celulitis local se impone el drenaje y curaciones locales.

La generalidad de los cirujanos considera la utilidad de los antibióticos sólo en situaciones especiales. En casi todos los casos, durante el período de curación, hay que adaptar temporariamente una nueva bolsa con mayor diámetro para favorecer su drenaje.<sup>4 22</sup>

### **Hemorragia**

Es causada generalmente por trauma o esfacelo de la mucosa o submucosa colónica. Raramente proviene de un vaso arterial o venoso del mesocolon. El porcentaje de su aparición oscila entre el 0,5 y el 2%.

La compresión digital, la electrocoagulación y la eventual ligadura constituyen los métodos de tratamiento.<sup>9 23 24</sup>

## **COMPLICACIONES TARDÍAS**

### **Eventración paracolostómica**

Es la complicación parietal tardía más frecuente. Las publicaciones referidas al tema muestran porcentajes que oscilan entre el 2 y el 58%.<sup>15 17</sup>

J. Goligher consideró que un cierto grado de herniación alrededor del ostoma era una situación casi inevitable. La confección extraperitoneal de la colostomía propuesta por el mismo no logró disminuir la frecuencia de esta complicación. En nuestro país se publicaron sobre este tema varias comunicaciones.

Existen diversos factores predisponentes, a los que podemos considerar en dos grandes grupos: aquellos inherentes al paciente y los que dependen de la técnica quirúrgica en la confección.

Los factores vinculados al paciente son: la edad, patologías pulmonares crónicas, desnutrición, corticoterapia y la presencia de otras hernias o debilidades parietales. Pero, sin duda, el más trascendente y frecuentemente involucrado es la obesidad.

Dentro de los factores técnicos podemos referir:

- a) La realización de un orificio parietal de tamaño demasiado amplio.
- b) La exteriorización del colon por fuera de la vaina de los músculos rectos. (La ostomía debe indicarse si se marca preoperatoriamente en

función del paciente para que éste pueda tener accesibilidad, visibilidad y confort.)

- c) Por último (hoy casi en desuso) es un agravante la exteriorización de colostomía por uno de los extremos de la herida.

La eventración puede tener un anillo de variado diámetro. El saco eventrógeno contiene, por lo general, al intestino delgado y el epiplón, pudiendo adquirir gran tamaño, ocasionando monstruosas deformidades del abdomen en la zona de la bolsa colectora. Esta situación produce diferentes grados de disfunción de la colostomía y dificultades para el correcto mantenimiento del dispositivo.

Clínicamente los pacientes refieren dolor en la zona paraostomal, cuadros de subobstrucción intestinal o atascamiento y estrangulación intestinal.<sup>19</sup> El diagnóstico se realiza por la simple inspección y la palpación de la zona, siendo excepcional la necesidad de recurrir a estudios de mayor complejidad, pero de ser pequeñas se pueden corroborar con una tomografía.

Existe una gran discrepancia en cuanto al tratamiento de estos enfermos. Por un lado, están los que propugnan el tratamiento conservador a ultranza, operando solamente ante la presencia de alguna complicación, basando su pensamiento en el elevado número de recidivas y complicaciones postoperatorias. Cuando los pacientes están asintomáticos, su colostomía es funcionante y los dispositivos de la bolsa se adaptan correctamente, continúan en control clínico. Otros prefieren la cirugía. Según nuestro criterio el tratamiento conservador debería indicarse en los pacientes oligosintomáticos, con buen funcionamiento del ostoma y correcta adaptación de las bolsas.

Una vez decidida la cirugía, la elección de la técnica debe ser hoy día adaptada a cada paciente. En el año 1965, Thorlson describe su eventroplastia dejando la colostomía en su lugar. Sólo la reimplanta en casos de disfunción o dificultades para adaptar la colocación de las bolsas. Autores como Turnbull y Goligher aconsejan cambiar sistemáticamente el sitio de la colostomía.

Actualmente la reparación con malla de polipropileno preperitoneal, por vía abierta o laparoscópica sería la de preferencia, adaptando la vía a las características del paciente.<sup>25 26 27 28 29</sup>

Una variante técnica reportada últimamente es la utilización de piel porcina en la reparación. Este tipo de piel es utilizada en cirugía general (abierta o laparoscópica), en plástica reparadora y se describe inclusive en cirugía colorrectal. El perfil biológico está dado por la proteína de la dermis porcina que es 97% similar a la del humano, situación que minimiza la respuesta inflamatoria según los estudios realizados. Estos han demostrado también que se produce una neovascularización e infiltración de fibroblastos entre la segunda y cuarta semana de su implantación.<sup>30</sup> (Fig.2)

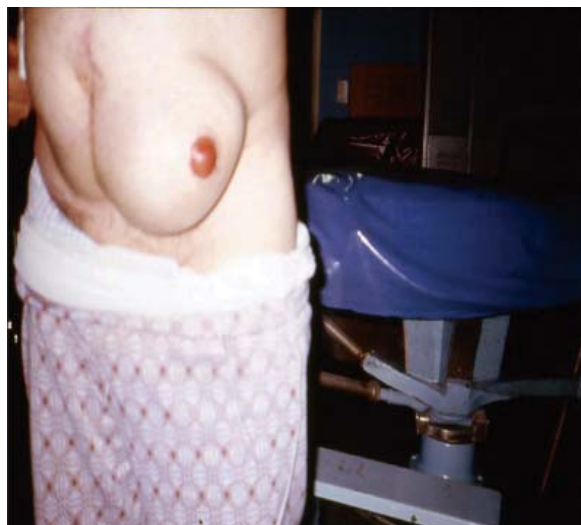

Figura 5.2. Eventración paracolostomica

### Prolapso

Es la complicación visceral más frecuente. Se produce entre el 2 y el 10% de las series consultadas. El prolapso puede ocurrir asociado a otras complicaciones (eventraciones paracolostómicas). Los prolapsos parciales o mucosos son más frecuentes en las colostomías laterales transversas. Los totales son patrimonio casi exclusivo de las terminales.

Existen **factores** que predisponen a esta complicación, los **dependientes del paciente** y los de **la técnica quirúrgica**. Los dependientes del paciente son: la obesidad, la disminución del complejo muscular y/o aponeurótico de la pared, el dolico colon y aquellas situaciones que aumenten la presión intraabdominal como la ascitis, Epec y constipación.

Los factores técnicos involucrados son la responsabilidad del cirujano y su correcta realización disminuye notablemente la aparición de esta complicación. Dentro de ellos podemos referir: la mala ubicación del ostoma, un orificio parietal muy grande y la fijación inadecuada del mesocolon al peritoneo.<sup>4</sup>

Se puede producir en el postoperatorio inmediato, como consecuencia de esfuerzos con aumento de presión intraabdominal (tos, vómitos). Los de pequeño tamaño causan solamente defectos estéticos y no requieren más que cuidados locales para su control.

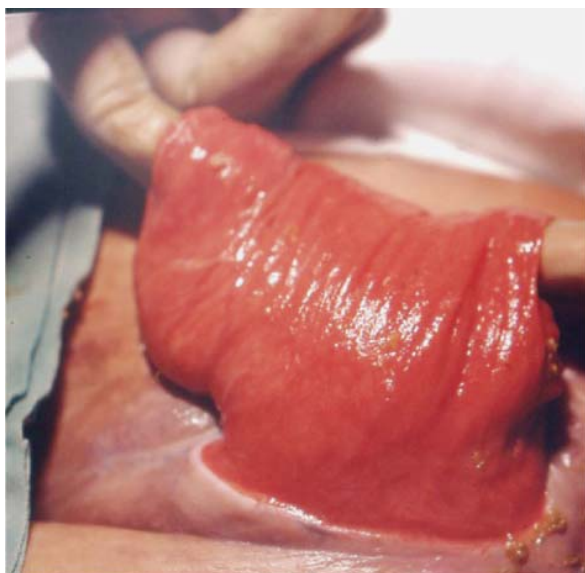
Al aumentar de volumen, pueden acarrear severos problemas de disfunción y en la adaptación de las bolsas de colostomía.

Los prolapsos en las colostomías transversas se resuelven en el momento del cierre de la misma. Si éste no se puede realizar, se puede transformar una colostomía en asa en una en “caño de escopeta o a cabos separados.”<sup>9</sup>

En las colostomías terminales la conducta más usada es realizar incisiones cutáneas pericolostómicas con exteriorización y sección del colon redundante,

confeccionando nuevamente la unión colcutánea. Se describen técnicas similares a la de Delorme para el prolapso rectal, liberando la mucosa en toda la longitud prolapsada, seccionándola y realizando la fijación y acortamiento del colon prolapsado.

En casos absolutamente excepcionales de pacientes muy sintomáticos con severa contraindicación quirúrgica, se puede realizar el tratamiento con un Cerclaje según técnica de Thiersch, con material de sutura irreabsorbible. Si el prolapso está asociado a una eventración, se impone, el tratamiento conjunto.<sup>9 11 18 24</sup> (Fig. 3)



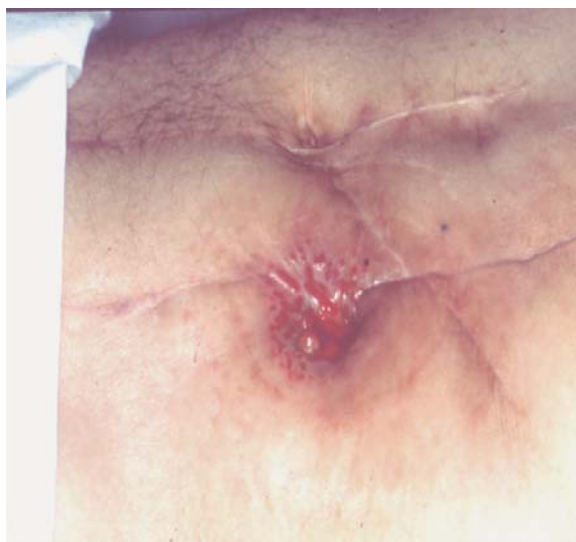**Figura 5.3.** Prolapso de colostomía transversa

### **Estenosis**

Ocurre entre el 3 y el 10% de los casos. Se produce generalmente en colostomías terminales. Los factores predisponentes claramente involucrados en su génesis son: la isquemia temprana y las infecciones periostomales. La diátesis cicatrizal exagerada es otro factor a considerar.

Años atrás, los cirujanos eran proclives a dejar el muñón de la colostomía terminal proyectado más allá de la piel sin fijación. Se observó que, en estos casos, se formaban sobre la superficie serosa expuesta del intestino granulaciones fibrosas que al retraerse provocaban la eversión de la mucosa y su contacto a nivel cutáneo produciendo una estenosis.

Para el tratamiento, la mayoría de las veces es suficiente la extirpación local del anillo fibroso de la piel y tejido subyacente, dejando el borde del colon libre para suturarlo a la piel como al realizar una colostomía primaria. En raras ocasiones es necesaria una reintervención con la reubicación del ostoma.<sup>4 8 23</sup> (Fig. 4)



**Figura 5.4.** Estenosis de colostomía

### **Dermatitis**

Cierto grado de irritación cutánea es una consecuencia normal luego de la exteriorización del colon. Esto determina que muchos autores no consideren esta situación cuando es leve como una complicación. Su frecuencia oscila entre un 5 y un 14% en la mayoría de las series.

Este tipo de complicación aparece con más frecuencia en las colostomías derechas que en las izquierdas, debido al contacto de las heces líquidas con la piel.<sup>5 24</sup>

Se describen también dermatitis provocadas por los adhesivos de las bolsas colectoras: éstas tienen un importante componente alérgico en su génesis. Mayoritariamente son lesiones leves, con enrojecimiento y escoriaciones dérmicas. Las infecciones sobreagregadas, tanto micóticas como bacterianas, son frecuentes. La más común es por *Cándida Albicans*. Está muy relacionada también con la posición inadecuada de la colostomía sobre una cicatriz o en un pliegue cercano a una prominencia ósea.

Los síntomas referidos por los pacientes son exclusivos del sitio de las ostomías. Estos son dolor, sensación de quemazón y prurito.

El tratamiento de elección es médico. Mejorar las condiciones locales de la piel con pastas a base de karaya u otros protectores, evitar las diarreas, los medicamentos que sean irritantes y mejorar la dieta de los enfermos son los aspectos fundamentales del mismo. Debe agregarse Ketoconazol y/o Nistatina u otro antibiótico si se evidencia infección agregada.

En algunos casos, las alteraciones dérmicas son tan importantes que es necesario realizar una nueva intervención con recolocación de la colostomía, cuando el tratamiento médico ha fracasado. Las dermatitis alérgicas son por contacto y se deben a la placa de la bolsa y sus distintos adhesivos. El tratamiento es evitar el

elemento alérgico y utilizar pomadas con corticoides y antihistamínicos orales.

En determinados pacientes el cambio diario de bolsas origina lesiones de tipo traumática. La utilización de un sistema de dos piezas, en el cual la placa (de hidrocloide) se adhiere a la piel durante aproximadamente siete días y es intercambiable, mejora ostensiblemente las erosiones. En estos casos adquiere gran importancia la asistencia casi permanente de dermatólogos y ostomaterapeutas.<sup>3 19 20</sup> Lamentablemente en nuestro país el sistema de cobertura social muchas veces es limitante o insuficiente en cuanto al tipo y calidad de productos que se le proveen a los pacientes.

### Complicaciones del cierre

El procedimiento del cierre está acompañado de una elevada frecuencia de complicaciones. Las más importantes son: dehiscencia de la sutura anastomótica, infección de la herida operatoria, abscesos intraabdominales, fístulas, obstrucción intestinal y hernias incisionales.

El cierre de una colostomía terminal con su consecuente anastomosis intestinal, no será tratado en este apartado dado que el mismo se encuentra ampliamente desarrollado en el capítulo correspondiente a las complicaciones de las anastomosis.

Desde el punto de vista de las complicaciones tempranas las dehiscencias, fístulas y abscesos intraabdominales ocurren entre el 2 y el 10% de los casos. La infección de la herida y el seroma se encuentran entre el 5 y el 15% a pesar de la preparación mecánica y la antibióticoterapia profiláctica. Estos porcentajes son aceptados por la mayoría de los cirujanos encuestados. La eventración se reporta en las distintas series entre el 7 y el 10%. La mortalidad en el cierre de una colostomía en asa fluctúa entre el 0 y el 4,5%. Muchas de las muertes se atribuyen en distintas series a complicaciones que no dependen del cierre en forma exclusiva, sino a distintas intercorrientes como ser enfermedades cardíacas o tromboembolismo pulmonar.

Estudios randomizados demostraron que las complicaciones del cierre disminuyen si este se realiza después de las 12 semanas del emplazamiento. Este período permite la normalización del paciente, la desaparición de la inflamación y el edema local.<sup>9</sup> No existen diferencias consistentes entre los pacientes con colostomías electivas y realizadas en la urgencia.<sup>24 31</sup>

Los factores de riesgo que aumentan las complicaciones del cierre incluyen: diabetes, edad avanzada, tipo de ostomía (terminal o en asa), tiempo operatorio prolongado y pérdidas de sangre aumentadas. Los tratamientos prolongados con corticoides y la hipoalbuminemia son factores que también deben tenerse en cuenta.

**El cierre intraperitoneal**, por sus ventajas, es el método preferido en la actualidad. Está por demás

demostrada la importancia de la protección peritoneal en una sutura intestinal. Para este tipo de cierre el colon debe ser movilizado y liberado de adherencias, facilitando de esa manera su reintroducción evitando así posteriores acodaduras con la sutura a tensión.

**El cierre simple** de la pared anterior presenta en algunas series menor tasa de complicaciones que la resección y anastomosis. Esta operación puede realizarse en forma ambulatoria en pacientes estrictamente seleccionados. Las complicaciones no difieren en porcentajes a la de los pacientes internados.<sup>12 32 34</sup>

Los seromas son una complicación leve mientras no evolucionen hacia una colección purulenta. La persistencia del espacio muerto y la disección con electrobisturí del tejido celular permiten su desrrollo y posterior acumulación de trasudados. El tratamiento consiste en la apertura mínima de la herida para permitir su evacuación. La manipulación intraoperatoria condiciona la contaminación parietal y la posterior formación de un absceso. El drenaje es su tratamiento.

La filtración de la sutura (intraabdominal o hacia el exterior) y la aparición de fístulas estercoreáceas es la más importante y severa de las complicaciones. Su tratamiento varía desde el control de una fístula dirigida al exterior hasta la reoperación por un cuadro séptico intraabdominal. (Es tratado en el Capítulo correspondiente)

## COLOSTOMÍA PERINEAL CONTINENTE

Si bien su uso no se ha generalizado, la utilización de la misma para evitar, en casos seleccionados, la implantación del ostoma abdominal ha dado resultados alentadores en cuanto a la conservación, complicaciones y, fundamentalmente, el aspecto relacionado con la calidad de vida.

La necrosis (2%), la retracción (3%) y la dehiscencia con leve infección periestomal (sin retracción) (2,5%), fueron las complicaciones observadas en varias publicaciones.<sup>35 36</sup>

Un trabajo comparativo realizado en la Universidad de Leuven (Bélgica) con un cuestionario impulsado por The European Organisation for Research and Treatment of Cancer Quality of Life questionnaires sobre un grupo de ostomizados por AAP con colostomía abdominal (14 pacientes) y colostomía perineal (13)<sup>13</sup>, arrojó resultados favorables en los ostomizados perineales en cuanto al funcionamiento sexual, imagen corporal y funcionalidad, se incluyó en el mismo la utilización de la enema evacuante en el ostomizado perineal. Manifestaron mayor discomfort los portadores del ostoma abdominal (38.1%) con respecto al de los ostomizados perineales (8.7%). Se concluyó que dicha técnica es una alternativa válida en pacientes seleccionados frente a la clásica colostomía abdominal en la Op. de Miles.<sup>37</sup>

## CECOSTOMÍA PERCUTÁNEA (CIRUGÍA MINIIVASIVA)

La cecostomía percutánea (CP) es un procedimiento invasivo mínimo que se realiza con la finalidad de descomprimir el colon cuando se presenta una dilatación aguda en pacientes adultos y pediátricos. Esto forma parte del concepto general en donde la menor agresión aporta un máximo de beneficios.

El intervencionismo guiado por imágenes o cirugía percutánea es factible de realizar fuera del ámbito de un quirófano, en una sala de radioscopia, endoscopia, hemodinamia o terapia intensiva, con anestesia local y/o una mínima sedación.

La descompresión colónica puede realizarse bajo control radioscópico o tomográfico, en el Síndrome de Ogilvie (cuando han fracasado el tratamiento médico y endoscópico), cáncer colorrectal obstructivo sin posibilidad quirúrgica y en la constipación severa en pacientes pediátricos (en éstos con antecedentes de malformaciones anorrectales o mielomeningocele cuando los tratamientos clásicos no dan resultados).<sup>38</sup> Este procedimiento (CP) al carecer de visión directa presenta el riesgo de pasar inadvertidas lesiones cecales isquémicas o que pueda caer parte del contenido fecal intraperitoneal.

En estos últimos años la utilización de la videolaparoscopia permitió realizar este procedimiento bajo visión directa minimizando la posibilidad de complicaciones. Esta es una alternativa importante para pacientes críticos.<sup>39 40 41</sup>

El stent colónico y la cecostomía percutánea son los métodos actuales utilizados para la descompresión en la obstrucción intestinal aguda. Esto permite una correcta preparación colónica previa a una cirugía que se convierte en electiva. Independientemente del tipo de tratamiento, en general, el pronóstico de estos pacientes es pobre por las patologías asociadas.

La cecostomía percutánea tiene contraindicaciones:

**Absolutas:** Colectomía derecha previa.  
Interposición de asas delgadas.  
Coagulopatías

**Relativas:** Ascitis.  
Cáncer de ciego.  
Angiodisplasia del ciego  
Cirugías previas que dificulten el acceso al ciego.

En el año 2000, Guillaume y cols., publicaron una serie de complicaciones con una tasa de mortalidad del 13% y una morbilidad del 23%.

Dentro de las complicaciones generales del procedimiento, se describen la infección de partes blandas y la filtración fecal. Los pacientes que no presentaron complicaciones se operaron alrededor del día 15 de realizado el procedimiento. Es menos frecuente la per-

sistencia de la fístula colocutánea luego de la extracción del catéter. La CP cerró espontáneamente en el 89% de los pacientes. Para impedir estas complicaciones hay que tener en cuenta que, técnicamente, los puntos de fijación sean 3 o más y que la dilatación del ostoma se debe realizar en forma progresiva.

La CP puede realizarse como procedimiento único descompresivo en pacientes con alta morbilidad o como "puente" hacia una cirugía resectiva.<sup>43 44</sup>

## ILEOSTOMÍAS

Con las técnicas actuales de construcción ileostómica y con los cuidados posoperatorios inmediatos y continuos durante períodos prolongados, se ha reducido el número de complicaciones. Fisiológicamente, con el correcto tratamiento, no hay mayores diferencias entre un paciente ileostomizado y una persona sana.<sup>1 4 5 8</sup>

Durante el período inmediato a la realización, se pueden excretar de 1000 a 1500 ml. de flujo ileal (período de adaptación) que puede durar varios días. A medida que madura la ileostomía va disminuyendo el volumen de heces eliminadas hasta llegar a unos 500 a 800 ml en 24 horas. Las variaciones en la consistencia dependen de la cantidad de agua, que es aproximadamente un 90%. En este capítulo no vamos a abordar el tema de las complicaciones metabólicas y su tratamiento por no corresponder a la temática de este Relato.

En la conocida *disfunción de la ileostomía*, término acuñado por Warren y Mc Kittrick, se producía una serositis que provocaba una obstrucción parcial de la misma y un débito elevado (ésta era frecuente antes de los años 50). Sin embargo, este problema no se resolvió hasta que Brooke describió "la evaginación del extremo ileal en el momento de la intervención con sutura de la mucosa a la piel."<sup>45</sup>

Turnbull y Weakley, en 1971, comunicaron la confección de la primer ileostomía temporaria en asa.<sup>46</sup> Con el advenimiento de las mejoras en las técnicas de la cirugía colorrectal con preservación esfinteriana y anastomosis ultrabajas, ha aumentado el número de las indicaciones de este tipo de ileostomías para derivación del contenido fecal. De esta manera, si bien no se evita la dehiscencia anastomótica (15%), se obtiene un adecuado manejo de la sepsis pelviana. Esto es debido a que este tipo de anastomosis, ubicadas a 6 cm. o menos del margen anal, pueden presentar un riesgo 6 veces mayor de filtración.<sup>47</sup>

Estas pueden ser construidas mediante la técnica de videlaparoscopia.<sup>21</sup> Es entre el 4% y el 13% mayor la incidencia de litiasis renal en pacientes ileostomizados con respecto a la población en general. La mayor parte son de ácido úrico. Su causa está directamente relacionada con la disminución del volumen y del PH urinario. Cuando el débito provoca deshidratación y pérdida de sodio existe predisposición a la aparición de litiasis biliar.

En general la morbilidad en las distintas publicaciones oscila entre un 10 y un 70%. Los factores relacionados con la aparición de complicaciones son: la obesidad, edad avanzada, diabetes y, en algunas, series la cirugía de urgencia; aunque otros trabajos reportan que no hubo diferencias en la comparación de cirugías de urgencia y electivas.<sup>7 48 49</sup>

## COMPLICACIONES DE LA CONFECCIÓN TEMPRANAS

### Necrosis

Puede aparecer entre el 2 y el 17% de los pacientes. La incorrecta esqueletización del íleon terminal es la causa más frecuente de este problema.

Cuando la pared abdominal tiene abundante pániculo adiposo, el mesenterio está engrosado por un proceso inflamatorio o se realizó una apertura abdominal insuficiente son factores predisponentes que pueden contribuir al proceso isquémico.

Al igual que en las colostomías es necesario tener la correcta evaluación sobre cuál es el nivel de la necrosis. Los métodos utilizados para la observación son los mismos descriptos anteriormente. Si la necrosis está por debajo del nivel aponeurótico, es obligatoria una laparotomía inmediata. Si el paciente presenta algún proceso que predisponga a que se pueda repetir la necrosis, hay que considerar la construcción de una ileostomía en asa terminal. De esa manera no se esqueletiza el íleon distal y se puede mantener una buena irrigación en el segmento de la derivación externa. Se obtiene una buena irrigación con una pequeña bolsa ciega.<sup>24 1</sup>

### Retracción

La retracción de la ileostomía ocurre hasta en un 15% de los pacientes, generalmente es una falla técnica en su confección. La obesidad y la isquemia son factores predisponentes. La recidiva de la enfermedad de Crohn puede causar la retracción.

Muchas veces se revisa la ileostomía por la excoiación cutánea que presenta el paciente. La protrusión del ostoma es mucho menor de la adecuada, (menos de 2 cm.). En decúbito dorsal durante el sueño se puede producir esta verdadera invaginación: el flujo rebasa la bolsa, irrita y lesiona la piel, puede manchar la ropa y crea una situación angustiante para el enfermo.

En algunos casos con pocos síntomas se puede realizar tratamiento médico. Es necesario controlar las alteraciones de la piel y procurar usar dispositivos y bolsas de buena calidad, controlando su colocación y recambio. Pero la mayoría, son de tratamiento quirúrgico tratando de realizar la reducción del orificio parietal o reconstruir la ileostomía con inversión del intestino.

En la laparotomía se deben fijar el mesenterio del íleon al peritoneo parietal. El orificio parietal puede reducirse efectuando tres extirpaciones de la piel en

forma de triángulo y luego se deben aproximar suturando los bordes laterales con lo cual se logra disminuir el diámetro del orificio.<sup>50 51</sup>

### Dermatitis

En la mayoría de las series se pudo constatar que un porcentaje importante de pacientes (15% y 70%) presentan irritación dérmica alrededor del ostoma.

La contaminación fúngica ocurre en un 11% y la *Candida Albicans* es la que produce la infección más frecuente en el postoperatorio inmediato. Estos inconvenientes, a menudo muy serios, se producen por la adherencia defectuosa del dispositivo quedando la dermis expuesta al flujo ileal.

La ileostomía plana a nivel de la piel, la retracción o el emplazamiento cercano a un promontorio o cicatriz, predispone a la irritación cutánea. En algunas ocasiones está bien construida, pero la irritación dérmica aparece por un defecto severo en la utilización de la bolsa.

La dermatitis es la complicación más frecuente de la ileostomía y se puede evitar con facilidad. La correcta ubicación y construcción del ostoma y un dispositivo de bolsa correcto y de buena calidad, evitan la mayoría de los problemas cutáneos.<sup>31 48</sup> (Fig. 5)

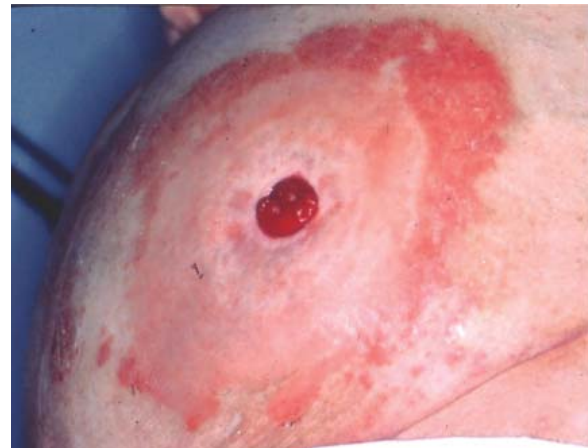

Figura 5.5. Dermatitis ileostomia

### Obstrucción y estenosis

Puede ser inmediata o alejada. La obstrucción de una ileostomía durante los 6 meses siguientes a su confección se puede producir por una alimentación rica en residuos. Se pueden resolver mediante la irrigación cuidadosa con solución fisiológica. El edema cede en forma paulatina con reposo digestivo. Cuando es alejada puede ser por estenosis o enfermedad de Crohn recidivada. Lo más frecuente en una obstrucción tardía es que se produzca por adherencias.<sup>6</sup>

Los diferentes autores combinan la resección de un segmento de piel que permita ampliar el orificio cutáneo y el de la aponeurosis con el cambio de localización de la ileostomía.<sup>21 31 56</sup>

## TARDÍAS

### *Prolapso*

Es una complicación poco frecuente (hasta un 6% de la ileostomía de Brooke). Generalmente se rompe la fijación del mesenterio del ileon terminal al peritoneo parietal (prolapso por deslizamiento). Cuando su tamaño es considerable se dificulta el manejo el ostoma, se produce el desprendimiento de la bolsa y el consecuente derrame del contenido ileal.

El tratamiento consiste en corregir la fijación del meso y de la serosa al peritoneo parietal. Algunos cirujanos escarifican la serosa del muñón antes de su eversión. Otros prefieren las seromiotomías bidireccionales con suturas en tres porciones para poder lograr una cicatrización adecuada que impida la recidiva del prolapso. Como reparación definitiva es necesario rehacer la ileostomía y fijar el mesenterio ileal a la pared abdominal.<sup>50 51</sup>

Con respecto al denominado prolapso fijo, ésta es una evaluación errónea en la longitud durante la construcción de la ileostomía. Es un ostoma largo más que un prolapso.

### *Hernias paraileostómicas*

Son poco frecuentes (3%). Distintos factores predisponen a ésta: la obesidad, la enfermedad pulmonar obstructiva crónica, orificio parietal de más de 4 cm. y la ubicación por fuera de la línea del músculo recto. Constituyen un problema cuando presentan sintomatología clínica, impiden la colocación correcta de la bolsa o provocan dolor por atascamiento u obstrucción.

Se puede realizar el tratamiento quirúrgico mediante la reparación aponeurótica local, estrechando el anillo aunque no siempre este método tiene éxito. A veces la recolocación del ostoma es la solución, a pesar de no poder fijar el mesenterio al peritoneo parietal, cuando se implanta nuevamente en el lado izquierdo.

Sugarbaker realiza por primera vez la descripción original en la reparación con malla de una hernia paraostomal en 1985. En alrededor de las dos terceras partes de los pacientes se puede obtener una solución con la colocación de una malla situada debajo de la aponeurosis. Es necesario tomar dos precauciones importantes: una es evitar el contacto del borde cortante de la malla con la ileostomía y la otra cuidar para impedir la contaminación de la misma con contenido fecal.<sup>1 53</sup> Con el advenimiento de la técnica videolaparoscópica son múltiples las publicaciones que reportan su factibilidad y beneficios. Hoy, el abordaje abierto o laparoscópico son variantes a considerar de acuerdo a las características del paciente, el caso clínico en cuestión y la experiencia del equipo actuante.<sup>21</sup>

### *Vólvulo*

En la ileostomía estándar, al no fijar a veces el mesenterio al peritoneo, se puede producir la rotación

y volverse sobre su eje. El tratamiento es quirúrgico y se realiza la devolvulación y fijación. La prevención del mismo está relacionada con la buena fijación en la primera cirugía.

## COMPLICACIONES DEL CIERRE

Pang y cols. de la Universidad de Minnesota revisaron una larga serie de cierres de ileostomía con tres técnicas: sutura simple de la enterostomía, resección y anastomosis manual y resección con anastomosis mecánica. La tasa final de complicaciones fue de 24%, incluyendo 14% de infecciones de pared, 5% de obstrucción y 3% de filtración anastomótica. Solamente una muerte sucedió y fue atribuida a un evento cardíaco.<sup>54</sup> Hubo diferencia en la obstrucción, la cual fue mayor en los pacientes anastomosados (12%) y menor en los que se efectuó solamente cierre de la enterostomía (2,3%).

Trabajos randomizados han evaluado la utilización de un Hydrogel sobre la ileostomía para evitar las adherencias posteriores periestomales y facilitar de esa manera su cierre. La incidencia de adherencias intraperitoneales varía entre el 67% y el 95% después de una laparotomía.<sup>55 56 57 58</sup>

Hull y cols concluyeron en su estudio que los procedimientos mecánicos o manuales son similares en cuanto a las complicaciones, restitución de la función intestinal y días de permanencia, solamente la diferencia a favor del procedimiento mecánico es la rapidez en el acto quirúrgico. Autores como Kutt-Sing y cols. corroboraron lo anterior realizando estudios sobre 1504 pacientes a los cuales se les realizó el cierre de la ileostomía en asa después de haber efectuado una proctocolectomía, comparando el cierre manual y el mecánico. Sus conclusiones demostraron que presentaban baja morbilidad (obstrucción 6,4%, infección 1,5%, sepsis intraabdominal 1% y fístulas enterocutáneas 0,6%) y una corta estadía de internación (con un rango de 1 a 40 días). La duración de ésta fue similar en los casos realizados con sutura manual o mecánica.<sup>59</sup>

Para la rápida recuperación de los pacientes a los cuales se los someterá al cierre de la ileostomía, se han propuesto programas estandarizados. Se ha informado que los protocolos de "fast-track" perioperatorios para la colectomía y el cierre de la ileostomía reducen la permanencia hospitalaria. Jong-Geul y col. de la Cleveland de Ohio, reportan estos protocolos con un índice de complicaciones del 23,8%, una readmisión a los 30 días del 9,5% y una estadía de 2 días (media de 2,43 y un rango de 1-8). Estudios pilotos avalan la posibilidad de realizarla mediante la utilización de la técnica de cierre con anestésicos locales y en forma ambulatoria. De cualquier manera se necesitan más casos controlados y randomizados para obtener una evaluación final en cuanto a morbilidad y costo beneficio.<sup>52</sup>

Desde el punto de vista de la calidad de vida de los pacientes que han sido sometidos a una resección

anterior baja con ileostomía de protección, los mismos disminuyeron su actividad física y funciones en general. Estas fueron recuperadas después de efectuado el cierre.<sup>47 60</sup>

Está demostrado que la confección de una colostomía o ileostomía no está exenta de morbilidad y mortalidad, tanto en lo programado como en la cirugía de urgencia. Trabajos publicados de metaanálisis sugieren que la ileostomía es preferible a la colostomía con respecto a la desfuncionalización como método de protección de las anastomosis colorrectales.<sup>60 61</sup> Respecto a la morbilidad, tampoco se observaron diferencias entre las realizadas en las cirugías de urgencia y las electivas.<sup>45</sup> La infección de la herida, la hernia incisional y otras complicaciones disminuyeron una vez que se revirtió la situación con el cierre. Esto fue demostrado por estudios últimos de alta calidad. La aparición de filtraciones anastomóticas bajas no presentó diferencia significativa de las que estuvieron desfuncionalizadas por colostomías o ileostomías. La infección de la herida quirúrgica disminuyó, de acuerdo a los distintos autores, solamente con el cierre parcial de la piel.<sup>62 63</sup>

## ILEOSTOMÍA DE CONTENCIÓN (KOCK)

La ileostomía estándar puede tener complicaciones y la mayoría de las mismas pueden prevenirse con una adecuada técnica quirúrgica. El funcionamiento de la misma hace que se obtenga un flujo diario constante con la obligatoriedad del uso de las bolsas colectoras. Esto provoca limitaciones sociales en algunos casos, sexuales y un elevado costo de mantenimiento cuando se carece de cobertura social

Para evitar estas complicaciones es que se idearon las **ileostomías continentales** con válvula y evacuación a través de la pared abdominal y el **pouch ileoanal** (Parks y Nicholls) en la proctocolectomía

Nils Kock de Gotemburgo en 1969, ideó un reservorio intraabdominal (bolsa ileal) en el que las heces pueden acumularse hasta que sea conveniente vaciarlas. Esto hace necesaria su evacuación varias veces por día con un catéter adecuado para tal fin. El fundamento básico en su construcción es plegar el íleon terminal sobre sí mismo, abrirlo por enterotomía y lograr una anastomosis, de tal manera que las actividades motoras de las diferentes partes del intestino que componen el reservorio se contrarresten entre sí. (Fig 507 pag. 750 Goligher) La capacidad del mismo es de aproximadamente 500 ml.<sup>2</sup>

La cirugía es compleja, se puede obtener en la mayoría de los pacientes una buena continencia, pero las alteraciones de la válvula pezón, el desprendimiento de la bolsa y la necrosis del conducto ileo cutáneo, obligan a ser reoperados. Todas las suturas, inclusive la de la válvula, pueden realizarse con procedimientos mecánicos. La tutorización primaria se realiza con un catéter de silastic 28 a través de la ileostomía, para

que después de cuatro semanas se retire. Es necesario colocar una sonda similar cada cuatro horas durante el día y una vez por la noche. El paciente debe recibir un adiestramiento especial e instrucción para continuar con el manejo personalizado.<sup>64 65</sup>

Las indicaciones para su realización son:

- Colitis ulcerosa
- Poliposis adenomatosa familiar
- Neoplasias colorrectales múltiples con imposibilidad de conservación esfinteriana

El paciente debe conocer las múltiples complicaciones y decidir el mismo sobre su realización. Está contraindicada en la enfermedad de Crohn por las recidivas en el depósito.

### Complicaciones de la ileostomía de kock

Pueden producirse en el postoperatorio inmediato o en forma tardía.

#### Complicaciones tempranas

- Hemorragia
- Fístulas
- Isquemia
- Dehiscencia de las suturas.

#### Complicaciones Tardías

- Trastornos en la válvula pezón
- Ileítis (pouchitis)
- Vólvulo de la bolsa
- Perforación por la colocación del catéter
- Estenosis del ostoma.
- Hemorragia
- Desprendimiento de la bolsa

#### Hemorragia

Si es temprana, en general, es producida por sangrado en algunas de las suturas de la bolsa. En las tardías siempre está relacionada con un trauma por el catéter o por una ileítis. El tratamiento es médico con lavados con solución fisiológica. El metronidazol es utilizado si se produce una pouchitis.

#### Fístula

Pueden ser externas (pouch-cutáneas) o internas (luz del reservorio y la luz de la válvula). El tratamiento es con antibióticos y drenaje periostómico.

#### Isquemia

Generalmente se produce por compresión vascular en la sutura de la válvula o durante la esqueletización de la grasa mesentérica. Puede presentarse como una forma leve en la cual es necesario realizar antibiótico-terapia, irrigaciones salinas frecuentes con un estricto control evolutivo.

La isquemia, al progresar puede producir una estenosis del conducto de salida de la válvula o de los dos simultáneamente. La estenosis valvular debe ser tratada quirúrgicamente.

### Dehiscencia de la sutura

Es relativamente poco frecuente, pero puede presentar graves consecuencias. Puede estar bloqueada o manifestarse como perforación libre.

Es necesario realizar una ileostomía en asa proximal para el tratamiento con amplio drenaje, antibiótico-terapia y reposición de líquidos. Si la bolsa no puede conservarse hay que resecaarla y hacer una nueva ileostomía.<sup>66</sup>

### Incompetencia valvular

Es la complicación alejada más importante. La pérdida de la anatomía valvular provoca la modificación de la intuscepción ileal.

Es necesaria para su tratamiento la reconstrucción quirúrgica valvular. Se debe extirpar el conducto terminal, la válvula alterada y cerrar la comunicación con la bolsa. El intestino aferente debe seccionarse aproximadamente a 20 cm de la bolsa y con ese segmento realizar una nueva válvula y un conducto que debe exteriorizarse como una nueva ileostomía. La bolsa se desinserta del peritoneo, se rota su posición 90° y se anastomosa el intestino proximal.

### Vólvulo

El vólvulo de la bolsa se produce por la falta de fijación o por el desprendimiento de los puntos. La conducta es la fijación del reservorio al peritoneo parietal.

### Calidad de vida

Los pacientes en los cuales se convirtió la ileostomía de Brooke en un reservorio de Kock manifestaron una mejoría en su vida de relación. Esta calidad de vida era siempre superior a la que tenían con su enfermedad inflamatoria activa (CU).

Si bien existen ventajas en la conversión de una ileostomía a un reservorio de Kock, en la actualidad se intenta realizar un pouch pelviano a excepción que presente un déficit en la continencia esfinteriana.<sup>67 68 69</sup> (Fig. 6-7)

## CONCLUSIÓN

**“Debemos concientizarnos que un ostomizado sin complicaciones y curado de su enfermedad de base, es un operado sano”**

(Dr. A. M. Fraise)

### COMENTARIO: DR. ALFONSO M. FRAISE

La ostomía es sin duda la operación que más vidas ha salvado. Bien realizada, con técnica depurada, adiestrando al operado en su manejo, para no ser dependiente y con apoyo psicológico adecuado, el ostomizado puede y debe realizar una vida normal.

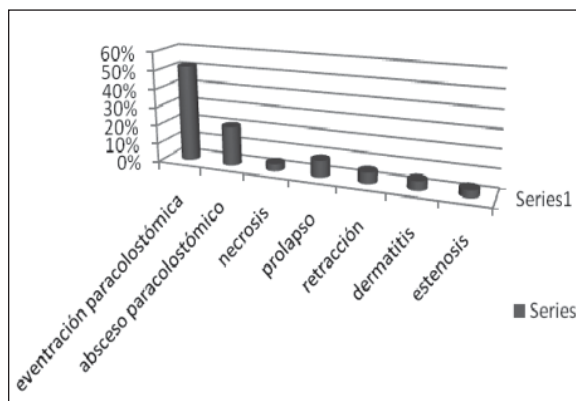


Figura 5.6. Complicaciones de las colostomías. Resultado de la encuesta

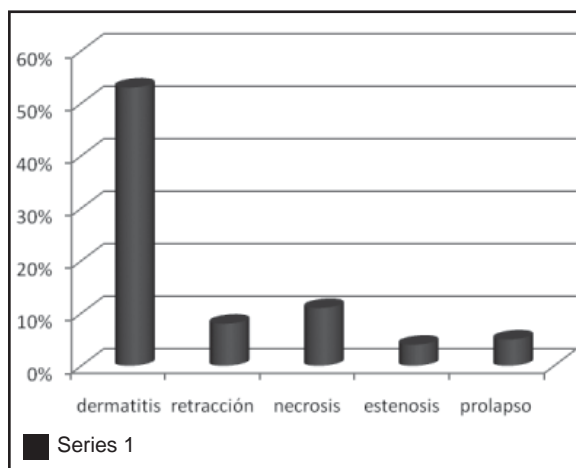


Figura 5.7. Complicaciones de las ileostomías. Resultado de la encuesta

Si se ha superado la enfermedad de base, si está curado, lo debemos considerar **un operado sano**. Este concepto encierra toda una filosofía en la rehabilitación y en la inclusión en el medio social, laboral y afectivo. La ostomía puede ser perfectamente soportada y prueba de ello es la experiencia en rehabilitación de más de 58 años, con ejemplos de operados que realizan todo tipo de actividad intelectual o física, mujeres que pueden tener hijos, ostomizados que practican deportes, tenis, gimnasia, desempeñan actividades como pilotaje de aviones, natación, etc.

El concepto de operado sano es nuestro argumento en la defensa de “derechos del ostomizado” ante la ignorancia, la discriminación en ambiente laboral, deportivo y social.

Una ostomía complicada es una nueva enfermedad a soportar, que puede llevar al operado a la invalidez.

El presente relato debe ser leído prolijamente por todos los cirujanos, porque da elementos para poder prevenir muchas de las complicaciones que se observan, desgraciadamente, con bastante frecuencia.

## REFERENCIAS BIBLIOGRÁFICAS

1. Corman ML. Colon and rectal surgery. 5ª Ed. Philadelphia. Lipincot, Williams y Wilkins. 2005
2. Goligher J. Cirugía del ano recto y colon. Ed. Salvat. Barcelona 3ª Ed. 1995
3. Fraise M. Historia de las ostomías. 60º Congreso Argentino de Cirugía.
4. Rosato G. Las ostomías en la urgencia. Urgencias en Coloproctología. Akadia 1991; 248-253
5. Fraise M. Complicaciones de las ostomías. Urgencias en Coloproctología. Akadia 1991; 315-325
6. Cheung MT. Complications of an abdominal stoma: an analysis of 322 stomas. Aust NZ J Surg 1995; 658:808-811
7. Duchesne JC, Wang YZ et al. Stoma complications: a multivariate analysis. AM Surg. 2002; 68:961-966
8. Krouse R, Mohler et al. The ostomy health-related quality of life study: objectives, methods, and patient sample. Curr Med Res Opin 2006; 22:781-91
9. Hequera J, Obregón G y col. Complicaciones en la confección y en el cierre de las colostomías transversas. Rev Argent Coloproct 2008;19:18-25
10. Rodríguez Martín J, Almanza J, Latif J y col. Complicaciones de las colostomías. Rev Argent Coloproct 1993;51:109-113
11. Heindenreich A. Oclusión colónica por cancer. Abdomen agudo de origen colónico. Ed. Akadia 2005 13; 155-166
12. Minetti A, Giovagnoli H y col. Cierre de la colostomía. ¿Es un intervención posible dentro de la práctica ambulatoria? Rev Argent Cirug. 2005;89(1-2):67-78
13. Andruet J, Casareto E y col. Las colostomías y sus complicaciones. Prensa Med Argent 1974; 6:277
14. Dezano V, Rodríguez G. Traumatismos colónicos. Abdomen agudo de origen colónico. Ed Akadia 2005;22:252-279
15. Dubra C, Petrozi C. Complicaciones de las colostomías. Rev Argent Cirug. 1993; 6:153
16. Garriz R, Rodríguez Martín J y col. Hundimiento de las colostomías. Prensa Med Argent. 1966; 53:2198
17. Lawrence A. Complicaciones de las colostomías medianas. Rev Argent Coloproct. 1951; 9:2
18. Pastore R, Bigalli D y col. Complicaciones de las colostomías. Rev Argent Cirug. 1990 59: 65
19. Marquis P, Marrel A et al. Quality of life in patients with stomas: the Montreux Study. Ostomy Wound Manage 2003
20. Karadaj A, et al. Impact of stomateraphy on quality life in patients with permanent colostomies or ileostomies. Int J Colorrectal Dis 2003;18(3):234-238
21. Lange J. et al. Laparoscopic creation of a loop colostomy. J Laparoendoscopy Surg 1991;1(5)307-312.
22. Romero CA, James KN et al. Laparoscopic sigmoid colostomy for perineal Crohns Disease. Surg Laparosc Endosc. 1992; 2(2):148-151
23. Larach J. Complicaciones de las ostomías. Rev Arg Coloproct 2001;12(2)35-37
24. Fleschman J. Colostomías e ileostomías. Complicaciones de la cirugía colorrectal. Hicks T, Beck D. Masson-Williams y Wilkins España 1997-23;377-399
25. Latif J, Rodríguez Martín J, Leiro F y col. Conducta en las eventraciones paracolostómicas. Rev Argent Coloproct 2002; 13(1-4)32-39
26. Janes A, Cengiz y et al. Randomized clinical trial of the use of prosthetic mesh to prevent paraostomal hernia. Br J Surg 2004;91:280-28
27. Carne PN, Robertson G et al. Parastomal hernia. Br J Surg 2003;90:784-93
28. De Ruiter P, Bijnen A. Ring- Reinforce prosthesis for paracolostomy hernia. Dig Surg 2005;22:152-6
29. De Raet J, Delvaux G et al. Waist circumference is an independent risk factor for the development of parastomal hernia after permanent colostomy. Dis Colon Rectum 2008; 51:1.806-1.809
30. Ihsan I, Pascal G et al. Laparoscopic repair of parastomal hernia using a porcine dermal collagen (Permacol) implant. Dis Colon Rectum 2007; 50:1.465
31. Arumagam P, Bevan L et al. Prospective audit of stomas analysis of risk factors and complications and their management. Colorrectal Dis 2003;5:49-52.
32. Ferraina P. Cirugía ambulatoria. Relato del LXII Congreso Argentino de Cirugía. Rev Argent Cirug 1991; 1:61
33. Kalady M, Fields B et al. Loop ileostomy closure at an ambulatory surgery: a safe and cost-effective alternative to routine hospitalization. Dis Colon Rectum 2003; 46:486-490
34. Minetti A, Jaureguiberry A y col. Cirugía ambulatoria con anestesia local en afecciones anorrectales. Rev Argent Coloproct 1999;10:88-94
35. Torres R, Sofía G, Iribarren C, Fiolo F, Pekolj J. Laparoscopia en las complicaciones postoperatorias. Rev Argent Cirug 2006, (3-4):96-101
36. Iribarren C, Cattáneo D, Rodríguez J y col. Colostomía perineal continente. Rev Argent Coloproct 1990
37. Farroni N, Van der Bosch A et al. Perineal colostomy with apendectomy as an alternative for an abdominal colostomy, symptoms, function, status, quality of life. Dis Colon Rect 2007, 50:817.824
38. Tenofsky PL, Beamer RL, et al. Ogilvie syndrome as postoperative complications. Arch Surg 2000; 135:682-687
39. Latif J. Seudoobstrucción colónica aguda (Síndrome de Ogilvie). Abdomen agudo de origen colónico. Ed. Akadia 2005 ;14.167-176 BsAs
40. Linch C, Jones R et al. Percutaneous endoscopy cecostomy in adults: a case. Gastrointestinal Endosc 2006; 64(2):279
41. Perier G, Peillon C et al. Cecostomy is a useful surgical procedure study of colonic obstruction caused by cancer. Dis Colon Rectum 2000;43(1)(50-4)
42. Sieres S. Síndrome de Ogilvie. J Vasc Inter Radiol 2007;18(8):982-3
43. Giménez M, Ariza M y col. Cirugía invasiva mínima en la patología colorrectal de urgencia. Abdomen agudo de origen colónico. Ed Akadia 2005;25:293-307 BsAs
44. Guillaume P, Peillon C et al. Cecostomy is a useful surgical procedure: study of 113 colonic obstructions caused by cancer. Dis Col Rectum 2000;43:50-54
45. Brooke BN. The management of an ileostomy including its complications. Dis Colon Rectum 1993; 36:512-416
46. Turnbull R, Hawk W. Surgical treatment of toxic megacolon. Ileostomy and colostomy to prepare patients for colectomy. Am J Surg 1971;122:323-31

47. Bonadeo Lasalle F, Vaccaro C y col. Abdomen agudo postoperatorio de origen colónico. Abdomen agudo de origen colónico. Ed Akadia 2005;28:321-339 BsAs
48. Aued M, Bun M y col. Morbilidad de las ileostomías temporarias. Rev Argent Coloproct. 2008;19:97-102
49. Makalea y cols. Risk factors for anastomotic leakage after left-sided colorectal resection with rectal anastomosis. Dis Colon Rectum 2003;46(5):653-660
50. Duchesne J, Wang YZ et al. Stoma complications: a multivariate analysis. Am J Surg 2002;68:961-6
51. Harris D, Egbeared D et al. Complications and mortality following stoma formation. Ann Coll Surg Engl. 2005;87:427-31
52. Bell C, Asolati M et al. A comparison of complications associated with colostomy reversal versus ileostomy reversal. Am J Surg 2005;190:717-20
53. Rubin MS, Schoetz DJ et al. Parastomal hernia: is stoma relocation superior to fascial repair? Arch Surg 1994;129:413-419
54. Hasegawa H, Radley S et al. Stapled versus sutured closure of loop ileostomy: a randomized controlled trial. Ann Surg 2000; 23(2):202-204
55. Tjandra J, Miranda K. A sprayable Hydrogel adhesion barrier facilitates closure of defunctioning loop ileostomy: A randomized trial. Dis Colon Rectum 2008;51:956-960
56. Menzies D, Ellis H. Intestinal obstruction from adhesions: how big is the problem? Ann Coll Surg Engl 1990;72:60-3
57. Mettler L, Audebert A et al. Prospective clinical trial of spraygel as a barrier to adhesions formation. An interim analysis. J Am Assoc Gynecol Laparosc 2004;11:130
58. Metwally M, Watson A et al. Fluid and pharmacological agents for adhesion prevention after gynecological surgery. The Cochrane database of systematic reviews 2006:3
59. Kut-Sing w, Feza R. Loop ileostomy closure after restorative proctocolectomy: outcome in 1.504 patients. Dis Colon Rectum 2005;48:243-250
60. Perez R, Habra-Gamma A et al. Loop ileostomy morbidity: timing of closure matters. Dis Colon Rectum 2006;49:1.539-45
61. Kalady M, Field R et al. Loop ileostomy closure at an ambulatory surgery facility: a safe and cost-effective alternative to routine hospitalization. Dis Colon Rectum 2003;46:486-90
62. Pearson O, Wexner S. Complications of construction and closure of temporary loop ileostomy. Am Coll Surg Engl 2005;20:759-73
63. Bailey C, Whelar J et al. The incidence and causes of permanent stoma after anterior resection. Colorectal Dis 2003;5:331-4
64. Kock N. Intraabdominal reservoir in patients with permanent ileostomy. 1969, Arch Surg:99-223
65. Gottlieb L, Handelsman J. Treatment of outflow tract problems associated with continent ileostomy (Kock pouch). Dis Colon Rectum 1991;34:936-940
66. Lepisto A, Jarvinen H. Durability of Kock continent ileostomy. Dis Colon Rectum 2003; 46:925-8
67. Kaiser A, Stein J et al. T-pouch: a new valve design for a continent ileostomy. Dis Colon Rectum 2002;45:411-5
68. Ina E, Berndtsson P et al. Health related quality of life and pouch function in continent ileostomy patients. Dis Colon Rectum 2004;47:2131-2137
69. Fazio V, Tjandra J. Technique for nipple valve fixation to prevent valve slippage in continent ileostomy. Dis Colon Rectum 2002; 992,35:1.171

## 6. COMPLICACIONES HEMORRÁGICAS

La hemorragia puede ser una complicación muy grave con un índice de mortalidad del 10%.<sup>1</sup> El abdomen y la pelvis son espacios que permiten acumular gran cantidad de líquidos. La desatención de la hemostasia antes del cierre puede favorecer la aparición de colecciones hemáticas con la posible evolución de algunas a la abscedación.

Con fines prácticos consideraremos las complicaciones hemorrágicas en **intraoperatorias y postoperatorias**. Si bien, por definición, el postoperatorio se considera desde la finalización del acto quirúrgico hasta el alta del paciente, reconoceremos como **hemorragias tempranas a aquéllas que transcurren durante la primera semana postoperatoria, mientras que las tardías superarían ese término.**<sup>2 3</sup>

### Hemorragia Intraoperatoria

- Hemostasia local inadecuada
- Factores hemostáticos preexistentes
- Complicaciones de la transfusión sanguínea
- Sepsis
- Fibrinólisis y/o desfibrinación (CID)

### Hemorragia post operatoria

- Hemostasia local inadecuada

## HEMORRAGIA INTRAOPERATORIA

La causa más frecuente de sangrado intraoperatorio la constituye la **hemostasia quirúrgica inadecuada**. Cuando una hemorragia se hace presente durante el acto operatorio, el diagnóstico diferencial primario a realizar es si el sangrado es producto de un padecimiento que estaba presente antes del procedimiento quirúrgico, o es una consecuencia de problemas surgidos durante la cirugía.<sup>1 2 4 5 6</sup>

## HEMORRAGIA PELVIANA

Constituye uno de los dramas quirúrgicos a los que difícilmente un cirujano quiere enfrentarse. La **prevención** se logra utilizando los correctos planos de disección, sin la utilización de maniobras romas (mano, gasas), evitando las maniobras intempestivas de secado o aspiración sobre las posibles zonas de sangrado. Para una mejor descripción la hemos analizado en tres tiempos quirúrgicos.

### Dissección posterior

La hemorragia presacra tiene una incidencia en distintas series del 3 al 9,4%.<sup>7 8 9</sup>

Las estructuras que pueden ser lesionadas durante la movilización del recto, generalmente en la operación de Miles, en la resección anterior, o al realizar una técnica de promonto fijación, comprenden a las venas presacras que constituyen un plexo venoso superficial.

Las venas basivertebrales drenan hacia el sistema vertebral profundo de alta presión, y pueden alcanzar a las venas presacras comunicando los sistemas superficial y profundo en un 16% de los casos. La lesión de las mismas se produce con el desgarro de la fascia presacra de Waldeyer.<sup>9 10</sup> En la operación de Miles puede suceder también durante el tiempo perineal. Es menester para evitarla que el cirujano actúe penetrando al espacio presacro atravesando la fascia, pero con el extremo del instrumental de disección hacia adelante.<sup>11</sup> Resulta útil realizar la intervención con mango largo de electrobisturí, o con la utilización de instrumental de videolaparoscopia (Hook), que por su longitud permite trabajar en profundidad sin dificultar la visión del cirujano.

La implementación del taponaje compresivo como posibilidad terapéutica en el sangrado fue inicialmente utilizado en estas hemorragias durante la resección del cáncer de recto y, posteriormente, se implementó en el gran traumatizado.<sup>12</sup> Se han propuesto distintas técnicas para su colocación, como introducir gasas húmedas dentro de guantes con ligadura del extremo para evitar su salida, otras recubiertas con polietileno, entre la superficie taponada y las compresas.<sup>1 2 13 14 10</sup>

Diversos son los materiales factibles de utilizar atento a la imperiosa necesidad de cohibir la hemorragia como clips, esponjas hemostáticas solas o cubiertas por malla de poliglactina o adheridas con cianocrylate. Fueron utilizados los implantes de músculo de recto anterior solo, y el taponaje con epiplón que es descripto como de gran utilidad, la cera de Horsley con escoplado del hueso a la altura del orificio sangrante y el balón de Sengstaken- Blackemore.<sup>15 16 17 18 19 20</sup>

Cuando esta contingencia ocurre en una operación de Miles, el taponaje será la técnica más razonable. Si la cirugía es realizada por una técnica video asistida, esta complicación prácticamente obliga a la conversión de la misma por la dificultad que se genera en la visión.

La herida perineal queda abierta y permite la extracción del taponaje por esa vía algunos días más tarde. Algunos autores propician el cierre primario del periné luego de una hemostasia dificultosa y no satisfactoria.<sup>16</sup> <sup>17</sup> Estos consideran que dejarla abierta prolongará el postoperatorio, existiendo la posibilidad que, por traumatismos repetidos debidos a los cambios de apósitos, puedan aparecer fístulas vesicales o de intestino delgado, especialmente si se realizó colectomía posterior. El criterio de taponamiento abierto sigue siendo válido tanto en la herida de alto riesgo de contaminación como en las hemostasias insatisfactorias.<sup>16 17 18 19 20 21</sup>

Con respecto a la promontofijación, algunos autores opinan que existe mayor posibilidad de sangrado que en las movilizaciones rectales por cáncer. Esto es debido a que, durante la intervención por prolapso, a la disección del recto (primer tiempo), se agrega la posibilidad de lesión y sangrado en el paso de los puntos de fijación (segundo tiempo). Hay dos sitios posibles de lesión;

las venas sacras medias o laterales (que resultan las más fáciles de controlar) y en la parte profunda de la pelvis a nivel de los vasos basivertebrales que resulta más dificultoso. Quinyao y cols. realizaron estudios de la circulación venosa en huesos sacros elegidos al azar, observando que la adventicia de las venas, a nivel de los agujeros sacros, se fusiona con el periostio y la fascia de Waldeyer y, al carecer de sistemas valvulares, sangran profusamente. La rápida pérdida hemática que se asocia con la lesión de las venas está vinculada con la alta presión hidrostática en el interior de la pelvis.<sup>7 8 9</sup>

Cuando la hemorragia está dada por la lesión del sistema basivertebral difícilmente se solucione con sutura directa o electrocauterio, por el contrario, no deberían usarse estas técnicas ya que pueden empeorar el sangrado. En general se proponen dos tipos de tratamiento en relación a los vasos interesados. Wang y cols. establecen que cuando los vasos implicados son las venas presacras (altas en la pelvis) los taponamientos son suficientes; mientras que para las venas basivertebrales, las que constituyen el verdadero drama del sangrado ubicadas en el sacro inferior (entre la 3° y 5° vértebra) proponen el uso de tachuelas de titanio, que deben penetrar en el orificio del conducto basivertebral, lo que no siempre es posible.<sup>13 20 9</sup>

Estas venas se dilatan durante la anestesia y forman verdaderos lagos sanguíneos que superan la presión

(dos y tres veces) de la vena cava (17 a 23 cm de agua), incrementada por la posición de LLOYD-Davies donde el reservorio se hallaría por debajo de esta última. En esta situación se debe pronunciar aún más la posición de Trendelemburg exagerada para ayudar a disminuir la presión.<sup>15 11</sup>

En caso de que la hemorragia ocurra durante una operación de Dixon, si se realizó un empaquetamiento, el mismo deberá extraerse por vía abdominal a las 48 ó 72 hs. Lo importante no es el tiempo transcurrido, sino que el paciente se halle debidamente compensado desde el punto de vista hemodinámico para su realización.<sup>18 20 22</sup> Será de buen criterio el disponer de hemoderivados al momento de la reoperación programada para su retiro, aunque raramente sangran al momento de hacerlo (10%).<sup>3</sup>

No debe dudarse en estos casos, al igual que en las graves hemorragias postoperatorias con infiltración de mesos, edema del intestino, hematomas rezumantes, la posibilidad de dejar el abdomen abierto y contenido con el fin de evitar el síndrome compartimental, descrito por Flint en 1988.<sup>22 23</sup>

El próximo esquema es un algoritmo modificado, puede variar su utilización de acuerdo al cuadro clínico e infraestructura del centro asistencial.<sup>18</sup> (Fig.1)

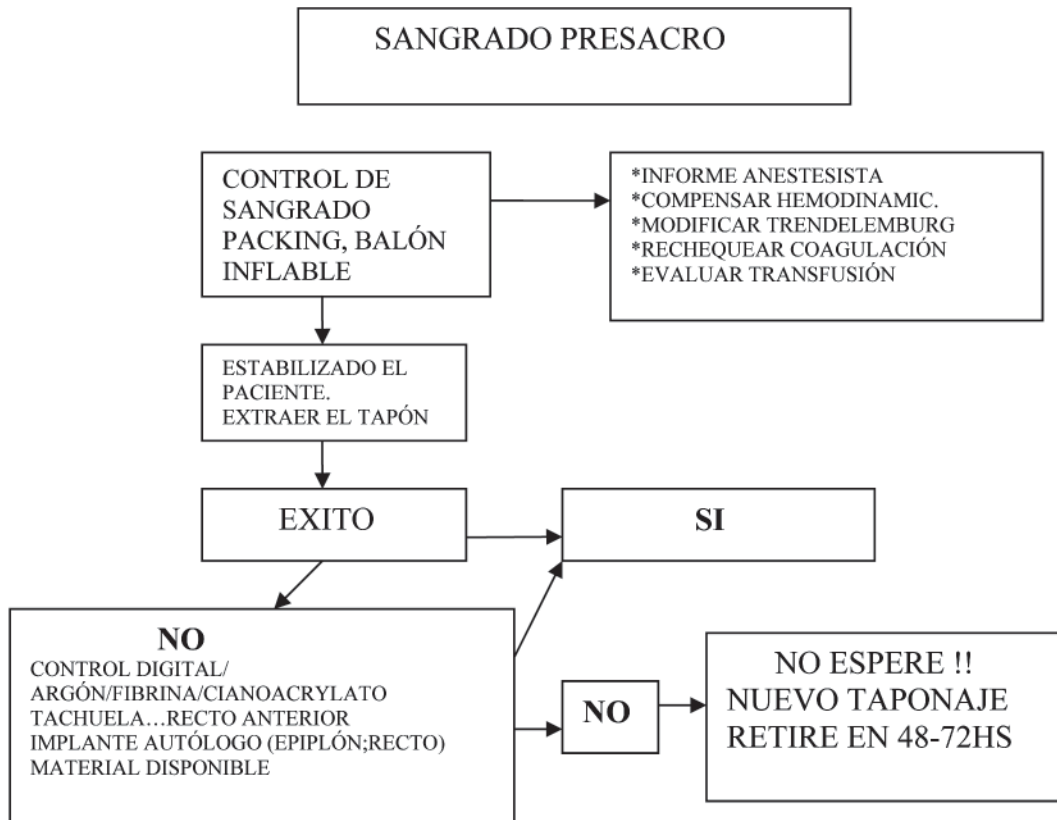


Figura 6.1. Remzi modificado. Cheli y cols.

### Dissección anterior

Otra zona anatómica factible de ser lesionada que condiciona el sangrado intraoperatorio es el espacio prerrectal que se localiza entre el recto y las vesículas seminales o la pared vaginal posterior.

Al practicar la dissección rectal anterior, para encontrar el plano adecuado, se debe comenzar la dissección por encima de la plicatura peritoneal con tracción posterior sobre el mesorrecto.

La fascia de Denonvilliers está adherida firmemente a los elementos urológicos y, más laxamente, al mesorrecto que se encuentra recubierto por la aponeurosis visceral. Si el plano de dissección avanza delante de la fascia, condicionará una eventual lesión de la próstata con sangrado si la cápsula está interesada. Al actuar por vía abdominal es dificultoso yugular la misma, generalmente la hemostasia se logra realizando compresión de la zona, con sutura de la cápsula si es factible, coagulación bipolar y ligaduras que no sean en block. La utilización del argón podrá ser tenida en cuenta. Con este método se obtiene una escara que no tiene contacto con el electrobisturí, lo que favorece que la misma no se desprenda en el momento que se retira el instrumento.<sup>2 10</sup>

### Dissección Lateral

En la dissección lateral cuando se progresa sobre la pared pelviana, es posible lesionar ramas de los vasos hipogástricos pudiendo dar lugar a importante sangrado.

Recordemos que el mesorrecto está fijo en la pelvis en una línea a lo largo de las arterias ilíacas, de la arteria pudenda interna y de la inserción del músculo elevador del ano. La parte media del recto está fija a la pared lateral de la pelvis por una condensación del tejido conectivo; dentro de ésta se encuentran las ramas rectales del plexo nervioso hipogástrico inferior, del sistema autónomo pélvico y los vasos rectales medios. Cuando se realiza la dissección quirúrgica anterior y posterior, las fijaciones fibrosas del mesorrecto a la pared lateral de la pelvis semejan unas estructuras que son llamadas tradicionalmente ligamentos laterales. Esto es considerado como el "pedículo neurovascular del recto".

Con el electrobisturí pueden seccionarse los vasos rectales medios (arteria y vena hemorroidal media de pequeño calibre). El segmento externo debe preservarse para que las funciones urinarias y sexual permanezcan intactas. Si se ejerce tracción intensa del mesorrecto hacia medial y se colocan pinzas o grapas sobre los alerones, puede condicionarse una lesión vascular o deformar el plexo nervioso con la consiguiente alteración.<sup>24 25</sup>

La resección del *cáncer de recto* no debería condicionar complicaciones hemorrágicas, mientras se conserve la dissección del mesorrecto en el plano adecuado (holy plane).<sup>26 27</sup>

### Recurrencia

Un ítem importante es la cirugía de la *recurrencia del cáncer colorrectal*. Las tácticas utilizadas pueden ser re-resección local hasta procedimientos de gran complejidad como la excenteración pelviana, excenteración sacro-pélvica o la pelvectomía anterior.<sup>28</sup>

Independientemente del procedimiento realizado, la resección quirúrgica de una recidiva pélvica ocasiona en el 50% de los pacientes trastornos de esfera sexual y genital hallándose gravada por una alta proporción de complicaciones intra y postoperatorias, de allí que muchos autores prefieran no practicarla a menos que puedan efectuar una resección R0, o cuando presentan complicaciones condicionadas por el tumor, como el sangrado o la obstrucción. Dentro de esas morbilidades la posibilidad de severísimas hemorragias intraoperatorias y postoperatorias hacen que la mortalidad ascienda a 10%, y las morbilidades lleguen al 100%.

Téngase presente que para la resección abdomino-sacra propiciada por Wanebo, que implica un procedimiento multidisciplinario, con tiempos operatorios que llegan a las 20hs, es menester transfundir 8000ml de sangre.<sup>29 30 31 32 33 34</sup> Mannaerts y cols. describen el mismo procedimiento con tiempo menor (media de 390 minutos) con una pérdida de sangre media de 4200ml. Se pueden producir lesiones vésico-ureterales, intestinales y hemorrágicas que obliguen a la utilización del taponaje. Estas complicaciones superan el 40% de los casos.<sup>35 36</sup>

### HEMORRAGIA ESPLÉNICA

Aunque la proporción global de requerimientos de esplenectomía luego de lesión accidental por cirugía colónica oscila entre un 1 y 3%, la misma se modifica de acuerdo al sitio de la patología intestinal a resear. Mc Gory y cols. en un trabajo estadístico sobre un total de 41999 cirugías colorrectales de la Universidad de California, evaluaron solamente las lesiones esplénicas que requirieron esplenectomías de necesidad y puso en evidencia el mayor aumento del número de injurias en el bazo cuando el tumor asienta en el ángulo esplénico (6%), que si se localizaba en descendente (2%), transverso (1%), sigmoide o rectosigma (1%). Se observó un aumento en el requerimiento de sangre, infección post operatoria y la estadía hospitalaria se prolongó en un 37%, con una mortalidad de un 40%. En este estudio fueron excluidos los tumores que infiltraban el bazo y los que presentaban secundarismos en él.<sup>37</sup>

Los mecanismos de su ocurrencia son variados, tanto en cirugía abierta o laparoscópica. Siendo el desgarramiento capsular provocado por la tracción del colon o el epiplón mayor en su movilización los más frecuentes, a su vez, se han descrito lesiones por trauma directo con instrumental o separador.<sup>2 37 38 39</sup>

Desde la década de los 80, la tendencia es preservar el bazo con cirugía conservadora o tratamiento no ope-

ratorio de acuerdo al caso. Existen amplias referencias en la literatura sobre trauma, con las distintas modalidades implementadas, inclusive cuando la lesión pasó inadvertida durante el acto quirúrgico.

Las lesiones esplénicas se clasifican en 5 grados de acuerdo a la AAST Injury Scale de 1994. Este tema está ampliamente desarrollado por Montenegro, Alejandre y cols. en un pormenorizado Relato del 76° Congreso Argentino de Cirugía. Actualmente en los estudios publicados, se estima que el riesgo de vida para sepsis post esplenectomía es del 0,026% en adultos y del 0,052% en niños.<sup>40 41</sup>

Si la lesión fue detectada en el postoperatorio, de acuerdo a su gradación y con mantenimiento de la estabilidad hemodinámica, se puede realizar un seguimiento con tratamiento no operatorio (TNO). La ecografía y la TAC son de elección para el control. A partir de esto surge un concepto muy importante y modifica conductas terapéuticas: el hemoperitoneo en el momento de su detección constituye la cantidad de sangre acumulada desde el traumatismo o lesión y no necesariamente una hemorragia en actividad.<sup>40</sup>

En las lesiones de grado I, II y III el desgarro capsular se puede tratar con compresión sobre el mismo. Generalmente es suficiente para controlar la hemorragia. En otros casos puede requerirse la esplenorrafia, con sus variadas técnicas, o en su defecto cubrir el órgano con mallas hemostáticas o adhesivos de fibrina y colágeno. Si se dispone de gas argón, su utilización es efectiva para controlar este tipo de lesiones.

En los grados IV y V podrá requerirse una esplenectomía parcial o total según el tipo de lesión, pudiendo reimplantarse el mismo en el epiplón (esplenosis).<sup>39 40</sup>

Las lesiones de grado I Y II observadas en el PO tienen muchas posibilidades de ser manejadas en forma no operatoria, evaluando prolijamente la de grado III.

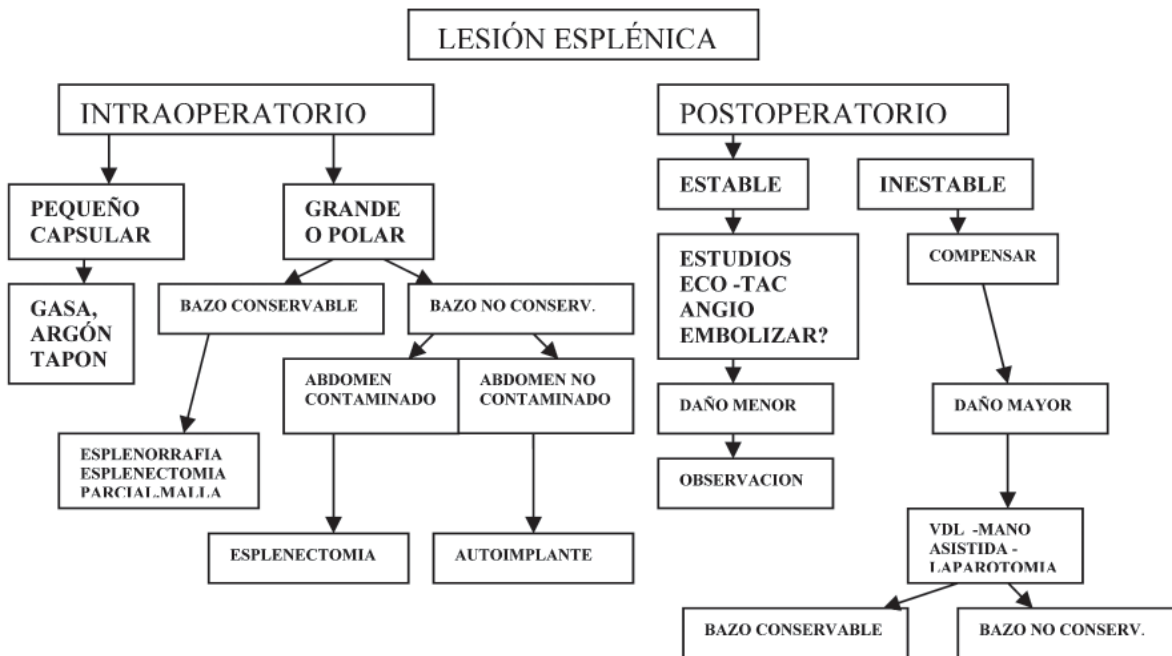
Si éste fue el método utilizado, en general se coincide, en mantener al paciente durante 7 a 10 días en internación. Se han descripto casos de fallo en el tratamiento con descompensación entre los 6 y 8 días.<sup>40</sup> La experiencia del equipo quirúrgico y la complejidad del medio hospitalario, son factores a tener en cuenta para mantener este protocolo.<sup>41 42</sup>

En algunas series publicadas, comparativas entre pacientes neoplásicos esplenectomizados con no esplenectomizados, la mortalidad no fue significativa, observándose cifras que oscilan entre 45 y 59%.<sup>43</sup> Cuando se estratificaron los estadios, la misma varió con sobrevivias de 19% en esplenectomizados a 59% en los que conservaron el bazo.<sup>37 44</sup>

Desarrollaremos un algoritmo tentativo para el tratamiento. Los pasos podrán variar acorde a la gravedad y disponibilidad de materiales para su control.<sup>42</sup> (Fig 2)

### SANGRADO Y LAPAROSCOPIA EN CIRUGÍA COLORRECTAL

Cuando la técnica videolaparoscópica es la utilizada, las complicaciones hemorrágicas intraoperatorias son del 1,8% y las postoperatorias, 2,3%.



( Modificado de Asoc. Argentina de trauma)

Figura 6.2.

Los procedimientos videolaparoscópicos (VLP) aplicados a la cirugía colorrectal comenzaron a tomar interés a partir de la primera publicación en 1991 efectuada por Jacobs.<sup>45 46 47 48 49</sup>

Existe una disparidad en las estadísticas publicadas de hemorragias introoperatorias; ésta puede deberse a un subregistro o a una diferencia de criterio en el momento de transmitirlos. Mientras algunos incluyen en su estadística los hematomas de pared, otros no lo hacen y sólo incluyen las lesiones vasculares mayores<sup>50</sup>

La hemorragia intraoperatoria (IO) es causal de conversión de un 45 a 60% en distintas series.<sup>2 51 52</sup> La injuria más común la constituye la lesión de vasos mesentéricos, especialmente si se hallan afectados por engrosamiento y edema (Crohn, diverticulitis). La lesión esplénica, el deficiente clipado o la sección de los mismos generan una situación que debe resolverse en el momento, dado que pueden llevar rápidamente a un desequilibrio hemodinámico. Se produce un "oscurecimiento de los planos" por infiltración y hematoma, dificultando la visión con el riesgo agregado que ello implica. Esta indeseable complicación ha motivado la necesidad de conversión o reoperación cuando ésta no fue controlada totalmente en un 2 a 4% de los casos.<sup>53 es 286</sup> La hemostasia se logra accediendo al pedículo vascular colocando clips, ligadura interna, un disparo adicional de grapadora y, con buena visión, la utilización del bisturí ultrasónico. Cuando la pérdida hemática se produce durante la liberación del recto, en sus distintos planos de disección, o en otros casos el origen no puede ser identificado, la compresión sobre el área con un grasper podrá disminuir el sangrado y dar tiempo al ingreso del aspirador que, con lavado abundante, permitirá ubicar la zona. En general, los trabajos son coincidentes en el hecho de que las mayores proporciones de sangrado y conversión se producen al practicar resección anterior en la VLP.<sup>54 55</sup>

Algunas podrán ser resueltas mediante laparoscopia (54%) y otros requerirán el auxilio de cirugía mano asistida o la conversión a técnica abierta.<sup>56 57</sup>

En un estudio llevado a cabo en Suiza sobre 43.028 pacientes por SALTS (Swiss Association of Laparoscopic and Thoracoscopic Surgery), en el 1,7% se produjo sangrado interno o hematoma de la pared detectado en el IO, con una mortalidad global de 0,2%, mientras que en el curso postoperatorio (PO) el 1,5% de pacientes presentaban dicha complicación, es decir un 3,3% de sangrado global.<sup>2 56</sup> Salomón y Larach indican que de persistir el sangrado parietal, se debe explorar sistemáticamente el sitio para evitar que la pérdida hemática complique la cavidad abdominal o se formen importantes hematomas parietales en el PO. La arteria epigástrica es la más frecuentemente lesionada y las series muestran en general que el 5% se infectaron. La inserción de trócares en la línea media y a 5cm por fuera de la vaina de recto sería de utilidad para evitar esta complicación.<sup>57 58 59 60 61 62 63 64</sup>

Las **lesiones vasculares con sangrado masivo** constituyen una complicación grave, relativamente poco frecuente, siendo la primera causa de muerte vinculada a la técnica (colocación de trócares y aguja de Veress) del orden del 5,1 al 13% en algunas casuísticas.<sup>5 6 7 8</sup>

El 45,2% de los pacientes que sufrieron este tipo de lesión en la aorta, cava, vasos ilíacos, mesentéricos y portales, requirió conversión. El más alto índice de muertes se registró en este grupo, especialmente cuando el diagnóstico y la decisión de cirugía se retrasaron.

Las lesiones vasculares mayores se producen durante el ingreso 0,9%, con aguja de Veress el 10% y con el primer trocar el 23%. Todas las estadísticas revelan que el 75% de las lesiones vasculares mayores se producen durante el acceso parietal.<sup>50 65</sup>

La injuria vascular parecería ocurrir raramente con la técnica abierta (Hassan), con un rango de 0 a 0,03% y de 0,3 a 1,33% comparativamente cuando el acceso es con la aguja de Veress, aunque los porcentajes minimizan esto, el hecho de que el abordaje con trocar de Hassan permitiría el diagnóstico precoz y la posibilidad de reparación rápida, establecería la diferencia entre una y otra técnica.<sup>50</sup> Los factores responsables de la lesión de grandes vasos son, en algunos casos, vinculadas a la inexperiencia, fallas en la protección del trocar, insuficiente neumoperitoneo, mala posición del paciente, dirección perpendicular al ingreso y presión desmedida contra la pared abdominal. En pacientes delgados con relajación abdominal durante la anestesia, la distancia entre la pared y los grandes vasos a nivel del ombligo, puede ser cercana a los 2 cm, a lo que suele agregarse una mayor consistencia de la aponeurosis, lo que condiciona una factibilidad de lesión mucho mayor.<sup>66 67 68</sup>

Al advertir la lesión se debe proceder rápidamente a su reparación, previa conversión y colocación del empaquetamiento, siendo preferible que la misma sea realizada por cirujanos vasculares. En nuestro medio, Diez y col. así lo recomiendan a propósito de 7 casos de lesiones vasculares vinculadas al acceso VLP.<sup>69</sup>

El estudio de SALTS dejó en evidencia que la experiencia de más de 100 cirugías por cirujano constituía un factor a favor para evitar el sangrado IO, mientras que para el PO las lesiones vasculares mayores no mostraron diferencia entre el grupo de mayor y menor experiencia.

Durante la cirugía VLP se puede producir la lesión del bazo, por las mismas causas acontecidas y descritas con la técnica abierta.

Desde que en la década del 90 se describió la primer esplenectomía parcial videolaparoscópica, la técnica se fue perfeccionando en base a instrumental de más precisión.<sup>70</sup> Cuando esto ocurre debe intentarse la cirugía en menos, con el mismo criterio conservador. La aspiración, insuflación y el lavado ayudarán a mejorar la visión, que en este momento crítico es defectuosa. A pesar del equipamiento y de la infraestructura de

soporte, cuando ocurre esta lesión, las posibilidades de continuar por el método de cirugía abierta son las más altas aún en grupos bien entrenados.<sup>37 39 62</sup> Para la prosecución por vía laparoscópica es imprescindible que el paciente no presente una descompensación hemodinámica y es importante que durante estas maniobras quirúrgicas no se comprometa la cola del páncreas. Las injurias sobre este órgano pueden llegar a ser mortales y las razones esgrimidas para que se produzca esta lesión son la lateralidad del paciente y la utilización de suturas mecánicas.<sup>70</sup>

Desde que en 1995, Kusminsky y Deluca describieron el método de la esplenectomía mano asistida, se transformó ésta en una alternativa válida a tener en cuenta antes de la conversión (HALS). Esta posibilidad de utilización de la mano durante la cirugía laparoscópica, manteniendo el neumoperitoneo con elementos especiales, preserva la sensación táctil favoreciendo la manipulación del órgano lesionado.<sup>63 64 71 72</sup>

Frente a la pregunta si las complicaciones con la técnica VLP pueden afectar adversamente la evolución a corto o a largo plazo de nuestros pacientes, debemos decir: la conversión temprana es importante para la reducción de la morbilidad post operatoria, costos y recursos. Es una decisión que puede favorecer la evolución clínica y mejorar desde el punto de vista costo beneficio. No es fácil determinar cuál es el momento de realizar la conversión, es muy subjetivo y está directamente relacionado con el sentido común y la capacidad desarrollada por el equipo actuante.<sup>64</sup>

### **Rol de la Laparoscopia en la hemorragia postoperatoria**

Es una de las complicaciones más frecuentes posterior a una cirugía videolaparoscópica, con una incidencia del 1,5%.

En la reunión de consenso sobre complicaciones post operatorias laparoscópicas realizada en el 2004 se evaluó que las hemorrágicas son generalmente tempranas y en el postoperatorio inmediato.

Este cuadro corresponde al de una hipovolemia aguda con toda su signosintomatología. Cuando lo que prevalece es la compensación hemodinámica es factible y se puede reintentar la relaparoscopia para su tratamiento.

A su vez, la aparición de complicaciones hemorrágicas postoperatorias en una cirugía realizada por vía abierta permite, si no hay una descompensación, tratarla por vía laparoscópica. Esta podrá ser diagnóstica o terapéutica y, en este caso, la resolución puede ser totalmente laparoscópica, video asistida o se deberá efectuar la conversión o relaparotomía.<sup>73 74</sup>

**ESPLENECTOMÍA ROBÓTICA:** (Será tratada en el capítulo correspondiente a Robótica)

## **ALTERACIONES HEMOSTÁTICAS**

**No hay supuesto más importante para el éxito en los resultados de un procedimiento operatorio, que el hecho de dar por establecido que el paciente tendrá coagulación sanguínea dentro de parámetros normales.** Los problemas *hemostáticos preexistentes* a la cirugía suelen descubrirse con una anamnesis cuidadosa, éstos incluyen las infrecuentes alteraciones congénitas de la hemostasia así como la ingestión de medicamentos que pueden afectar la coagulación; en este último aspecto la causa más común de anormalidad de la agregación plaquetaria la constituye la aspirina y el ibuprofeno.<sup>1 2 1</sup>

Una hemorragia excesiva en el campo quirúrgico, sin que se produzca en otros sitios como catéter endovenoso, ostoma, pared abdominal, etc., suele sugerir *hemostasia mecánica inadecuada*, más que un defecto de los mecanismos biológicos de coagulación. Puede constituir una excepción a esta regla la activación de plasminógeno endógeno del órgano abordado, como ocurre en el caso de lesión prostática, pancreática o hepática donde el trauma quirúrgico al activar el plasminógeno desencadena una fibrinólisis en la superficie cruenta. En estas circunstancias, el suministro de AACE (ácido amino caproico épsilon) puede ser eficaz para interrumpir durante 24-48hs la activación del plasminógeno.<sup>1 3</sup>

Escapa al presente Relato el tratamiento en profundidad del tema, pero podría decirse que la *prevención es el pilar fundamental* para detectar los trastornos hemorrágicos. Existen publicaciones con análisis retrospectivos donde, a pesar de haberse observado anomalías en dichos estudios en el preoperatorio, los pacientes no requirieron más transfusiones que aquéllos con resultados normales.<sup>6 9</sup>

Parecería que la principal utilidad de las pruebas preoperatorias sería la de obtener valores de base.

En las hemorragias producidas por trastornos coagulopáticos es necesaria la reposición con hemoderivados. El control hematológico durante el acto quirúrgico debe ser realizado con coagulogramas y tromboelastogramas para favorecer una selectiva reposición. Rapaport aconseja que a los pacientes que a través del interrogatorio se desprenda que no tienen anormalidades hemorrágicas, y se sometan a cirugía mayor con riesgo de sangrado alto, se debe realizar el recuento plaquetario, frotis sanguíneo, TPT para detectar trombocitopenia y anticoagulante circulante.<sup>10</sup>

Ciertos factores de riesgo se han evidenciado por distintos trabajos vinculados al trauma, que podrían ser parangonables a la gran cirugía, como correlacionables con el desencadenamiento que lleva a coagulación intravascular diseminada (CID). Cosgriff y cols. sostienen que una transfusión masiva, una injuria severa (superior a 25 en el Score de Severidad), ph inferior a 7,1, temperatura por debajo de 34°, presión sistólica igual

o inferior a 70 mmHg tiene un 98% de posibilidades de desarrollar una coagulopatía .

Es en base a estos resultados, de altas tasas de mortalidad que, en condiciones de hipotermia, acidosis, signos de coagulopatía incipiente, la transfusión de 10 unidades de sangre o en situaciones encaminadas a ello se plantea el taponaje precozmente.<sup>13 16</sup>

Las experiencias de la cirugía de control del daño en el trauma abdominal (damage control) deben ser consideradas para el manejo de las complicaciones hemorrágicas severas ya que constituyen verdaderas catástrofes perioperatorias. Tanto para estos casos como para las hemorragias consecutivas a grandes disecciones colónicas con infiltración de mesos, edema, e importantes hematomas, deberá considerarse la posibilidad de ampliar la cavidad abdominal mediante malla protésica a fin de evitar la hipertensión abdominal con instauración del síndrome compartimental abdominal.<sup>14</sup>

Clínicamente el sangrado puede perpetuarse con la hipotermia y acidosis a pesar de la sangre adecuada, plaquetas o plasma que pudiera profundirse. La acidosis, por su parte, constituye un inhibidor en la generación de trombina quien juega un rol esencial en la activación de cofactores necesarios para la coagulación.

El manejo de la hipotermia resulta esencial siendo menester, para contrarrestar su efecto, recurrir a la irrigación intraoperatoria de soluciones parenterales precalentadas, calentadores de gases anestésicos, etc.

## HEMORRAGIA POSTOPERATORIA

La causa más frecuente que caracteriza el sangrado postoperatorio lo constituye la hemostasia quirúrgica inadecuada.<sup>1 2 4 18</sup>

Para ser más taxativos diremos como apotegma: **“el factor de la coagulación más importante es el cirujano”**.

**La hemorragia PO puede ser clasificada en: inmediata** cuando presenta sintomatología dentro de las primeras 24hs; **temprana**, dentro de la primera semana y **tardías** cuando ocurren posteriormente a la misma.

Esta puede presentar características clínicas que muestran el cuadro con inestabilidad hemodinámica. La asistencia del paciente debe realizarse en una unidad de cuidados intensivos, la evaluación se hará por un equipo quirúrgico entrenado y multidisciplinario. Se debe realizar la reevaluación de las drogas utilizadas y los efectos causados por medicamentos ingeridos por el paciente previo a la cirugía. En algunos casos la hipotensión y la vasodilatación están condicionadas por un bloqueo peridural realizado para mantener analgesia postoperatoria.

Después de la reanimación agresiva se puede concluir obteniendo una **respuesta rápida** para el restablecimiento del cuadro, con una **respuesta transitoria** que condicionaría a una eventual reintervención, o con una

**respuesta nula** con la profundización del cuadro que indica una reintervención de urgencia (mandatoria).

Cuando los vasos lesionados, arteriales o venosos son de menor tamaño, el sangrado puede infiltrar los mesos disecados y quedar contenido por la serosa peritoneal. La realización de la ecografía permite verificar la presencia de líquido libre en la cavidad abdominal que, sumada a la evaluación clínica, corrobora el diagnóstico presuntivo de hemorragia. La tomografía, en los pacientes hemodinámicamente compensados, muestra a los hematomas como áreas de hiperdensidad, constituyendo esto el “hematoma centinela” con valor predictivo.

### Reintervención Eventual

Esta situación está dada en el caso de que el paciente responde inicialmente a la expansión, pero al poco tiempo sus parámetros hemodinámicos se ven comprometidos.

El síndrome compartimental sumado al aumento de la distensión abdominal, hacen notoria la posibilidad de que el sangrado prosigue, convirtiéndose en perentoria la indicación quirúrgica.<sup>20</sup>

### Reintervención Mandatoria

En este caso, la hemorragia puede estar dada por el deslizamiento de una ligadura, clip o grapado, por lesión esplénica inadvertida o de un vaso de calibre importante. En la reintervención, ubicada la zona, no se debe esperar a la descompensación hemodinámica severa, al shock o acidosis para tomar la decisión de realizar el taponaje compresivo con la aplicación del criterio de “control del daño”, ampliamente utilizado en la cirugía del trauma. Se describen 5 factores de riesgo asociados a mortalidad en estos pacientes por estudios realizados en la Universidad de Vanderbilt. El PH < 7.18, la temperatura < de 33°C, el tiempo de protrombina > de 16 segundos, KPTT > de 50 y transfusión de 10 ó más unidades de glóbulos rojos condicionan la evolución. Con 4 ó más factores la mortalidad llegó al 100%, con 2 ó 3 factores al 83% y con 1 al 18%. Con el uso del taponamiento observaron una efectividad del 77%.<sup>19</sup> Detectada la lesión, una reparación selectiva será de elección valiéndose para ello de ligadura, electro mono-bipolar, clips, sutura, bisturí armónico, o la utilización de argón.

Debemos tener en cuenta que las dos indicaciones principales que llevan a la relaparotomía no planeada de urgencia lo constituyen la hemorragia persistente y el síndrome compartimental.

### Hemorragias postoperatorias tardías

En otros casos de sangrado tardío o de cuadros que inicialmente respondieron a la terapéutica con expansores podrán dar a tiempo para realizar estudios ecográficos y TAC, donde podrá reconocerse la eventual zona de sangrado, especialmente si se utiliza algún

contraste al practicar ésta última, para lo cual deberá contarse con una diuresis aceptable y estado hemodinámico relativamente compensado. El hemoperitoneo constituye un signo de gran relevancia para estos estudios, tan es así que sangrados pequeños pueden ser detectados en zonas como el espacio de Morrison, Douglas y parietocólicos.

La *reexploración quirúrgica* resulta difícil, la mayoría de las veces *infructuosa y no resolutive*, se halla gravada con morbilidad importante, especialmente cuando son injustificadas.

El hecho de requerir transfusión no anula la eventualidad de proseguir con la conducta expectante, dado que los pacientes son más frecuentemente transfundidos (24%) en los sangrados PO (SALTS). Esto es acorde a una actitud más expectante, *atento a que la mayoría de las hemorragias en el período post-operatorio ceden, sin requerir intervención quirúrgica.*<sup>2 58</sup> Sin duda la decisión de reintervenir o no un paciente requiere de un juicio clínico experimentado, en especial si el paciente se halla hemodinámicamente estable.

En otras ocasiones, el sangrado tardío obedece a pseudoaneurismas o hematoma pulsátil por disrupción de la pared de la arteria. Es más observado en la cirugía VLP y, aunque la patogenia no está claramente demostrada, las lesiones de la pared vascular causadas por traumatismo directo por electrocoagulación o decúbito de drenajes, determinan la formación de hematomas periarteriales y su posterior evolución a pseudoaneurismas.<sup>57 58</sup> Las *hemorragias tardías* pueden asociarse a focos sépticos consecutivos a fístulas digestivas no resueltas, donde la erosión de arterias o venas más frecuentemente se evidencian por sangrado. La aparición de sangre por drenajes, herida quirúrgica, el brusco dolor abdominal, distensión severa y compromiso hemodinámico nos harán pensar en esta posibilidad.

La realización de una angiografía, en estos casos, es una alternativa válida pudiendo ser diagnóstica y terapéutica. Se evaluarán los vasos abdominales y pelvianos, en casos de pseudoaneurismas es factible la embolización como en lesiones esplénicas y arterias de vísceras abdominales. Esta conducta es aceptada, atento a la mejora en el intervencionismo y las técnicas por imágenes con respecto a la obtención de un bajo rédito en las reexploraciones quirúrgicas en lo que respecta al hallazgo del sitio de sangrado y la elevada morbilidad de estos pacientes, disminuyendo así el número de reintervenciones sistemáticas que fueron propuestas por Brodsky y Turnbull en 1991.

La efectividad de la embolización oscila entre 67 y 100%, con una morbilidad que oscila entre 14 y 25% y una mortalidad de 0 a 14%, asociada al mal estado del paciente y no al procedimiento en sí. El fracaso de embolización permitirá un nuevo intento en caso de recanalización y resangrado en un 37% de casos.

La falla en la terapéutica de embolización, el no disponer de centros con infraestructura adecuada y la

imposibilidad de traslado de un paciente que presenta descompensación hemodinámica, serán causales para *reexploración quirúrgica*<sup>2</sup>

Algunas publicaciones manifiestan que el sangrado postoperatorio puede afectar las anastomosis con posibilidades de filtración de las mismas, especialmente cuando son bajas por la producción de pequeñas dehiscencias que encontrarían en la sangre un caldo de cultivo ideal para abscedarse e impedir la formación de colágeno en la sutura. De allí que se propicie el lavado abundante como método de remoción de detritus celulares y sangre para disminuir las posibilidades de filtración de las mismas.

### **Reexploración Quirúrgica**

La evaluación constante entre un equipo multidisciplinario constituido por cirujano, anestesiólogo y hematólogo encontrarán el momento más adecuado para la cirugía. Es menester corregir los trastornos hematológicos previo a reexplorar al paciente, se deben detectar señales físicas de coagulopatía (sangrado de herida, sitios de ingreso drenajes y trócares). Deberá tenerse en cuenta que el síndrome de CID puede ser secundario a un gran hematoma rezumante, politransfundidos, sepsis subyacente, grandes despegamientos quirúrgicos, trauma, embolias, los que requieren rápida corrección.

Otro evento a tener en cuenta (que generalmente evalúa el anestesiólogo) es la necesidad de establecer una corrección agresiva previa a la inducción anestésica si se quiere evitar el colapso cardiovascular, consecutivo a la disminución brusca de la resistencia periférica que inducen algunos agentes anestésicos, lo cual sumado a la descompresión brusca de la tensión intraabdominal elevada y disminución del retorno venoso llevan al paro cardíaco.

Es de utilidad contar para la reintervención con sistema de calentamiento de fluidos, ahorrador de sangre (cell saver), colas biológicas y todo el equipamiento para practicar esta reoperación. Los principios de la *cirugía de control del daño* deberán ser puestos en práctica y tenidos en cuenta para el éxito de la misma.<sup>2</sup>

La posibilidad de lesión visceral durante la disección deberá ser tenida en cuenta a pesar de que ésta debe ser prolija y suave. Otra eventualidad es que el despegamiento ponga en evidencia una colección o fístula digestiva, la desfuncionalización proximal y la hemostasia del lecho cruento serán la opción más acertada. No deberá quedar sitio del abdomen sin explorar y lavar profusamente, a pesar de ello es frecuente que la fuente de sangrado pueda haberse trombosado. En otros casos en los cuales se ha instaurado ya una coagulopatía y sangrado profuso, hecho poco frecuente si se restablecieron los parámetros debidamente en el preoperatorio, la posibilidad de un nuevo taponaje deberá tenerse presente.

### Prevención

Constituye uno de los factores esenciales, particularmente cuando se abordan pacientes complejos. Si en los estudios preoperatorios se evidenció posibilidad de sangrado, es primordial corregir los factores de coagulación alterados previamente a la cirugía.

Es necesario como prevención durante la VLP, la inserción de trócares en forma correcta evitando el acceso por los músculos rectos. Disección correcta por sus planos, electro bipolar, clips, y suturas mecánicas, constituyen herramientas seguras al momento de la hemostasia. En la cirugía abierta deberán tenerse en cuenta la ligadura aislada de los vasos importantes, el agregado de puntos transfixiantes para evitar su deslizamiento o sutura de las estructuras vasculares asociadas.

La reoperación temprana en caso de que una fístula digestiva sea inmanejable por otras técnicas no invasivas, ayudará a evitar la coagulopatía que subyace en el paciente séptico o la ruptura vascular. El desarrollo de pseudoaneurisma puede prevenirse evitando la disección desmedida de la adventicia arterial. (Fig.3)

### COMENTARIO: DR. FERNANDO SERRA

La hemorragia intra y post operatoria son probablemente las complicaciones más graves de la cirugía colorrectal y todo recurso para evitarlo resulta de gran utilidad. Una preparación preoperatoria óptima del paciente (siempre y cuando el cuadro lo permita) utilizando eritropoyetina, hierro y ácido fólico, hace disminuir la necesidad de requerimientos transfusionales, evitando las complicaciones producidas por el uso de los hemoderivados.

Una técnica quirúrgica adecuada, así como la sospecha constante de la posibilidad de una hemorragia intra o post operatoria son las mejores prevenciones.

La utilización sistemática de los selladores vasculares, con su diferente mecanismo de acción, resultan de suma utilidad tanto en cirugía abierta como laparoscópica. Estos permiten, cuando se utilizan de forma adecuada, trabajar con campos quirúrgicos prácticamente exangües. A los vasos de mediano a gran calibre, es preferible ligarlos con sutura o clips de titanio.

La utilización de la videolaparoscopia en las re-exploraciones por sangrado, a medida que aumenta la experiencia de los grupos quirúrgicos, gana más adeptos, debiendo plantearse en forma temprana para evitar la descompensación del paciente.

La sospecha de una hemorragia debe estar siempre presente en el cirujano, no debiendo este dudar en pedir otra opinión para decidir una reintervención.

### REFERENCIAS BIBLIOGRÁFICAS

1. Weaver Donald W. Diagnóstico diferencial y tratamiento de la hemorragia inexplicable. Clin Qca de N.A. Vol 2. 1993: 381-389.
2. Pekolj J. Manejo de las complicaciones más frecuentes en la cirugía abdominal. Relato Oficial 74° Congreso Argentino de Cirugía 2003. Rev Argent Cirug. Numero extraordinario:(9-299)
3. Defelitto J, Cariello A. y cols. Manual de Cirugía Parte I. 1994 Ediciones Sur. La Plata.
4. Schwartz Seymour I. Hemostasia, hemorragia quirúrgica y transfusión. Principios de Cirugía. 6° Edición Vol I Cap 3 1994: 95-119.
5. Armas B, Rakhi K, Carson J. Evaluación y tratamiento de la anemia y los trastornos hemorrágicos en los pacientes quirúrgicos. Clínicas Médicas de N.A. Consulta Médica Preoperatorio Vol I 2003 McGraw Hill Interamericana: 229-242.
6. Ardí JF, De Moerloose P, Samara M. Massive transfusión and coagulopathy: pathophysiology and implications for clinical management. Can.J. Anesthes. 2004; 51: 293.

## Causas de hemorragia en cirugía colorrectal

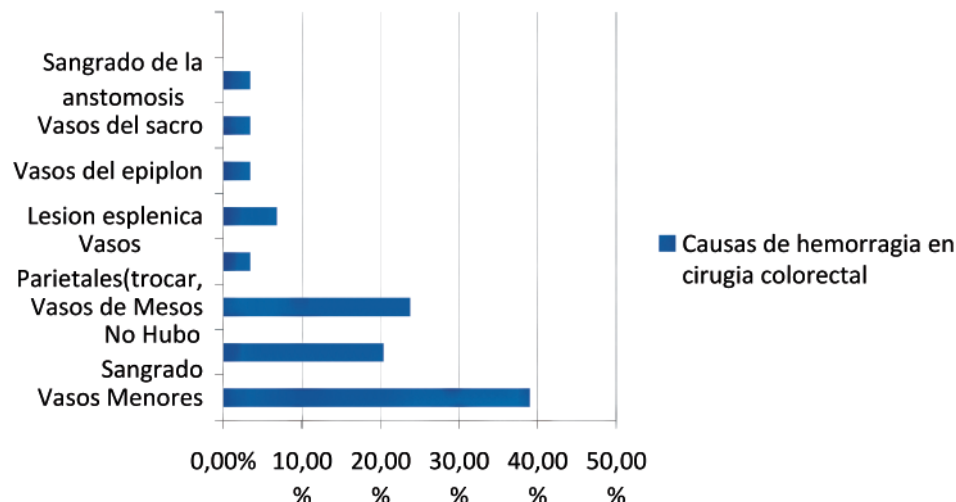


Figura 6.3.

7. Quinyao W, Weijin S, Youren Z, Wenqing Z, Zengrui H. New concepts in severe presacral hemorrhage during proctectomy. *Arc Surg* 1983; 120:1013-1020.
8. Van der Vurst TJ, Bodegom M, Rakic M. Tamponade of presacral hemorrhage with hemostatic sponges fixed to the sacrum with endoscopic helical tackers: report of two cases. *Dis Colon Rectum*. 2004; 47: 1550-1553.
9. Wang Q, Shi W, Zaho Y, Zaho W. New concepts in severe presacral hemorrhage during proctectomy. *Arch Surg* 1985; 120: 1013-20.
10. Benati M. Adelantos en el diagnóstico y tratamiento del cáncer del recto y del ano. *Relato Oficial 62º Congreso Argentino de Cirugía*. 1991 *Rev Argent Cirug*. 63-161.
11. Hequera J, Rosato G, Castiglione R. Urgencias en coloproctología. 1991. Librería Akadia. Bs. As.
12. Brío K, Singh J, Heron M, Cotas T. Acute traumatic coagulopathy. *J. Trauma* 2003; 54: 1127-1130.
13. García H, Monti C, Crosbie J. "Packing" abdominal. Un recurso práctico en hemorragias incontrolables. *Rev Argent Cirug*. 1999; 77: 193-200.
14. Crawford F. Tratamiento de la hemorragia en problemas quirúrgicos graves. James D. Ardí 2º Edición 1985, Editorial Salvat; 30: 707-713. Bs. As.
15. Astiz J, Beraudo M, Deveaux G, Tinghitella G. y cols. Taponamiento omental en las hemorragias del plexo venoso sacro. *Rev Argent Cirug*. 2004; 86; (1-2): 42-49.
16. Broader J, Masselink B, Oates G, et al. Management of the pelvis space alter proctectomy. *Br. J. Surg*. 1974; 61: 94-97.
17. Delalande J, Hay J, Fingerhut A, et al. Perineal wound management alter abdominoperineal rectal escisión for carcinoma with unsatisfactory hemostasis or gross septic contamination: Primary closure Vs. Packing. A multicenter controlled trial. *Dis Colon Rectum* 1994: 890-96.
18. Remzi F, Oncel M, Fazio V. Muscle tamponade to control presacral venous bleeding. *Dis Colon Rect*. 2002; 45: 1109-1111.
19. Losanoff J, Bruce R, Jones J. Cyanocrilate Adhesive in management of severe presacral bleeding. *Dis Colon Rectum*. 2002; 45: 1118-1119.
20. Rivas Diez B, Font Saravia J, Dardanelli M., Hemorragia presacra grave en la cirugía colorrectal. *Rev Arg Coloproct*. 2003; 14: (3-4) 45-47.
21. Del Pino A, Abcarian H. Herida perineal difícil. *Cl Qca. N.A* 1997. Vol I.
22. Bumashny E, y cols. *Relato Oficial 63º Congreso Argentino de Cirugía*. Síndrome de falla multiorgánica por patología quirúrgica. *Rev Argent Cirug*. 1992:1-76.
23. Maxwell R, Fabian T, Croce M et al. Secondary abdominal compartment síndrome: an Underap-preciated manifestation of severe hemorrhagic shock. *Jour Trauma* 1999;47(6):995-999
24. Goligher J. *Surgery of the anus rectum and the colon*. London. Balliere Tindall:1984 :906
25. Nano M, Lanfranco G, Dal Corso H et al. The lateral ligaments of the rectum: mityh or reality? *Chir Ital* 200; 19:386-95
26. Albertengo J. Opciones terapéuticas en el cáncer de recto inferior. *Relato Oficial 33º Congreso Argentino de coloproctología*. 2008 *Rev Arg coloproct*.19:131-84
27. Vaccaro C. Cáncer colorrectal. *Clinicas Quirúrgicas del Hospital Italiano*. 2007 Ed del Hospital. Bs As.
28. Barredo C, Leiro F. Detección y tratamiento de las recidivas del cáncer colorrectal. *Relato Oficial 27º Congreso Argentino de Coloproctología*. *Rev Argent Coloproct* 2003;14(1-2): 3-41
29. Wanebo H, Antoniuk P, Kones R et al. Pelvis resection of recurrent restal cancer, technical considerations and outcomes. *Dis Colon Rect*.1999;42: 1448-84
30. Donnelly E, Salomon M, Bugallo F, Magariño G. La recidiva neoplásica y los factores de pronóstico en el cáncer colorrectal : investigación retrospectiva. *Rev Argent Cirug* 1999;71:27-34
31. Minetti A, Repetto C, Zanolí R y cols. Tratamiento quirúrgico de la recurrencia el cáncer colorrectal. *Rev Argent Coloproct* 1995;7:20-23
32. Bonadeo Lasalle F, Benatti M, Ojea Quintana G y cols. Cáncer de recto: factores asociados a la recidiva local en resecciones con intención curativa. *Rev Argent Cirug* 1998;74:35-44
33. Guido R. Abdominosacral resection for primary irresectable and locally recurrent rectal cancer. *Dis Colon Rectum* 2001;44:808-814
34. Bonadeo Lasalle F, Vaccaro C, Ojea Quintana G, Benatti M y cols. Cáncer de recto: análisis de nuestra experiencia en los últimos 14 años. *Rev Argent Cirug* 2004;87(3-4):155-168
35. Mannaerts G, Rutten H, Martijn H et al. Abdominosacral resection for primary irresectable and locally recerrent rectal cancer. *Dis Colon Rect* 2001;44:806-814
36. Lencinas S. Recidiva local del cáncer de recto: actualización. *Rev Argent Coloproct* 2004;15(1-2):36-47
37. Mc Gory M, Zingmond S, Sekeris E, Ko C et al. The significance of inadvertent splenectomy during Colorectal cancer resection. *Arch Surg* 2007. Vol 142nº7
38. Langevin J, Rothemberg D, Goldberg S. Accidental splenic injury during surgical treatment of the colon and rectum. *Surg Gynecol Obstetric* 1984.159(2):139-144
39. Splenectomy patient Commities of the Society for Surgery of alimentary tract(SSAT) *J Gastrointest Surg* 1999;(2):218-219
40. Montenegro R, Alejandro S. Manejo conservador del traumatismo de abdomen. 76º Congreso Argentino de Cirugía. *Rev Argent Cirug* 2005. Número extraordinario.:17-136
41. Peitzman A, Ford H. Injury to the spleen. *Curr Probl Surg* 2001;38:921-2008
42. Alejandro S, Ballesteros M, Neira A. Pautas de manejo definitivo de pacientes traumatizados. *Asociación Argentina de trauma*. Editor Lab. Hoechst Marion Roussel 1996. Bs As
43. Konstadoulakis M, Kimionis G, Leandros E et al. Long term effect of splenectomy on patients operated for cancer of the left colon: a retrospective study. *Eur J Surg* 1999;165(6) :583-7
44. Davis C, Ilstrup D, Pemberton J. Influence of splectomy on survival rateo of patients with colorectal cancer. *Am J Surg* 1988; 155(1):173-179
45. Pellegrini G. *Cirugía videoscópica*. *Relato Oficial 65º Congreso Argentino de Cirugía* 1994. *Rev Argent Cirug* Número extraordinario:1-66
46. Salomón M, Bugallo F, Patrón Uriburu J, Tyrrel C y cols. *Cirugía colorrectal Laparoscópica*. Estado actual y perspectivas en la Argentina. *Rev Argent Cirug* 2007; 93(1-2):26-32

47. Schwander O, Schiedek T, Killaitis C, Bruch H. A case control study comparing laparoscopic versus open surgery for rectosigmoidal and rectal cancer. *Int J Colon Dis* 1999;14(3):158-63
48. Wu WX, Sun Y, Shen L. Laparoscopic vs conventional open resection of rectal carcinoma; a clinical comparative study. *World J Gastro* 2004;10(8):1167-70
49. Anthuber M, Fuerst A, Elser F, Berger R et al. Outcome of laparoscopic surgery for rectal cancer in 101 patients. *Dis Colon Rectum* 2003;46(8):1047-53
50. Champault G, Cazacu F, Taffinder N. Serious trocar accidents in laparoscopic surgery: a French survey of 103.852 operations. *Surg Laparoscopic Endosc* 1996;6:36
51. Kockerlig F, Schneider C, Reymond M et al. (LCSSG) Laparoscopic Colorectal Surgery Study Group. Early results of a prospective multicenter study on 500 consecutive cases of laparoscopic colorectal surgery. *Surg Endosc* 1998;12:37-41
52. Wesner S, Reissman P, Pfeifer J, Bernstein M, Geron N. Laparoscopic colorectal surgery: analysis of 140 cases. *Surg Endosc* 1996;10:133-6
53. Bouchard A, Martel G, Sabri E, Schlachta C et al. Does experience with laparoscopic colorectal surgery influence intraoperative outcomes? *Surg Endosc* 2008;32:256-11
54. Khuri S, Henderson W, De Palma R, Mosca C et al. Determinants of long-term survival after major surgery and the adverse effect of postoperative complications. *Ann Surg* 2005;242:326-41
55. Rose J, Schneider C, Scheidebach H, Kockerling F et al. Complications in laparoscopic colorectal surgery: results of a multicentre trial. *Tech Coloproctol* 2004;8:503-508
56. Optiz I, Gantert W, Giger U et al. (SALTS) Bleeding remains a major complication during laparoscopic surgery; analysis of the SALTS database. *Arch Surg* 1992;216:703-7
57. Schaafer M, Lauper M, Krahenbuhl L. A Nations experience of bleeding complications during laparoscopy. *Am J Surg* 2000;180:73-77
58. Larach S. Laparoscopic complications in colorectal surgery. *New trends in Coloproctology*. Reis Neto J. Livraria e Editora Revinter Ltda. 2000;(11-5): 505-511.
59. Balzer K, Withe H, Recknagel S et al. Anatomic guideline for the prevention of abdominal wall hematoma induced by trocar placement. *Surg Radiol Anat* 1999. 21:87-89
60. Bouchard A, Martel G, Sabri E, Schlachta C et al. Does experience with laparoscopic colorectal surgery influence intraoperative outcomes? *Surg Endosc* 2008: 34
61. Salomon M, Larach S, Causajh P. Cirugía Colorrectal Laparoscópica. Lara Producciones Editoriales. 2000. BsAs
62. Rotholtz N, Laporte M, Lencinas S, Zanoni G y cols. Complicaciones en cirugía colorrectal Laparoscópica. *Rev Argent Cirug* 2007;93(5-6):222-234
63. Reis Neto J, Reis Junior J. Son más frecuentes y graves las complicaciones de la cirugía Laparoscópica? *Rev Argent Coloproct* 2001;12(2):32-36
64. Amarillo H, Salomón M, Tyrrell C, Bugallo F y cols. Impacto de la conversión en cirugía laparoscópica colorrectal. *Rev Argent Cirug* 2006;91(1-2):7-12
65. Penfield A. Trocar and leadle injury in laparoscopy. Ed Williams and Wilkins and management. *Seminar Surg Oncol* 2000.;18:265-268
66. Roviario G, Varoli L, Saguatti L et al Major vascular injuries in laparoscopic surgery. *Surg Endosc* 2002;16:1192-96
67. Hanney R, Carmalat H, Marret, Tait N. Use of the Hassan can. Baltimore 1997, (236-241) major vascular injury at laparoscopy. *Surg Endosc* 1999;13:(1238-40)
68. Briel J, Plaisier P, Meijer W et al. Is necessary to lift the abdominal wall when preparing a pneumoperitoneum?. A randomized study. *Srg Endosc* 2000;14:862-64
69. Sady S, Sweitzer B. Hematologic issues of preoperative assesment and management. Philadelphia Lipincott Williams y Wilkins 2000;(159-95)
70. Merello Lardies J, Horgan S y cols. Cirugía Laparoscópica de órganos solidos. Relato Oficial 79º Congreso Argentino de Cirugía. 2008. *Rev Argent Cirug*. Número extraordinario. (3-211)
71. Kuminsky R, Boland J, De Luca J. Hand assisted laparoscopic splenectomy. *Surg laparosc Endosc*. 1995,5(6):463-467
72. Wang K, Hu S, Zhan G, Chen B et al. Hand assisted laparoscopic splenectomy for splenomegaly: a coparative study with conventional laparoscopic splenectomy. *Chinn Med (Engl )* Jan 5 2007;120(1):41-45
73. Larach S, Gallagher J. Complications of laparoscopic surgery for rectal cancer: Avoidance and management. *Seminar Surg Oncol* 2000; 18:265-268
74. Torres R, Sofía G, Iribarren C, Fiolo F, Pekolj J. Laparoscopia en las complicaciones postoperatorias. Reunión de Consenso. San Juan Mayo 2004 *Rev Argent Cirug* 2006;90 (3-4):96-101

## 7. COMPLICACIONES OCLUSIVAS

Estas complicaciones podemos considerarlas desde el punto de vista de *íleos funcionales* prolongados o de aparición brusca, con sintomatología sugestiva de pseudo-obstrucción y *oclusiones de causa mecánica*.

### Funcionales

Los funcionales postoperatorios, en general son de corta duración, se resuelven espontáneamente si no están relacionados con una complicación intercurrente como pueden ser: abscesos, colecciones de otra etiología, dehiscencias anastomóticas, peritonitis y evisceraciones.

La pseudo obstrucción aguda o subaguda del colon presenta una distensión que generalmente compromete al segmento derecho y transverso. Este cuadro fue descrito y publicado por primera vez en 1948<sup>1</sup> por William H. Ogilvie. La comunicación se realizó en base al estudio de dos pacientes que presentaron dicha signosintomatología con procesos neoplásicos retroperitoneales.<sup>2</sup> Dunlop y Macfarlane son los primeros en denominar a esta entidad como Síndrome de Ogilvie en 1949.<sup>3</sup>

A pesar de los años transcurridos la etiopatogenia y la fisiopatología aún son controvertidas y probablemente no respondan a una sola causa.

Se puede producir a cualquier edad, pero en la literatura se describe un promedio mayor para las mujeres, dada su relación con los procedimientos gineco-obstétricos.<sup>4,5,6</sup> Una gran diversidad de patologías quirúrgicas y clínicas se relacionan con el mismo. En el primer grupo junto a las cesáreas encontramos las fracturas de cadera y los procedimientos urológicos mayoritariamente. Como causas clínicas las más frecuentes son, la sepsis, enfermedades cardíacas y respiratorias junto al uso de drogas como la clorpromazina y fenotiazinas, la liberación de prostaglandinas favorecería la dilatación por su acción relajante sobre el músculo liso.

En nuestro medio numerosos autores se ocuparon de este tema en sus publicaciones.<sup>7 8 9 10 11 12 13 14 15 16</sup>

Se produce una disminución en la motilidad del colon como consecuencia de alteraciones provocadas en su inervación.<sup>17</sup> El parasimpático, a través del tracto gastrointestinal, llega hasta el ángulo esplénico del colon por vía del nervio vago y topográficamente desde ahí por los nervios originados en las raíces S2-S3-S4. Es probable que la interrupción de la vía sacra por patología retroperitoneal o pelviana cause la disminución de la actividad motora y del tono muscular del parasimpático, por lo tanto se provocaría una actividad motora incoordinada. El desbalance provocado facilitaría que el estímulo simpático inhibitorio sea el causante de la obstrucción funcional por atonía y dilatación colónica.<sup>17 18</sup>

En nuestro medio Pastore evaluó el Síndrome de Pseudo obstrucción intestinal crónica idiopática del

adulto, con algunas características similares al anterior, originado por una propulsión gastrointestinal inefectiva que produce un cuadro de difícil diagnóstico diferencial con una verdadera oclusión mecánica.<sup>19 20</sup> El mismo es el resultado de una alteración del músculo liso o del sistema nervioso intrínseco o extrínseco que puede involucrar desde el esófago al colon.<sup>21 22</sup>

Dadas las variantes clínicas, diagnósticas y terapéuticas no será desarrollado por escapar a las propuestas de este capítulo.

### Cuadro Clínico

La similitud con la obstrucción mecánica del colon hace que la metodología de estudio no se diferencie con la utilizada para los pacientes ocluidos.

El signo clínico mas notable es la distensión masiva abdominal que se acompaña con dolor en el 30-40% de los casos<sup>18</sup>, aunque en general no presentan signos de irritación peritoneal. La aparición de fiebre con dolor y defensa debe hacer sospechar en la complicación isquémica o perforativa. Las náuseas y los vómitos pueden estar presentes en el 20% aproximado de los pacientes.

Los análisis de laboratorio son inespecíficos, pero útiles para determinar el estado del medio interno, función hepática y renal. Todo enmarcado en el contexto de un postoperatorio reciente de una cirugía abdominal o extraabdominal (cesárea, cirugía pelviana o traumatológica) o en un paciente anciano con mal estado general.

### Estudios complementarios

La radiología simple de abdomen evidencia la dilatación colónica, generalmente ciego, ascendente y transverso sin edema parietal. El sector izquierdo puede no estar involucrado, pero frecuentemente se pueden observar asas delgadas dilatadas.<sup>17 18</sup> Esta condición puede estar dada por la atonía causada por el proceso comprometiéndolo al ciego o en pacientes añosos en los cuales la válvula ileocecal es incontinente aunque no tenga patología que la comprometa.

Considerar el diámetro cecal radiológico es de vital importancia en la evolución de estos pacientes dado que esto condiciona la terapéutica a realizar. Las imágenes deben obtenerse cada 12-24 hs. El aumento del diámetro cecal por encima de los 10-12 cm. marca la inminente perforación. (Fig.1)

La radiología contrastada del colon, actualmente poco utilizada para el diagnóstico de los cuadros obstructivos, puede ser realizada cuidadosamente con contraste hidrosoluble de alta osmolaridad y a baja presión con control radioscópico. Esta característica del contraste diluye en parte el contenido intestinal lo que facilitaría su progresión. Permite objetivar la progresión de la sustancia en el intestino dilatado no hallando patología obstructiva en estos casos.

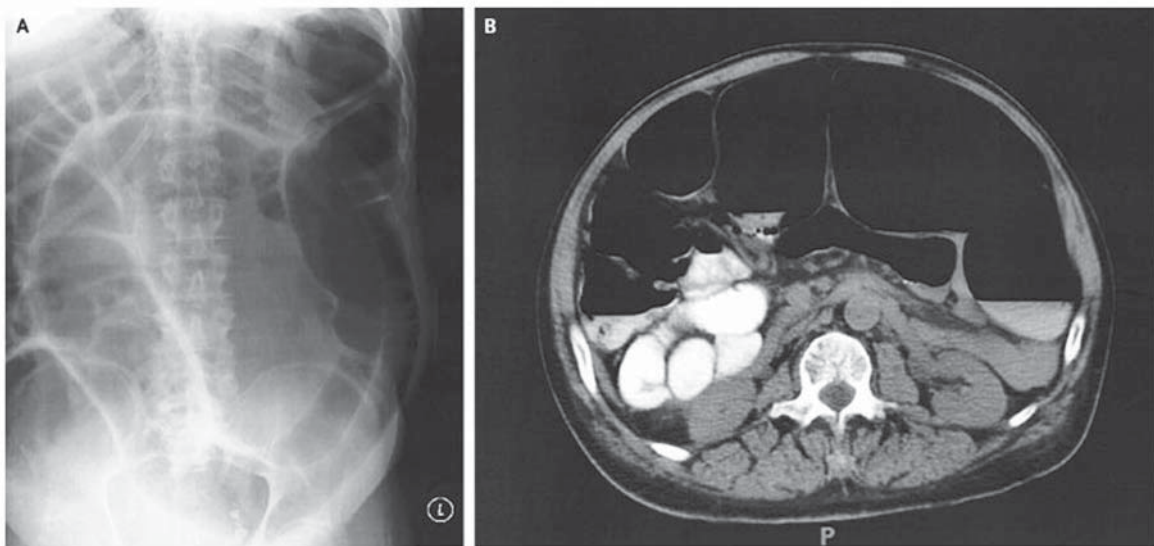


Figura 7.1.

La Ecografía y la TAC no son de utilidad, pero pueden descartar otras patologías abdominales.

La colonoscopia con poca insuflación es un método útil para el diagnóstico dado que permite descartar lesiones orgánicas intraluminales, con la colocación eventual de una sonda para descompresión.<sup>22</sup>

#### Tratamiento

En la actualidad podemos citar tres tipos de tratamiento en este síndrome: el médico, colonoscópico y quirúrgico miniinvasivo o abierto.

Con el **tratamiento médico** debemos obtener el reposo digestivo, hidratación y reposición hidroelectrolítica para corregir el medio interno y control de enfermedades asociadas.

Los fármacos utilizados son con acción proquinética. El Mosapride y el Cinitapride reemplazan en la actualidad al Cisapride, retirado por la FDA por sus efectos adversos en las arritmias, pero se carecen de estudios que avalen su utilidad<sup>10</sup>, la Neostigmina como inhibidora de la colinesterasa es citada hasta con un 75% de efectividad<sup>23</sup>, en nuestro país Dezano y cols describieron un esquema con la asociación de Pentolamina y Neostigmina<sup>4</sup>, la Eritromicina actúa con efecto secundario acelerando el tránsito intestinal por su acción agonista de la motilina<sup>24</sup>.

**La colonoscopia** con descompresión fue descrita por primera vez por Kukora y Dent en 1977<sup>25</sup>. **Es el método de elección a seguir cuando falla el tratamiento médico.** La literatura internacional muestra resultados favorables hasta en un 90% de los casos<sup>8 26</sup> con un índice de recidiva del 3 y el 30% según distintos autores<sup>2 17 26</sup>. La colocación de una sonda multifenestrada, de ser posible en el ciego o ángulo esplénico, es de indicación rutinaria.

El obstáculo que presenta la realización de este procedimiento es la presencia de materia fecal que

dificulta la visión; si al progresar se observan signos isquémicos en la pared colónica se debe abandonar y proseguir con el método quirúrgico.

La **indicación quirúrgica** esta dada por el fracaso del tratamiento médico y endoscópico, o la aparición de signos peritoneales.

Los procedimientos para lograr la descompresión por cirugía mínimamente invasiva son el drenaje por cecostomía percutánea, laparoscópico o combinados. Este último sería de preferencia por el control que se obtiene bajo visión de la colocación del catéter en el ciego y su posterior fijación.<sup>27 28</sup>

Si estos métodos fracasan es necesario intervenir por vía abierta. La técnica a utilizar está en relación directa con las condiciones locales y generales del paciente. Una distensión cecal sin signos de isquemia o con perforación reciente y única es pasible de una cecostomía para la mayoría de los autores. Cuando la lesión es isquémica mas extendida o una perforación con peritonitis es necesario efectuar una colectomía. La exteriorización de los cabos o la anastomosis primaria están condicionadas por el estado del paciente, el tiempo de evolución y la experiencia del equipo actuante. Estos procedimientos pueden ser realizados en la actualidad por grupos entrenados en cirugía Laparoscópica de avanzada.<sup>29</sup>

La mortalidad oscila en las distintas series de 0 a 50% y está relacionada directamente con el tiempo de evolución, las comorbilidades del paciente, la aparición de isquemia o perforación y la necesidad de tratamiento quirúrgico.<sup>22</sup>

#### Mecánicas

La oclusión mecánica intestinal es muy frecuente en el postoperatorio y está gravada con una elevada morbilidad y mortalidad que oscila entre el 2 y 5%. Las adherencias o bridas son las causas más comunes

que generan este cuadro, es una reacción de la cavidad peritoneal a la injuria con una respuesta inflamatoria para reparar la superficie. De acuerdo a su aparición las podemos considerar como precoces (dentro de los primeros 30 días) y tardías (posteriores al mismo período).

Después de una cirugía abdominal entre el 60 y el 95% de los pacientes desarrollan adherencias pero solamente el 3% presenta complicaciones obstructivas tardías.<sup>30</sup> Algunas series muestran que casi el 20% de la patología abdominal de urgencia tiene este origen.<sup>31</sup> Las cirugías realizadas con peritonitis, en trauma o pelvianas bajas y ultrabajas presentan una mayor formación de adherencias por el despulimiento provocado en las amplias resecciones, con reacción a la inflamación y la isquemia.

La proliferación de fibroblastos y capilares favorecen la formación de adherencias sólidas.<sup>32</sup>

### **Cuadro clínico**

Está dominado por la distensión, vómitos y dolor. Síntomas estos comunes a toda obstrucción. El deterioro progresivo del paciente suele acompañar el cuadro.

### **Estudios complementarios**

El principal método diagnóstico lo sigue constituyendo el par radiológico de abdomen en bipedestación y en decúbito dorsal. La TAC puede servir para realizar diagnósticos diferenciales. La RNM aún no tiene una probada eficacia en estas complicaciones.<sup>30 32</sup>

Chen y cols. proponen en su comunicación la realización del tránsito intestinal con utilización de contraste hidrosoluble de elevada osmolaridad para diferenciar una obstrucción parcial de una total, para favorecer las decisiones terapéuticas. En la serie prospectiva analizada por estos autores sobre 161 pacientes con cuadros oclusivos tardíos, se observó que la totalidad de los pacientes en los cuales la sustancia progresó hasta el colon no requirieron cirugía. Por el contrario en los que esto no sucedió (96%) fueron tratados quirúrgicamente.<sup>30 33 34</sup>

### **Tratamiento**

La evaluación del paciente debe ser permanente y con radiología correlativa. El laboratorio y las imágenes no permiten obtener signos de estrangulación o isquemia. La mortalidad cuando existió necrosis intestinal se elevó del 5 al 16%.<sup>30</sup> Cuando la resolución clínica fracasa y el deterioro del paciente aumenta, el tratamiento quirúrgico debe realizarse.

El abordaje puede ser por vía abierta o laparoscópica. En la primera las recurrencias de bridas se informan entre un 15 y 20%, factor este condicionante para que se intente la operación por métodos miniinvasivos, dado que estos provocan menor cantidad de adherencias postoperatorias.

El tratamiento por vía laparoscópica de la obstrucción intestinal se contraindicaba por potenciales dificultades técnicas. El avance tecnológico y el entrenamiento progresivo de los cirujanos lograron que hoy el método sea considerado para esta patología. La mayoría de los autores concuerdan que la factibilidad en su realización es mayor al 50%.<sup>29 35 36</sup> Se puede intentar el abordaje laparoscópico en la complicación aunque la cirugía previa se realizó por vía abierta.<sup>29</sup> En muchos casos la resolución puede ser completada por una minilaparotomía con cirugía mano asistida.

El índice de conversiones aún hoy sigue siendo elevado debido a la cantidad de adherencias, la gran dilatación intestinal y lesiones provocadas durante la intervención. Para Torres y cols el método laparoscópico evitó el 74% de laparotomías tradicionales en los casos seleccionados de obstrucción intestinal.<sup>35</sup>

A pesar de estos beneficios se debe tener presente siempre la posibilidad de una conversión de la cirugía. Esto es un cambio en la modalidad terapéutica y no un fracaso.

Las contraindicaciones absolutas para la utilización de la técnica laparoscópica son las mismas de la cirugía general y la existencia de inestabilidad hemodinámica. Las relativas comprenden: la excesiva distensión, probabilidad de múltiples adherencias, carcinomatosis y plastrones inflamatorios.<sup>37</sup>

### **Prevención de la oclusión postoperatoria**

Para el caso de los ileos funcionales no es aconsejable el uso de analgésicos opioideos. La utilización de proquinéticos, como el Cinitapride y eventualmente la Eritromicina, como en el tratamiento del Síndrome de Ogilvie, pueden favorecer la aparición precoz del peristaltismo. No se ha demostrado que la deambulación temprana sea un factor preventivo.<sup>30</sup> El bloqueo peridural, a nivel torácico, con anestésicos locales como la bupivacaina, demostró obtener mejor analgesia y recuperación del tránsito intestinal con respecto a la utilización de opioides por vía parenteral.

Para la prevención de oclusiones mecánicas la técnica quirúrgica depurada y la peritonización de los lechos cruentos tienden a disminuir el proceso adherencial. La utilización de corticoides, Dextrán 70 y heparina no han sido eficaces ni tienen una demostración que los avale.

Con respecto a la utilización de membranas biodegradables de hialuronato-carboximetilcelulosa varios autores se ocuparon de su evaluación. Fazio y cols presentan uno de los estudios más importantes randomizados, multicéntricos y multinacionales con Seprafilm<sup>R</sup>.

Se evaluaron 1701 pacientes sometidos a cirugía intestinal a los cuales se les colocó esta malla antes de proceder al cierre del abdomen vs. un grupo control que no recibió este tratamiento. La incidencia y tipo de obstrucción fue comparada entre estos dos grupos durante

3,5 años. A los pacientes con ileostomía temporaria durante la intervención para su cierre se les colocó otra malla en ese sitio. La observación realizada mediante laparoscopia permitió comprobar la disminución de procesos adherenciales en los que se utilizó la malla con respecto al grupo control (1,8 vs. 3,4%). En otras relaparotomías se observó que las adherencias, cuando estaban eran más laxas.

Altuntas y cols realizaron un estudio experimental en ratas con el mismo tipo de malla de hialuronato. Fueron estudiados 110 animales a los cuales se les realizó procedimientos abrasivos intestinales con colocación de Seprafilm<sup>R</sup>. Se evaluaron la aparición de adherencias "laxas" y "firmes", con un grupo control en el cual no se utilizó malla. En la reexploración quirúrgica a los 14 días se comprobó que la efectividad de la malla fue buena en cuanto a la formación de adherencias firmes con respecto al grupo control, 1,7 vs. 2,7% (Grupo Sepra dense vs. Control dense).

Avital y cols presentan otro estudio en ratas con la utilización de una membrana reabsorbible de Polylactic acid film (SurgiWrap<sup>TM</sup>) concluyendo que se reduce significativamente la formación de adherencias con respecto al grupo control. De las tratadas con dicha malla, el 42,1% no presentaron lesiones.

Si bien los resultados aún son promisorios y falta mayor evaluación, esta línea de trabajo en la actualidad podría arribar a conclusiones favorables con respecto a la utilización de las mallas biodegradables.

## COMENTARIO: DRA. RITA PASTORE

**Íleo postoperatorio temprano:** la obstrucción intestinal postoperatoria temprana es infrecuente, ocurre aproximadamente en el 1% de los pacientes operados por patología intestinal. La mayoría de las obstrucciones del intestino delgado se deben a adherencias que se forman dentro de las 72 hs. de la cirugía y se transforman en muy densas y vascularizadas luego de 2 semanas.

El diagnóstico diferencial entre la obstrucción del intestino delgado y el mucho más frecuente íleo paralítico postoperatorio puede ser difícil, dado que los síntomas y signos (nauseas y vómitos, intolerancia al pinzamiento de la sonda nasogástrica, distensión abdominal) son similares, especialmente durante la primera semana del postoperatorio. El dolor de tipo peritonítico, la fiebre y la defensa abdominal obligan a descartar un compromiso visceral isquémico o una dehiscencia anastomótica, como posibles causas del íleo postoperatorio. Por otra parte, una diferencia a favor del diagnóstico de oclusión mecánica es la presencia de ruidos hidroaéreos aumentados y dolor abdominal de tipo cólico.

La mayoría de las obstrucciones del intestino delgado se diagnostican con radiografías simples del abdomen. Ante la duda de si se trata de un íleo funcional o una obstrucción mecánica, es útil la administración de

contraste hidrosoluble oral seguido de una radiografía simple del abdomen o una tomografía computarizada (TC). En general, la presencia del contraste en el colon a las 4 h. hace probable la resolución no operatoria del cuadro, mientras que se ha demostrado que suele requerirse cirugía cuando el contraste no ha llegado al colon luego de 8 h. Las ventajas de la TC incluyen la identificación de signos de isquemia o de patologías abdominales asociadas y la localización de la obstrucción para ayudar a un mejor plan operatorio.

Hay un delicado equilibrio entre esperar la resolución con medidas conservadoras y decidir una reoperación. Si el paciente está estable, las medidas conservadoras comprenden la reposición hidroelectrolítica, el reposo oral y la descompresión con sonda nasogástrica. La nutrición parenteral total debería iniciarse luego de 7 días. Con estas medidas se resuelve el cuadro en la mayoría de los pacientes. La operación se aconseja cuando la obstrucción es mecánica y completa o casi completa, cuando se sospecha estrangulación intestinal, o cuando no se resuelve a pesar de la descompresión prologada con sonda nasogástrica.

Si la cirugía es necesaria, debería decidirse antes de las 2 semanas, entre los 7-14 días, después de los cuales las adherencias se hacen firmes, vascularizadas y obliteran los planos naturales, haciendo la reoperación mucho más difícil y propensa a complicaciones.

La cirugía implica una cuidadosa re-exploración y lisis de las adherencias, que suelen ser únicas o múltiples con similar frecuencia. El abordaje puede ser abierto o laparoscópico, este último aún cuando la cirugía primaria haya sido por laparotomía convencional. La vía laparoscópica puede aplicarse cuando el cirujano tiene experiencia avanzada con esta técnica, aunque está contraindicada en los pacientes con signos de peritonitis, múltiples reoperaciones previas por obstrucciones del intestino delgado, o intestino delgado con un diámetro >4 cm. El neumoperitoneo debe hacerse con técnica abierta y en una zona alejada de la incisión previa. La exploración debe realizarse con pinzas atraumáticas, sin presión intestinal sino del mesenterio adyacente y comenzando desde el intestino no distendido, próximo a la válvula ileocecal. El índice de conversión es del 7-43%.

### ***Prevención del íleo postoperatorio temprano y las adherencias postoperatorias***

Aunque la mayoría de los pacientes recuperan el tránsito intestinal en 3-5 días, hasta el 25% presentan un íleo prolongado, con la consecuente prolongación de la internación y el incremento en la morbilidad, de allí la importancia de aplicar diversas medidas terapéuticas tendientes a disminuir su ocurrencia y duración.

Durante el periodo de stress quirúrgico hay un incremento del tono simpático que resulta en la inhibición de la motilidad intestinal. Estos reflejos simpáticos inhibitorios pueden bloquearse con anestesia/analgesia

epidural realizada a nivel torácico y reducir de esta manera la duración del íleo postoperatorio.

El trauma quirúrgico también induce respuestas inflamatorias intestinales locales (con liberación de mediadores de la inflamación: interleukina 6, factor de necrosis tumoral, sintetasa del óxido nítrico y ciclooxigenasa-2) que contribuyen al desarrollo del íleo postoperatorio. La cirugía laparoscópica reduce las respuestas inflamatorias locales y sistémicas, con lo que disminuye el íleo postoperatorio.

Los analgésicos opiodes, al disminuir la motilidad gastrointestinal, también contribuyen significativamente a la duración del íleo postoperatorio, al igual que los opiodes endógenos inducidos como respuesta al stress quirúrgico. Hay tres tipos principales de receptores opiodes: kappa (k), delta (d) y mu (m). Los receptores opiodes m centrales son responsables del efecto analgésico, pero también de diversos efectos colaterales incluyendo sedación, depresión respiratoria y adicción. Los receptores opiodes m periféricos son los responsables de los efectos colaterales gastrointestinales. En los últimos años se ha introducido un antagonista del receptor opiode m periférico, el alvimopan, que no atraviesa fácilmente la barrera hematoencefálica, por lo que es efectivo para bloquear los efectos gastrointestinales sin revertir la analgesia. En pacientes randomizados para recibir placebo o 6 mg de alvimopan 2 h antes de la cirugía y luego dos veces por día hasta la primera deposición o el alta, se ha comunicado un retorno significativamente más temprano de la función intestinal (tiempo hasta la eliminación de gases y primera deposición) y del tiempo del alta (91 vs. 68 h).

En los últimos años, mimetizando las prácticas postoperatorias empleadas en la cirugía colónica laparoscópica, los cirujanos han sido más agresivos al aplicar planes de recuperación acelerada también a los casos de cirugía abierta, incluyendo la movilización precoz, la alimentación temprana (antes del retorno del tránsito intestinal), el retiro pronto de la sonda vesical, asociados a la no utilización de sonda nasogástrica y drenajes, etc., con buena tolerancia del paciente, más rápida resolución del íleo postoperatorio y disminución de la estadía hospitalaria, sin un aumento de las complicaciones postoperatorias o las readmisiones.

Para la prevención de las adherencias postoperatorias, de estar disponible se puede considerar el uso de la membrana biodegradable de hialuronato-carboximetilcelulosa (Septrafilm®), con la que se ha demostrado una significativa reducción de las mismas. Esta consideración debería ser más fuerte en los casos que han tenido necesidad de reoperación por bridas

## REFERENCIAS BIBLIOGRÁFICAS

1. Dorudi S, Berry A, Kettlewell M. A. Acute colonic pseudo-obstruction. *Br J Surg* 1992;79:99-103
2. Ojea Quintana G. Seudo-obstrucción aguda del colon. *VIII Curso Internacional de Cirugía Colorrectal. Hosp. Italiano de Bs.As. Argentina.* 2000
3. Dunlop L: Ogilvie Síndrome of false colonic obstruction. *Br Med J* 1949;1: 890-891
4. Dezano V, Martinez R, Barbalece G y cols. Síndrome de pseudoobstrucción colónica ( Síndrome de Ogilvie) *Rev Argent Coloproct* 1988;2:205-212
5. Vanek V, L Salti M. Acute pseudo-obstruction of the colon (Ogilvie's syndrome): an analysis of 400 cases. *Dis Colon Rectum* 1986;29:204-21
6. Zucollo S, Almanza J, Rosetti I. Ileo funcional postcesárea. *Pren Med Argent* 1984;71:634-636
7. Astiz J, Morbidelli P, De Marco R. Pseudoobstrucción aguda de colon. *Pren Med Argent* 1981;68:389
8. Avila R. Pseudoobstrucción aguda de colon (Síndrome de Ogilvie). *Rev Argent Resid Cirug.* 1997;2:7-10
9. Barredo C, Leiro F, Gomez F y cols. Síndrome de Ogilvie. *Pren Med Argent* 2001;88:552-556
10. Gil O, Gonzales C, Valenzuela C y cols. oclusión funcional del colon (Síndrome de Ogilvie). *Rev Argent Coloproct* 1990;3 :200-203
11. Lada E, Cornet M, Nicolini F y cols. Síndrome de Ogilvie. *Pren Med Argent* 1999;86:39-43
12. Russo A, Rijana R, Stern A. Seudooclusión intestinal. *Pren Med Argent* 1976; 63:99-101
13. Weissman H, Olszak J y cols. Pseudoobstrucción aguda de colon. *Rev Argent Cirug* 1987;52:263-273
14. Leiro F. Síndrome de Ogilvie. *Rev Argent Coloproct*;1999;10:60-62
15. Heidenreich A, Rubio A. Síndrome de Ogilvie, tratamiento descompresivo. *Pren Med Argent*; 1978
16. Serra F y cols. Síndrome de Ogilvie. Congreso Latinoamericano de Residentes de Cirugía. 1987
17. Latif J, Leiro F, Brizuela G, Lorenzo M, Ganduglia J y cols. Síndrome de Ogilvie. Aspectos diagnósticos y terapéuticos en controversia. *Rev Argent Coloproct* 2005;16(1):17-31
18. Ojea Quintana G. VIII Curso internacional de Cirugía Colorrectal. Hosp. Italiano de Bs. As. Argentina 2000
19. Pastore R, Pinchuk L, Risoli E, Iantorno G y cols. Pseudo-obstrucción intestinal crónica idiopática: presentación de dos casos. *Rev Argent Coloproct* 1999;10:113-122
20. Pastore R, Svidler Lopez L, Carrillat J, Massone C y cols. Pseudo-obstrucción intestinal crónica idiopática del adulto. *Rev Argent Cirug* 2004;86(3-4):151-163
21. Iribarren C, Mackenzie D, Nelly R García M. Pseudo-obstrucción crónica de intestino delgado. *Arch En Ap Dig* 1991;5:129-132
22. Latif J. Seudoobstrucción colónica aguda. (Síndrome de Ogilvie). En *Abdomen agudo de origen colónico*. Hequera J, Latif J. Ed Akadia Bs. As. Argentina. 2005; 14: 167-176
23. Turegano F, Muñoz F, Del Valle E et al. Early resolution of Ogilvie's syndrome with intravenous neostigmine: a simple, effective treatment. *Dis Colon Rectum.* 1997; 40:1353-1357
24. Cappell M. Colonic toxicity of administered drugs and chemicals. *Am J Gastroenterol* 2004;99:1175-1190
25. Kukora J, Dent T. Colonoscopic decompression of massive nonobstructive cecal dilatation. *Arch Surg* 1977;112:512-7
26. Vanek V, Al-Salti M. Acute pseudoobstruction of the colon

- (Ogilvie's syndrome): an analysis of 400 cases. *Dis Colon Rectum* 1986; 29:203-210
27. Brown S, Holloway B, Hoise K. Percutaneous endoscopic colostomy, an alternative treatment of colonic pseudoobstruction. *Colorectal Dis.* 2000;2:376-368
  28. Gimenez M, Ariza M y cols. Cirugía invasiva mínima en la patología colorrectal de urgencia. En *Abdomen agudo de origen colónico*. Hequera J, Latif J. Ed Akadia Bs. As. 2005;25:303-307
  29. Salomón M, Minetti A. Laparoscopia en el abdomen agudo de origen colónico. En *Abdomen agudo de origen colónico*. Hequera J, Latif J. Ed Akadia Bs. As Argentina 2005; 26:310-313
  30. Pekoj J. Manejo de las complicaciones más frecuentes en la cirugía abdominal. Relato Oficial 74º Congreso Argentino de Cirugía. *Rev Argent Cirug.* Número extraordinario. Bs. As. Argentina 2003; 6: 88-99
  31. Jackson E. Intraperitoneal administration of Adenosine inhibits formation of abdominal adhesions. *Dis Colon Rectum* 2004;47:1390-1396
  32. Stamos M, Theuer C, Headrik C. Complicaciones postoperatorias generales. En *Complicaciones de la cirugía Colorrectal*. Hicks T, Beck D, Opelka F, Timmke A. Masson -Williams y Wilkins .España. 1998;8:121-144
  33. Chen S, Chang K, Lee P et al. Oral Urografin in postoperative small bowel obstruction. *World J Surg* 1999;23:1051-1054
  34. Chen S, Lin Y, Lee H et al. Water soluble contrast study predicts the need for early surgery in adhesive small bowel obstruction. *Br J Surg* 1998; 85:1692-1694
  35. Torres R, Orban R, Marecos C, Serra E. Laparoscopia en la obstrucción intestinal. *Rev Argent Cirug* 2002; 83(1-2): 22-25
  36. Rotholtz N, Laporte M, Lencinas S, Bun M, Aued L, Mezzadri M. Is a laparoscopic approach useful for treating complications after primary laparoscopic surgery? *Dis Colon Rectum* 2009;52:275-279
  37. Torres R, Sofia G, Iribarren C, Fiolo F, Pekolj J. Laparoscopia en las complicaciones post operatorias. Reunión de consenso. San Juan 23-24 Mayo 2004. *Rev Argent Cirug* 2006;90 (3-4).96-101
  38. Vrijland W, Tseng L et al. Fewer intraperitoneal adhesions with use of hyaluronic acid-carboxymethylcellulose membrane. A randomized Clinical trial. *Ann Surg* 2002; 235(2):193-199
  39. Fazio V, Cohen Z, Fleshman J, van Goor H et al. Reduction in adhesive small-bowel obstruction by Seprafilm® adhesion barrier after intestinal resection. *Dis Colon Rectum* 2005;49:1-11
  40. Salun M, Lam D, Wexner S et Al. Does Limited Placement of bioresorbable Membrane of modified sodium hyaluronate and carboxymethylcellulose (seprafilm) have possible short-term beneficial impact? *Dis colon Rectum* 2001; 44: 706-12.
  41. Avital S, Bollinger T et al. Preventing intraabdominal adhesions an animal study. *Dis Colon Rectum.* 2005; 48: 153-157.

## 8. COMPLICACIONES DE LA CIRUGÍA DEL POUCH ILEAL

### INTRODUCCIÓN

#### HISTORIA

La coloproctomía seguida por una reconstrucción intestinal con pouch ileal y anastomosis ileoanal (IPAA) se ha convertido en el tratamiento standard para aquellos pacientes portadores de colitis ulcerosa (CU) o poliposis adenomatosa familiar (PAF) que requieren tratamiento quirúrgico. Esta cumple con dos premisas fundamentales en el tratamiento de estos pacientes: erradica la enfermedad evitando el riesgo de neoplasias y preserva la evacuación por vías naturales. Sin embargo, pese a llevar más de 30 años desde su descripción, todavía el procedimiento genera un importante número de complicaciones postoperatorias.<sup>1</sup>

Los primeros intentos por conservar el esfínter anal y mantener la continuidad intestinal después de la resección del colon y el recto, datan de 1888 cuando Von Hochenegg realiza un telescopaje coloanal, Vignolo en 1910, interpone un segmento aislado de íleon para cerrar la brecha entre el colon sigmoides y el ano, después de una resección abdominosacra por enfermedad maligna rectal.

La primera anastomosis ileoanal se le atribuye a Rudolph Nissen de Berlín en 1933, quien llevó a cabo una proctocolectomía total con una anastomosis ileoanal en un niño con poliposis, con resultados satisfactorios.<sup>2</sup> Ravitch y Sabinston en 1947 logran buenos resultados con una cirugía similar en dos pacientes con colitis ulcerosa de larga data.<sup>3,4,5</sup>

Goligher en 1951, luego de realizar dos cirugías de este tipo, constató resultados funcionales no alentadores y abandona este tipo de anastomosis. La revisión de la literatura realizada por Best en 1952 reveló resultados globales satisfactorios en aproximadamente el 50% de los casos, con un importante número de complicaciones, lo que motivó su pesimismo con el desarrollo de esta operación.<sup>6,7</sup> En 1955, Valiente y Bacon realizan un reservorio similar al Pouch en S de la actualidad denominándolo reservorio en pantalón y lo prueban en animales con buenos resultados cambiando las expectativas sobre el procedimiento.<sup>8</sup>

Ayllett con 300 casos publicados en 1966 continúa promulgando la ileorectoanastomosis como elección táctica. Esto fue criticado por Prise, Bell y Lewis, quienes describen un gran número de complicaciones, dado que la unión se realizaba sobre un intestino habitualmente muy afectado por el proceso inflamatorio y presentaba un riesgo de aparición de cáncer en el recto remanente del 6%.<sup>9</sup>

Las bolsas ileales se remontan a 1967 con los trabajos de Kock, quien realiza las primeras abocándolas a la pared abdominal.<sup>10</sup> En 1978 Parks cols. inician las

anastomosis del pouch en S con el ano.<sup>11</sup> Luego la técnica se simplifica al cambiar por una bolsa en J diseñada por Utsunomiya, que continúa usándose actualmente.

En nuestro país Graziano y cols. en 1988 publican los primeros 15 casos, realizados en el hospital Dr Bonorino Udaondo, con buenos resultados con el pouch en J.<sup>12</sup>

Existen distintos diseños de reservorios. Pouch en S de Parks al que podríamos denominar original<sup>11,13,14</sup>, que utiliza tres segmentos de íleon en la confección, el reservorio en J, técnicamente más simple, con sólo dos segmentos de íleon suturados, éste es el más frecuentemente usado y tiene los mejores resultados postoperatorios.<sup>15</sup> Se conocen otros formatos más complejos: en H de Fonkalsrud<sup>13</sup> y en W descrito por Nicholls y cols. con cuatro segmentos ileales y que presentarían un menor número de evacuaciones diarias aunque, con un incremento en el riesgo de estenosis.<sup>16,18,19</sup>

Todas estas técnicas pueden realizarse con suturas manuales o mecánicas. Estas últimas dejan 1 ó 2 cm de recto residual (cuff) in situ, el cual puede generar síntomas por inflamación (cuffitis) o sufrir displasia aunque lleva a mejorar la funcionalidad por conservar esta zona denominada Zona Transicional Anal (ATZ) de importancia en la discriminación entre sólidos y líquidos del recto por su amplia inervación, en cambio, la sutura manual remueve toda la mucosa rectal y realiza la unión en la línea dentada evitando el remanente rectal, pero generando una mayor incidencia de pequeñas filtraciones y un riesgo de incontinencia aumentado por la prolongada dilatación esfinteriana intraoperatoria.<sup>20,21,22</sup>

Durante la última década, el abordaje videolaparoscópico en la colectomía total demostró beneficios para los pacientes, incluyendo menor dolor postoperatorio, reducción del uso de narcóticos analgésicos y una estadía hospitalaria menor.<sup>23,24</sup> Publicaciones internacionales y en nuestro país, Rotholz y cols. y Rossi y cols. comprueban estos beneficios en enfermos resecaos por el mismo método realizando anastomosis pouch-anal confirmando la factibilidad de su realización y seguridad.<sup>25,26,25,26,27,28,29</sup> Cuando se analizan las complicaciones postoperatorias, mortalidad y morbilidad no arrojaron diferencias estadísticamente significativas: sólo se encuentran modificaciones en los resultados estéticos. Las evaluaciones de calidad de vida y funcionalidad del pouch reportan hasta el momento los mismos resultados alejados que la vía abierta.<sup>28,29,30</sup>

Otras indicaciones para la proctocolectomía y pouch se realizan, a su vez, en otras patologías como la inercia colónica, constipación crónica y cáncer colorrectal. La enfermedad de Crohn, contraindica esta cirugía de forma absoluta. Solo puede haber un rol para la cirugía del Pouch en aquellos pacientes seleccionados que no poseen afección de intestino delgado ni perianal y que acepten los riesgos aumentados de falla y reoperaciones

22 31 32 33

En la actualidad existen muchos grupos en el mundo que realizan este tipo de reconstrucción, sin embargo, se trata de una operación compleja que se practica en pacientes que reciben tratamientos médicos agresivos, lo que conlleva una proporción de complicaciones calculada en más del 30%.<sup>34</sup> Estas complicaciones pueden conducir a la falla del reservorio o a su exclusión definitiva del circuito digestivo en el 5-15% de los pacientes.<sup>35 36</sup>

Las complicaciones del reservorio ileal pueden clasificarse en:

- Sépticas (fístulas, colecciones supuraciones, pélvicas o cutáneas y peritonitis)
- Vasculares (isquemia o necrosis del reservorio),
- Mecánicas (obstrucción intestinal, estenosis, prolapso ileal e incontinencia)
- Médicas (inflamación del reservorio pouchitis, inflamación de la mucosa rectal residual (cuffitis) y alteraciones funcionales severas).

A su vez podemos dividir las en tempranas (hasta los 30 días de postoperatorio) y tardías las que se producen más allá de un mes de realizada la cirugía.

En nuestro país se refiere una incidencia general de complicaciones del 46 %, siendo el 23,28% de ellas tempranas y los 36,60% tardías y el 40,41% de ambos tipos.<sup>35 36</sup> La aparición de una de estas intercorrelaciones se relaciona en forma directa con el tipo de paciente elegido, las características de la enfermedad tratada, el momento en que se aborda, la técnica adoptada, de la medicación recibida y del entrenamiento del equipo quirúrgico.<sup>37 38</sup> La mortalidad global de la cirugía es realmente baja ya que no supera el 1% en la mayoría de los trabajos.<sup>12 13 35 38</sup>

La calidad de vida lograda por los pacientes es muy satisfactoria en seguimientos que superan los 10 años, obteniéndose un mejor confort en actividades deportivas, sexual y en su capacidad para viajar en comparación con aquellos a los cuales se les realizó una ileostomía terminal.<sup>39 40</sup>

Conor evaluó prospectivamente la funcionalidad del pouch y satisfacción de los pacientes a largo plazo en series importantes, encontrando una mejor función en aquellos pacientes menores de 45 años. Concluyendo que el 95% encuentra confortable su estado actual y recomiendan la cirugía a otros portadores de patologías similares, siendo estos valores estadísticamente significativos.<sup>41</sup>

### **Fracaso del reservorio**

Decimos que existe fracaso o falla del pouch cuando aparecen complicaciones que obligan a la resección del mismo o a efectuar derivaciones fecales en forma definitiva. Si bien la mayoría de los pacientes operados hoy en día tienen buen funcionamiento, los índices de fracaso van de 3,5 hasta 17%, siendo fundamental la experiencia del equipo actuante y el tiempo de seguimiento evaluado.<sup>42</sup> Entre las causas de fracasos encontramos:

- 1) Sepsis aguda y crónica
- 2) Alteraciones funcionales
- 3) Inflamación de la mucosa (Pouchitis)
- 4) Transformación neoplásica

Los cuadros de sepsis son la principal causa de fallo, afectando al 50% de los pacientes que terminan con remoción del reservorio, las alteraciones funcionales a un 35% y la pouchitis a un 10%. El restante 5% es ocupado por todas las demás complicaciones que llevan a la resección del pouch.<sup>19 42 43 44</sup>

Existen factores predictivos de fracaso como las patologías anales previas, manometría alterada, fistulas, estenosis o dehiscencias tempranas.<sup>45</sup>

Se debe considerar una cirugía de revisión del pouch en todos aquellos pacientes con complicación en los que no se encuentre patología neoplásica. En estos últimos indefectiblemente se indicará la resección e ileostomía. Cuando consideremos reoperar un paciente por falla, debemos evaluar los riesgos de esta nueva cirugía, poner los mismos en conocimiento del enfermo y decidir en conjunto, puesto que los deseos del paciente deben ser un factor fundamental a tener en cuenta en la decisión final.<sup>46</sup>

El índice de complicaciones en pacientes reoperados se acerca al 50%, número que mejora con la experiencia del equipo, por lo que se considera válido ofrecer la cirugía de reconstrucción de un nuevo pouch a los pacientes que desean continuar evacuando por vías naturales.<sup>46 47</sup>

### **Sepsis**

La sepsis pélvica es una de las más temidas complicaciones abdominales en cirugía del pouch, ya que habitualmente pone en riesgo tanto el reservorio, como la vida del paciente. Tiene una incidencia que varía entre el 4 y el 6% (44) llegando en algunos grupos hasta el 20%, con una relación indirectamente proporcional a la experiencia en la técnica del grupo actuante.<sup>37 38 47 49 50 51</sup>

La causa de esta infección local se relaciona con errores de técnica, con la contaminación fecal intraoperatoria del espacio presacro, hematomas pélvicos o inflamación intramural. La mucosectomía incompleta, en los comienzos de esta cirugía, dejaba pequeñas porciones de tejido que incrementaban la susceptibilidad a la invasión bacteriana.<sup>52 53</sup>

Clínicamente puede presentarse con síntomas generales, fiebre, dolor hipogástrico o dorsalgia baja con irradiación hacia los miembros y decaimiento general, a lo que puede sumarse la aparición de supuración anal o por los orificios de drenajes colocados.

En los exámenes complementarios, el laboratorio muestra leucocitosis, eritrosedimentación elevada, sin otro signo característico. Entre los métodos de imágenes utilizados, la ecografía nos permitirá evidenciar colecciones de gran tamaño. La tomografía computada, tiene la capacidad de descubrir otras más pequeñas y diferenciar entre flemón y absceso verdadero.

El pouchograma permite localizar fugas anastomótica dibujando su trayecto y constatando qué órganos están comprometidos. Por último, debemos recordar que, en ocasiones, el examen digital de la sutura, puede hacer evidente una supuración anal oculta.<sup>37 38</sup>

<sup>49</sup> El tratamiento depende del tamaño y localización de la colección. Aquellas pequeñas que se encuentran supurando por orificios de drenaje o por el ano, deben recibir tratamiento antibiótico y lavado transileostómico. Si la ileostomía se ha cerrado se debe restablecer inmediatamente.

En el caso del flemón se iniciará tratamiento antibiótico de amplio espectro y control clínico. Si se constata una colección o absceso se intentará, inicialmente, el drenaje percutáneo guiado por TAC antes de indicar la laparotomía o laparoscopia exploradora ya que estos métodos aumentan el índice de remoción de pouch. En caso de hallarse un paciente con peritonitis, la laparotomía es el tratamiento de elección.<sup>54 55</sup>

### **Alteraciones de la función**

Las alteraciones funcionales del pouch, con evidencia mecánica o sin ella, son un problema frecuente y difícil de evaluar, si tenemos en cuenta que, afectan en forma distinta la calidad de vida de una persona la percepción del paciente es el factor más importante a tener en cuenta en las decisiones terapéuticas. La Sintomatología se caracteriza por una alta frecuencias en las evacuaciones de hasta 10 a 30 por día, con pequeñas cantidades de materia fecal en cada episodio, a veces acompañado de urgencia defecatoria, incontinencia u otras dificultades en la evacuación

En estos pacientes se deben realizar radiografías contrastadas, que mostrarán el nivel de obstrucción en las alteraciones mecánicas para indicar el tratamiento. Si esta lesión no es evidenciada, se la define como trastorno funcional puro y no deberían ser operados.

### **Disfunción esfinteriana**

La incontinencia por disfunción esfinteriana es poco común, menor al 5% de los pacientes complicados, si bien más del 30% de los mismos refieren algunas pérdidas esporádicas. En aquellos que padecen una real incontinencia se debe evaluar la función del esfínter con ecografía de 360° y pruebas fisiológicas para determinar la verdadera causa.<sup>61</sup>

No existe, actualmente, bibliografía al respecto como para recomendar un intento de reparación esfinteriana.

### **Estenosis Anal**

La disminución del calibre de la anastomosis íleo anal es altamente frecuente, pero no siempre significa estenosis de la misma y cede con la dilatación digital.

La definición es muy amplia y eso trae aparejado grandes diferencias en la incidencia reportada, que puede variar desde un 4 o 5 % hasta un 40% de casos.

<sup>55 57</sup> Se denomina estenosis de la anastomosis ileoanal a la obstrucción sintomática, con evacuaciones pequeñas, que requiere de dilataciones sistemáticas bajo anestesia más de una vez.

La etiología se relaciona con sepsis pélvica que genera fibrosis o tensión en la línea de sutura, lo que lleva a la isquemia provocando una disminución del calibre anastomótico. El diagnóstico se confirma con el examen digital, revelando el diámetro de la estenosis y el largo de la misma: el ingreso de la articulación interfalángica distal del dedo índice es una medida adecuada.<sup>54</sup>

Dolinsky presenta un reciente estudio donde evalúa las anastomosis con pouchograma y define como satisfactoria una luz de 1,5cm de diámetro y estenótica a la que no supere los 5mm. A las que se encuentran entre estos valores se las consideran de alto riesgo y las que sólo llegan a los 8mm recomendando dilatarlas previamente al cierre de la ileostomía.<sup>58</sup>

El tratamiento de estos pacientes se realizará con dilataciones progresivas. Si la estrechez es leve se tratará en forma ambulatoria, llegando hasta la colocación de una bujía de Hegar de #13. Con estrecheces mayores, este método debe ser utilizado con anestesia general y se debe poner en conocimiento del paciente que puede requerir más de un procedimiento. En algunos casos, puede encontrarse una banda ajustada de tejido cicatrizal en el anodermo o sobre el esfínter interno, que requiera su incisión. La falta de respuesta a estas dilataciones puede derivar en la necesidad de una nueva cirugía y hasta el fracaso del pouch.

No se pudo demostrar una diferencia significativa entre la sutura mecánica y la manual con respecto a la aparición de estenosis.<sup>20 49 57</sup>

### **Cuffitis**

La inflamación de la mucosa rectal residual en pacientes operados con técnica de doble sutura mecánica se denomina "Cuffitis". Puede ser lo suficientemente severa como para generar una función inaceptable en menos del 22% de los pacientes.<sup>59 60</sup>

Los síntomas referidos son los de una proctitis, con sangrado, irritación anal y urgencia. Habitualmente presentan alteraciones de la evacuación con pasaje de pequeñas cantidades de materia fecal. El riesgo de transformación neoplásica esta descrito pero es de rara frecuencia.<sup>44</sup> El tacto nos permite demostrar el nivel de la anastomosis con respecto a la línea dentada y la endoscopia facilita la toma de biopsias por arriba y por debajo de la misma, para realizar el diagnóstico.

El tratamiento se inicia con esteroides locales. Si los síntomas no ceden, se indica la cirugía intentando la resección de la mucosa inflamada por vía endoanal y el descenso circunferencial del pouch. En algunos pacientes se necesita el abordaje abdominoanal para facilitar el descenso y, de no mejorar la funcionalidad, está indicada la remoción del reservorio.<sup>61</sup>

### **Reservorios de volúmenes pequeños**

El volumen del pouch es un factor determinante de su función, siendo indirectamente proporcional al número de deposiciones que produce. Tamaños demasiado pequeños pueden generar un número de evacuaciones muy altos hasta hacerse intolerables y requerir tratamiento.<sup>59 62 63</sup> Para estos enfermos, si fracasa el tratamiento médico se puede considerar el agregado de un loop proximal al íleon distal y, si esto no es técnicamente posible, se indica la remoción de todo el pouch y su remodelación.

### **Obstrucción intestinal**

Las adherencias intestinales se encuentran en el 94% de los pacientes sometidos a proctocolectomía. Esto frecuentemente se ve asociado a cuadros de dolor abdominal crónico inespecífico e infertilidad en mujeres y otras veces se descubre ante las dificultades que genera al requerirse una laparotomía por otras causas.

El cuadro sintomático más serio es el de obstrucción intestinal por adherencias de intestino delgado<sup>62</sup> con una incidencia de 12 hasta el 35%, según el tiempo de seguimiento, requiriendo relaparotomía más del 7% en su primer episodio.<sup>34 66 67 68</sup> Las causas más frecuentes son las adherencias que se generan en las zonas despulidas de la pelvis y en las cercanías de la ileostomía.

El tratamiento debe ser inicialmente médico con descompresión intestinal con sonda, de no lograrse el objetivo se indicará una laparotomía, teniendo en cuenta la morbilidad aumentada de esta cirugía por el alto riesgo de lesión intestinal al ingreso y las suturas que esto requiere. En la reunión de Consenso sobre Laparoscopia en las complicaciones post operatorias (San Juan 2004) se evaluó que el abordaje laparoscópico, en pacientes con cirugía previa abierta, debe ser considerado un importante método diagnóstico y eventualmente terapéutico, aunque puede resultar difícil por las múltiples adherencias intrabdominales existentes.<sup>69</sup>

Para tratar de prevenir esta complicación se debe hacer hincapié en la buena técnica quirúrgica, la correcta hemostasia intraoperatoria, el tipo de materiales de suturas utilizados, tejidos necróticos no resecaos y minimizar la isquemia previniendo la infección. Debemos mencionar la factibilidad en la utilización de barreras absorbibles de carboximetilcelulosa y ácido hialurónico, Seprafilm® (Genzyme Corporation, Cambridge, MA), que colocadas en el cierre abdominal sobre el peritoneo parietal ayudarían a reducir las adherencias postoperatorias en cirugías complejas.<sup>65 66 67 68</sup>

### **Vólvulo**

Se denomina vólvulo a la obstrucción mecánica que ocurre por la rotación del pouch sobre el eje vascular. Es una muy rara complicación y difícil de reconocer sin operar al paciente.

La causa real que desencadena el inicio de la rotación se desconoce, pero existen alteraciones previas

como una evacuación parcial, más frecuente en un pouch en W, que lo mantiene con algún grado de rotación y una asimetría con el eje axial de la anastomosis. Este es un factor claramente favorecedor de la rotación posterior.

Los síntomas tempranos se relacionan con la disminución en la eliminación de gases, frecuencia y volumen de evacuaciones semisólidas. Los de inicio son inespecíficos y se confunden con otras condiciones clínicas como bridas, obstrucción por adherencias de asas, o pouchitis. El inicio del SIRS o toxicidad sistémica (acidosis metabólica) es demasiado tardío para mantener la posibilidad de conservar el reservorio

El diagnóstico temprano se logra con un índice de sospecha alto. Los hallazgos clínicos citados nos obligan a una endoscopia de urgencia, donde se puede evidenciar signos de necrosis de la mucosa y obstrucción.

La sigmoidoscopia terapéutica sería en principio adecuada, ya que permitiría la devolvulación sin laparotomía igual que en las rotaciones sigmoideas, pero no hay bibliografía que avale estas maniobras en el caso del pouch.

El tratamiento será quirúrgico y fundamentalmente temprano antes de que comience el deterioro sistémico. La remoción del reservorio es la regla, si se encontrara aun vital las maniobras de pexia están descritas, igual que en otras situaciones como los prolapsos del pouch, no encontrándose evidencia que con este gesto se disminuya el riesgo de repetir el cuadro de vólvulo.<sup>70 718</sup>

### **Pouchitis**

Se utiliza el término pouchitis para definir un cuadro fundamentalmente clínico, asociado a signos histológicos macro y microscópicos de inflamación idiopática e inespecífica del reservorio ileal constatado por vía endoscópica.<sup>72</sup>

Según el Saint Mark's Hospital de Londres se define como una triada formada por diarrea, manifestaciones de inflamación por vía endoscópica y evidencia histológica de esta circunstancia. La Mayo Clinic prefiere definir el cuadro como un síndrome caracterizado por aumento de la frecuencia de las deposiciones, trazas de sangre en heces y urgencia defecatoria con incontinencia y cólico abdominal, en un paciente con síndrome de repercusión general y fiebre. Se trata de la complicación más tardía y más frecuente de este tipo de cirugía.<sup>49 73</sup>

Actualmente se ha descrito un nuevo cuadro denominado Síndrome del Pouch Irritable que no presenta lesiones endoscópicas ni histológicas de ningún tipo, manteniendo el cuadro clínico característico.

La incidencia de aparición varía desde el 5 hasta el 59%.<sup>74 75</sup> Esta amplitud en los resultados obtenidos puede ser parcialmente explicada por la gran variabilidad en los criterios diagnósticos universalmente usados. Estos deben ser basados en parámetros clínicos, endoscópicos e histológicos.<sup>76</sup>

Para unificar la forma de evaluación y poder, de esta manera, comparar los resultados de distintos trabajos, se creó un índice de actividad en pouchitis PDAI score.<sup>76</sup> combinando criterios clínicos, endoscópicos e histológicos se deben obtener resultados en los tres aspectos, los síntomas por si solos no hacen diagnóstico de pouchitis, Shen usó el índice en 46 pacientes demostrando que cada uno de los criterios tiene peso similar en el diagnóstico.<sup>75</sup> También se sabe que la incidencia aumenta en relación al tiempo de seguimiento, calculándose un 50% de pacientes afectados a los 10 años.<sup>49 79</sup>

La etiología no está clara pero, aquellos pacientes afectados por CU son ampliamente más propensos que los que reciben cirugía por PAF. El antecedente de pancolitis, o afecciones extraintestinales son factores predictores de Pouchitis.<sup>80</sup> La ileitis retrograda no está probada como un factor que incrementa la incidencia.<sup>81</sup> Los pacientes fumadores se encontrarían con menores riesgos de producir esta complicación.<sup>82</sup>

Si bien, la obstrucción por estrechez anastomótica o reservorios demasiado grandes con vaciamientos parciales condicionarían la inflamación del pouch, en la mayoría de los enfermos afectados no se demuestra un problema de este tipo.

El proceso inflamatorio parece relacionarse con estasis en el reservorio, lo que produce una gran proliferación bacteriana, fundamentalmente de gérmenes anaerobios. Estas bacterias o sus exotoxinas dañan la mucosa y aparecen erosiones, ulceraciones y una respuesta inflamatoria aguda local. Esta teoría tiene su aval en la buena respuesta clínica y comprobación endoscópica con el tratamiento antibiótico con fármacos antianaerobios principalmente Metronidazol, pero no encuentra respuesta la baja susceptibilidad de los pacientes operados por poliposis.

Estudios de la Mayo Clinic mostraron una concentración superior de ácidos grasos de cadena corta en los pacientes con pouchitis, comparados con aquellos que no presentaron esta complicación, hecho estadísticamente significativo con una p inferior a 0,01.

Específicamente la concentración de ácido acético y ácido butírico estaban significativamente disminuidas, aunque no lo estaba la de propionato. Este hallazgo ha llevado a la hipótesis de que la inflamación del reservorio puede estar causada por una deficiencia de nutrientes en el epitelio ileal o colónico. En consecuencia, la deficiencia de ácido butírico (nutriente fundamental del epitelio colónico) o de glutamina (en el enterocito) puede contribuir al síndrome de pouchitis en forma similar a las bases fisiopatológicas de la colitis por derivación. Se probó tratar la inflamación del pouch con butirato y luego con glutamina en supositorios obteniéndose solo buenos resultados con estos últimos por lo que creemos se debe profundizar en esta línea de estudio.

La isquemia de la mucosa produce radicales libres de oxígeno, que a su vez estimulan la inflamación, pudiendo éstos tener un papel en el desarrollo de pouchitis.

Se estudió el efecto del allopurinol (quelante de los radicales libres del oxígeno) en la inflamación causando una mejoría en el 50% de los pacientes tratados.<sup>83 84</sup>

A pesar de las múltiples líneas de estudio, la causa exacta de la pouchitis no está aclarada quedando para estudios futuros este desafío.

Desde el punto de vista clínico, podemos decir que los síntomas son tan variados como inespecíficos. Cólicos intestinales, incontinencia con urgencia, aumento del número de deposiciones, hemorragia, pujos, tenesmo, y malestar general con artralgiás son los síntomas más frecuentes. La sospecha de pouchitis ante estos síntomas inespecíficos nos obliga a realizar una endoscopia en la que se evalúa el reservorio macro y microscópicamente. Las lesiones habituales son: edema de mucosa, granulaciones, tejido friable, pérdida del patrón vascular y ulceraciones. La microscopia puede mostrar cambios agudos como la infiltración por neutrófilos y ulceraciones mucosas y cambios crónicos como atrofia de vellosidades, hiperplasia de las criptas e infiltración por leucocitos mononucleares.

Desde el punto de vista terapéutico, la inflamación del reservorio puede controlarse en forma adecuada con tratamiento antibiótico por vía oral durante 14 días. El metronidazol es el antibiótico más ampliamente usado y ha demostrado ser efectivo en el control de la enfermedad crónica reagudizada, sin embargo, el uso prolongado y repetido de este fármaco puede producir neuropatía periférica.<sup>80</sup> El uso de Ciprofloxacina sola o combinada con metronidazol ha demostrado una gran reducción del índice de afección del reservorio (score PDAI) y fue mejor tolerado que el metronidazol.<sup>78</sup>

En aquellos pacientes que responden al tratamiento y se encuentran en remisión, se debe indicar el uso de probióticos que demostraron ser efectivos en prevenir nuevos episodios.<sup>85</sup> Cuando la inflamación se hace resistente al tratamiento antibiótico, otros agentes como mesalamina, esteroides sistémicos o locales e inmunosupresores pueden ser utilizados.

Aproximadamente 5 a 15 % de los pacientes presentan inflamación crónica refractaria al tratamiento médico agresivo y deben ser extensamente evaluados para excluir otras posibles causas de los síntomas (alteraciones funcionales, estenosis, fistula o sepsis pélvica). Si éstas se descartan, la decisión de desmontar el pouch se toma si los síntomas afectan en forma importante la calidad de vida del enfermo. Sólo el paciente puede decidir que los síntomas de pouchitis son menos tolerables que una ileostomía permanente.

### **Fistulas**

La producción de una fistula desde la anastomosis ileoanal o desde el pouch mismo es una seria complicación postoperatoria.

La incidencia varía entre el 5 y el 17%.<sup>86 87 88</sup> Muchos de estos pacientes requieren múltiples cirugías que a

largo plazo pueden alterar la función del pouch y hasta definir su remoción.

Las fístulas pueden producirse hacia el periné, vagina, vejiga o hacia la piel de la pared abdominal.

Los factores que intervienen en el desarrollo de las mismas pueden ser la dehiscencia de la anastomosis, isquemia local, ya sea en la mucosa del pouch o en la unión ileo anal, el debilitamiento de tejidos vecinos principalmente de la pared vaginal, que puede lesionarse con el aparato de sutura mecánica y la sepsis pélvica, probablemente el factor más importante. Adquiere gran relevancia aquí considerar la experiencia del equipo actuante dentro de los factores etiológicos ya que, en este tipo de cirugía, es un punto clave en la aparición de estas interurrencias. La enfermedad de Crohn es un claro predisponente a la fistulización.

Los síntomas consisten en la supuración y salida de gases por los orificios fistulosos, a veces asociados a dolor abdominal o incontinencia y urgencia anal.

El diagnóstico se basa en el examen clínico y la historia de la enfermedad. A veces se requiere del estudio bajo anestesia que permita canular la fistula, conocer el trayecto y longitud de la misma. En muchos casos se debe completar el estudio con métodos complementarios, entre los que se incluyen: ecografía endoanal, pouchograma, fistulografía, TAC y RNM abdóminopelviana.

El tratamiento inicial siempre incluye el drenaje de las colecciones, antibioticoterapia y muchas veces es necesario retrasar el cierre de la ileostomía o realizar la reapertura de la misma. Las fístulas que aparecen en forma temprana pueden curarse espontáneamente si la ileostomía aún no se ha cerrado. Las que aparecen en forma más tardía tienden a persistir, hecho más frecuente en aquellas asociadas a la enfermedad de Crohn, en las cuales es la regla.<sup>89 90</sup>

### **Fístulas Cutáneas**

Los trayectos fistulosos hacia la piel cierran frecuentemente con la desfuncionalización del Pouch, resección del trayecto fistuloso y cierre de la solución de continuidad. En aquellas fistulas de mayor débito se pueden sumar los sistemas de compactación y vacío (SIVAO- VAC®) que aceleran el cierre. Estos sistemas pueden aplicarse en forma externa como en toda fistula cutánea. Van Koperen ha descrito una técnica endoscópica transanal, con buenos resultados en un pequeño número de casos.<sup>88</sup> Las fístulas, con diagnóstico de enfermedad de Crohn, requieren habitualmente la resección del pouch.<sup>89 90</sup>

### **Fistulas Perineales**

Las fístulas superficiales deben tratarse con fistulotomía, usando sedales o avances mucosos en caso de encontrarse fistulas transesfinterianas. El uso del Plug Tapon biológico está encontrando un lugar en las fistulas

complejas y puede considerarse como un tratamiento alternativo en estos casos.<sup>92</sup>

### **Fístula Vaginal**

Este tipo de fistula no es frecuente, genera una importante afectación de la calidad de vida en el paciente constituyendo un problema de difícil manejo. Se la asocia con un índice de fracaso del pouch del 22%.<sup>87 93 94</sup> La incidencia es del 3.6% hasta el 12%.<sup>88 89 95</sup> Wexner relata 22 fistulas en 304 mujeres sometidas a cirugía del Pouch (7%) con un tiempo medio de presentación de 21 semanas. Un tercio de los pacientes fueron diagnosticados antes del cierre de la ileostomía y el resto luego de este procedimiento. Este mismo autor describe la importancia de la sepsis pélvica en la producción de la fistula.<sup>95</sup>

Otros factores etiológicos a considerar son las lesiones térmicas o mecánicas del septum en la cirugía, el tipo de sutura y diseño del pouch. La enfermedad de Crohn se debe sospechar en todos los casos.<sup>92</sup>

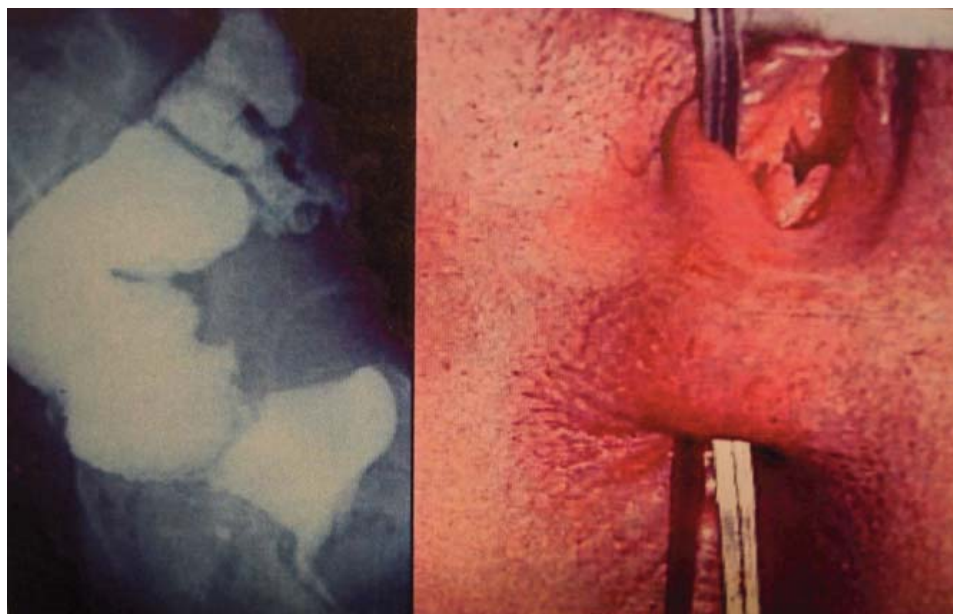Muchos procedimientos fueron descritos para tratar esta patología, ningún trabajo comparó los resultados en forma prospectiva randomizada para evidenciar el ideal en el tratamiento.

Es importante considerar la severidad de los síntomas y la localización de las fistulas con respecto a la línea de sutura. Si los mismos son leves, se debe evaluar al paciente por 6 meses, ya que se ha visto que la mayoría mejora desapareciendo la sintomatología, sin recurrencia a largo plazo.<sup>92</sup> Si los síntomas no ceden y la fistula se encuentra en cercanías de la anastomosis podrá realizarse un avance mucoso transanal, siempre que no exista estenosis ni un orificio interno demasiado grande, obteniéndose un índice de efectividad del 44 al 60%.<sup>86 94 97</sup> O'Kelly describe la vía transvaginal, que puede usarse en estos casos, el porcentaje de efectividad oscila entre el 27 y 78,6%. Las pérdidas de sangre son menores y evita los riesgos de lesión esfinteriana por el procedimiento.<sup>90 95 97</sup>

En las fistulas con origen criptoglandular, la colocación de sedales está recomendada con la reapertura de la ileostomía si existe un cuadro infeccioso asociado.

Los trayectos que parten del asa aferente o más arriba de la anastomosis requieren del abordaje abdominal o combinado para realizar procedimientos como sutura, reparación o nuevo pouch, con un índice de efectividad de 65 hasta el 80%.<sup>92 96 97</sup>

En la actualidad se están estudiando los resultados obtenidos con implantes de colágeno (Permacol Collagen Implant) que ya han sido usados con éxito en cirugía máxilofacial y urológica. La colocación de éstos favorece la migración de fibroblastos y la revascularización, por lo que se incorpora en forma definitiva a los tejidos circundantes dándole fuerza a la zona tratada.<sup>99 100</sup> (Fig 1)



**Figura 8.1.**

### ***Dehiscencias anastomóticas***

La incidencia reportada de esta intercorriencia se encuentra entre el 2 y el 10% según algunos trabajos internacionales. En nuestro país Graziano y cols. reportan 17,97% de dehiscencia de la bolsa en el primer periodo de experiencia y 3.37% en un segundo periodo, hecho estadísticamente significativo que muestra la experiencia del grupo quirúrgico como un factor importante en el número de pacientes complicados.

La etiología se relaciona con la irrigación del pouch y con la infección local en el postoperatorio inmediato. Por lo tanto, la aparición de una sepsis pélvica es un factor favorecedor claro de dehiscencia.

La tensión aumentada en la zona de sutura genera una disminución del aporte sanguíneo, isquemia, necrosis y, por último, filtración. Por esto se debe tener en cuenta la técnica utilizada ya que, la preservación de los vasos ileocólicos puede ser un factor favorecedor de tensión y, por lo tanto, de falla de la unión por lo que se aconseja su ligadura sistemática en los procedimientos con sutura manual.<sup>101</sup> Pebeck constató una disminución del 88% en el aporte sanguíneo de la mucosa del reservorio conservando los vasos ileocólicos y una reducción de sólo el 60% si se ligan los vasos, mostrando la importancia de la tensión en el cambio de flujo.<sup>23 101</sup> Las técnicas con suturas mecánicas poseen menos tensión por aportar dos centímetros más de recto y, debido al descenso progresivo que efectúa la sutura circular, evita desgarros mucosos ileales.<sup>19</sup>

La sintomatología puede aparecer en forma temprana, como una sepsis pélvica. En otras oportunidades la filtración puede ser asintomática y descubrirse en los estudios prequirúrgicos antes del cierre de la ileostomía; en otros casos aparece fiebre, decaimiento general,

dolor perineal o lumbosacro y una secreción purulenta perineal intermitente.

El diagnóstico y tratamiento depende de la forma de presentación. Si los síntomas son tempranos ambos seguirán los protocolos de la sepsis pélvica. Si la filtración se descubre en el pouchograma prequirúrgico, sólo se indicarán antibióticos y se retrasará el cierre de la ileostomía por un término de 2 a 3 meses, el paciente es reevaluado y si persiste la filtración se esperará hasta los 12 meses. Si la filtración es pequeña y asintomática, la ileostomía puede cerrarse sin secuelas.<sup>54</sup> Los casos sintomáticos se evalúan con tomografía computada para descartar colecciones profundas o intermedias.

La RNM y la fistulografía son métodos que ayudan en la evaluación y categorización de estos pacientes para su tratamiento. Si se encuentran colecciones deben recibir drenaje inmediato y si se evidencian trayectos se puede intentar obliterarlos con colas biológicas, adhesivos o simplemente curetear el trayecto en forma quirúrgica.

Por otra parte, en aquellas que persistan como colecciones sintomáticas en senos pueden intentarse avances mucosos y sección del tabique entre el seno y el intestino, esto puede realizarse con tijera para uso laparoscópico y/o bisturí ultrasónico. Por último, se deberá evaluar la reanastomosis con descenso del pouch, con el consabido aumento del riesgo de fracaso que esto representa.

### ***Hemorragia***

El sangrado postoperatorio del pouch es raro y puede tener origen en las líneas de suturas, trastornos de la hemostasia y, en forma más alejada, en el inicio de una sepsis pélvica o dehiscencia de las anastomosis. La incidencia es del 3 al 6%.<sup>23 24</sup>

La causa más común de hemorragia se relaciona con la técnica quirúrgica. Una sutura manual floja o una pared intestinal fina, en relación con el tipo de agrafes utilizados en la sutura mecánica, producen frecuentemente un sangrado interno al momento de realizar las suturas del pouch. Estas deben controlarse antes de confeccionar la anastomosis ileoanal colocando una gasa en su interior. De persistir el sangrado se lo debe revertir, procediendo a cauterizar o realizar una sutura de la zona.<sup>49 102</sup>

Si el sangrado se produce en el postoperatorio, de acuerdo a los protocolos actuales, se debe compensar hemodinámicamente al paciente, corregir el estado de la hemostasia y transfundirlo, si es necesario. Habitualmente el cuadro es autolimitado. De continuar la hemorragia se debe realizar endoscopia bajo anestesia y tratamiento local, que puede consistir en la irrigación con solución salina helada y adrenalina 1.- 2000000 o la sutura endoanal. Puede utilizarse fulguración transanal más lavado con excelentes resultados. Si la pérdida no puede controlarse, es indicación absoluta realizar la laparotomía con exploración del pouch, con un elevado índice de resección del mismo.

### Génitourinarias

Los trastornos de la esfera génitourinaria en esta cirugía oscilan entre el 3 y el 11%, porcentajes similares a los observados en la coloproctectomía. (Estos son tratados ampliamente en el capítulo correspondiente)

La etiología se relaciona con la técnica quirúrgica, pues la lesión del plexo hipogástrico figura entre sus principales causas. Las secuelas cicatrizales de las sepsis pélvica pueden producir daño nervioso habitualmente en las raíces parasimpáticas y simpáticas con síntomas de este tipo.<sup>49 51</sup>

Graziano y cols. refieren como síntomas más frecuentes a la impotencia (2,8%) y la eyaculación retrógrada (4 %). Cifras similares son comunicadas desde otros centros internacionales.<sup>22 37 38 49 100 101</sup>

En mujeres se refiere a la dispareunia como síntoma más frecuente por causas técnicas similares (7%). La retención de orina generalmente no se extiende más allá del postoperatorio inmediato, como en toda cirugía rectal y la vejiga neurogénica tiene una baja incidencia (0,5 a 1%).

Debe considerarse como complicación tardía un trastorno funcional como la incontinencia fecal que puede presentarse durante la relación sexual, hecho que se refirió en un 2% de los casos.<sup>47 49 97</sup>

La fertilidad se ve muchas veces comprometida en pacientes tratadas con cirugía del pouch. Existe un trabajo llevado a cabo por Johnson et al<sup>103</sup>. se estudio la fertilidad de parejas estables con mujeres portadoras de CU encontrando un 38% de dificultades para quedar embarazadas luego de un año de desearlo, en el grupo que recibió cirugía contra un 13% en las tratadas medicamente, concluyéndose que CU no afecta la fertilidad por si sola, y que la cirugía del pouch se encuentra íntimamente relacionada con este problema. Por lo tanto se aconseja diferir la cirugía hasta que se logren los embarazos deseados y alternativamente utilizar productos que prevengan las adherencias para combatir la obstrucción tubaria.<sup>22</sup>

### Enfermedad de Crohn

Los diagnósticos de colitis indeterminadas pueden virar a colitis de Crohn en el periodo postoperatorio. Esto nos obliga a considerar la afectación del pouch por esta enfermedad, como una tardía complicación postoperatoria. La aparición de esta intercorriencia se acompaña de afectación severa del paciente. Presenta un elevado porcentaje de posibilidades de resección del pouch. Existen factores predictores de Crohn en esta cirugía, pueden ser fístulas perineales complejas, fístulas de la bolsa, ileítis proximal o úlceras del asa aferente. El diagnóstico es endoscópico y con biopsia mucosa.

La terapéutica debe orientarse a las nuevas terapias biológicas con anticuerpos monoclonales que han tenido un fuerte impacto en el tratamiento de estos pacientes. El Infiximab y factores antitumorales similares abren una expectativa en el tratamiento de esta enfermedad, sobre todo en pacientes refractarios a medicaciones convencionales. Estas terapias están indicadas para ser usadas en los reservorios afectados por esta enfermedad antes de considerar un abordaje quirúrgico.<sup>104 105</sup> (Fig. 2)

### Que actitud toma ante la necesidad de realizar una coloproctectomía total

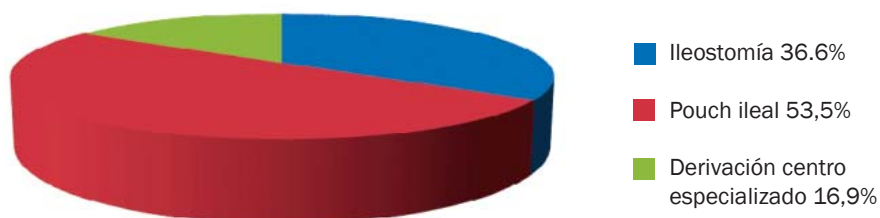


Figura 8.2.

## COMENTARIO: DR. ALFREDO GRAZIANO

Actualmente el “Gold standard” en la cirugía electiva de la colitis ulcerosa (CU) y de la Poliposis adenomatosa familiar es la coloproctectomía con bolsa ileal y anastomosis ileoanal.

Las contraindicaciones tanto relativas como absolutas fueron menos exigentes con el transcurso del tiempo, ampliándose a otras patologías pero con resultados no muy alentadores, sin embargo los excelentes beneficios funcionales en lo que respecta al número de evacuaciones, continencia, discriminación y urgencia defecatoria, se ven contrabalanceados por el importante número de complicaciones muy bien descritas en este relato que gravan esta compleja cirugía y que obligan en algunas oportunidades a la remoción del pouch.

Sin embargo estas complicaciones disminuyen cuando se cumple la curva de aprendizaje como lo relata la bibliografía internacional y lo observado por nuestro grupo de trabajo después de haber realizado hasta la fecha más de 500 bolsas ileales con ileoanoanastomosis. Tan importante como lo anteriormente expresado lo constituye el conocimiento y el correcto manejo de cada una de las complicaciones dado que de ello dependa el éxito o el fracaso del pouch.

Independientemente de la habilidad y entrenamiento del equipo quirúrgico existe una complicación, con porcentajes que oscilan entre un 5 y 50%, que es la reproducción de la CU en la bolsa conocida como pouchitis y cuya etiología es tan enigmática como la de la enfermedad de base.

## REFERENCIAS BIBLIOGRÁFICAS

- Dhillon S, Loftus E Jr, Tremaine W, et al. The natural history of surgery for ulcerative colitis in a population-based cohort from Olmsted County, Minnesota. *Am J Gastroenterol* 2005; 100:A819
- Stryker S, Dozois R. The ileoanal anastomosis historical perspectives. In Dozois RR (Ed) *Alternatives to conventional Ileostomy*. Chicago, IL. Year Book Medical 1985 1:255-256
- Drobn A. One stage proctocolectomy with anal ileostomy. Meeting of the American Proctologic Society and Section of Proctology for the Royal society of Medicine, Philadelphia, Pennsylvania 1964.
- Ravitch M, Sabiston D. Anal ileostomy with preservation of the sphincter. A proposed operation in patients requiring total colectomy for benign lesions *SGO*; 1947 1:1095.
- Ravitch M. Anal ileostomy with sphincter preservation in patients requiring total colectomy for benign conditions. *Surg* 1948; 24:170-187.
- Best R. Evaluation of ileoproctostomy to avoid ileostomy in various colon lesions. *Jama* 1952; 150:637.
- Goligher JC. The functional results after sphincter-saving resections of the rectum. *Ann R Coll Surg Engl* 1951; 8:421.
- Valiente MA, Bacon HE. Construcción de Pouch using “Pantaloon” technique for pull-through of ileum following total colectomy. *Ann J Surg* 1955; 90:742.
- Ayllet S. Three hundred cases of diffuse ulcerative colitis treated by total colectomy and ileorectal anastomosis. *Br Med J* 1996; 1:1001.
- Kock N, Myurold H, Nilsson L. Progress report on the continent ileostomy. *World J Surg* 1979; 4:143-148.
- Parks A, Nichols R, Belliveau P. Proctocolectomy with ileal reservoir and anal anastomosis. *Brit J Surg* 1980; 67:533-538.
- Graziano A, Seoane A, Lumi C y col. Anastomosis ileoanal con reservorio ileal en “J” Técnica y resultados a largo plazo. *Rev Argent Cirug* 1989; 58:69-76.
- Folkansrud E. Endorectal ileal pulltrug with lateral reservoir for benign colorectal disease. *Ann Surg* 1981; 194:761-766.
- Ferrari B, Folkansrud E. Endorectal ileal pulltrug operation with ileal reservoir after total colectomy. Forty-Ninth Annual Meeting of the Pacific Coast Surgical Association. California. 1997.
- Utsunomiya J, Iwama T, Imajo M, Matsuo S, Sawai S, Yaegashi, K, Irayama R. Total colectomy mucosal proctectomy and ileoanal anastomosis. *Dis Colon Rectum* 1980; 23:459-466.
- Nicholls R.J, Pescatori M, Motson R, Pezim M. Restorative proctocolectomy with a tree loop ileal reservoir for ulcerative colitis and familial adenomatous polyposis. Clinical results in 66 patients followed for up to 6 years. *Ann Surg* 1994; 199:383-388.
- Nicholls R.J, Moskowits R, Sheperd N. Restorative proctocolectomy with ileal reservoir. *Brit J Surg* 1985; 72: 76-79.
- Nicholls RJ, Lubowski DZ, Restorative proctocolectomy. The four loop (W) reservoir. *Br J Surg* 1987; 74:564.
- Tekkis P, Nicholls RJ. Ileal pouch dysfunction: Diagnosis and management. *Gastroenterology Clinics* 2008; 1: 33-37
- Lovegrove R.E et al Comparison of hand-sewn versus stapled ileal pouch anal anastomosis (IPAA) following proctocolectomy: a meta-analysis of 4183 patients. *Ann Surg* 2006; 244(1):18-26.
- Tuckson W, Lavery I, Fazio V; et al. Manometric and functional analysis of the ileal pouch anal anastomosis with and without anal manipulation. *Am J Surg*. 1991; 161:90-95.
- Bach SP, Mortensen NJM. Revolution and Evolution: 30 Years of ileoanal Pouch Surgery. *Inflamm Bowel Dis* 2006; 2, 12.
- Chen HH, Wexner SD; et al. Laparoscopic colectomy compares favorably with colectomy by laparotomy for reduction of postoperative ileus. *Dis Colon Rectum* 2000; 43:61-65.
- Larson DW, Pemberton JH. Current concepts and controversies in surgery for IBD. *Gastroenterology* 2004; 126:1611-1619.
- Pace DE; et al. Early experience with laparoscopic ileal pouch-anal anastomosis for ulcerative colitis. *Surg Laparosc Endosc Percutan Tech* 2002; 12:337-341.
- Seshadri PA, Poulin EC, et al. Does a laparoscopic approach to total abdominal colectomy and proctocolectomy offer advantages? *Surg Endosc* 2001; 15:837-84.
- Young Fadock IM, Dozois E, Sandborn WJ, et al. A case matched study of laparoscopic proctocolectomy and

- ileal pouch-anal anastomosis (PC-IPAA) versus Open (PC-IPAA) for ulcerative colitis. *Gastroenterology* 2001; A-452(supl) 2302.
28. Rotholz N, Laporte M, Lencinas S, Zanoni G y cols. Complicaciones en cirugía colorrectal laparoscópica. *Rev Argent Cirug* 2007; 93(5-6):222-234
  29. Rossi G, Vaccaro C, Ojeda Quintana G, Viaña B y cols. Cirugía colorrectal laparoscópica. Resultados a corto plazo en una serie de 300 pacientes. *Rev Argent Cirug* 2009; 96(3-4):143-152.
  30. Larson D, Dozis E, Young Fadock IM et al. laparoscopic assisted vs open ileal pouch-anal anastomosis Functional outcome in a case matched series. *Dis Colon Rectum* 2005; 48:1845-1850.
  31. Jin-ichi H, Takeihto Y, et al. Long-Term Functional Outcome of Low Anterior Resection with Colonic J Pouch Reconstruction for Rectal Cancer in the Elderly. *Dis Colon Rectum* 2004; 47:1448-1454.
  32. Nicholls R, Kamm M. Proctocolectomy with restorative ileoanal reservoir for sever idiopathic constipation. *Dis Colon Rectum* 1988; 31:10.
  33. Hartley M. Analysis of the outcome of ileal pouch-anal anastomosis in patients with Crohn's disease. *Dis Colon Rectum* 2004; 47:1808-1815.
  34. Fazio V, Ziv Y, Church J, Oakley J, Lavery I, et al. Ileal pouch-anal anastomoses .Complications and function in 1005 patients. *Ann Surg* 1995; 222:120-124.
  35. Karoui M, Cohen R, Nicholls J. Results of surgical removal of the pouch after failed restorative proctocolectomy. *Dis Colon Rectum* 2004; 47:869-75.
  36. Tulchinsky H, Cohen CR, Nicholls RJ. Salvage surgery after restorative proctocolectomy. *Br J Surg* 2003; 21: 900-909.
  37. Graziano A, Masciangioli G, et al. Pouch ileal en J 10 años de experiencia. Reduccion de las complicaciones cumplida la curva de aprendizaje. *Rev Argent Cirug* 1999; 77:209-217.
  38. Graziano A, Masciangioli G. Ileal Pouch: Complications and treatment. In *New trends in coloproctology*. 2000 Reis Neto JD Ed. Revinter 8, 295-316.
  39. Kohler L, Pemberton JH, et al. Quality of life after proctocolectomy: A comparison of Brooke ileostomy, Kock pouch, and ileal pouch anal anastomosis. *Gastroenterology* 1991; 101:679-680.
  40. Berndsston I, et al: Long-term outcome after ileal pouch-anal anastomosis: Function and Health-Related quality of life. *Dis Colon Rectum* 2007; 50:1545-1552.
  41. Conor P, Fazio MB, et al. Prospective age-related analysis of surgical results functional outcome and quality of life after ileal pouch-anal anastomosis. *Annals of Surgery* 2003 2:238-240
  42. Tulchinsky H, Hawley P, Nicholls J. Long-term failure after restorative proctocolectomy for ulcerative colitis. *Ann Surg* 2003; 238(2):229-234.
  43. Meagher A, Farouk R, Dozois R, Kelly K, Pemberton J. J ileal pouch anal anastomosis for chronic ulcerative colitis: complications and long-term outcome in 1310 patients. *Br J Surg* 1998; 85:800-803.
  44. Das P, Johnson M, Tekkis P, et al. Risk of dysplasia and adenocarcinoma following restorative proctocolectomy for ulcerative colitis. *Colorectal Dis* 2007; 9:15-27.
  45. Fazio V, Tekkis P, Remzi F, et al. Quantification of risk for pouch failure after ileal pouch anal anastomosis surgery. *Ann Surg* 2003; 238:605-614.
  46. Karoui M, Cohen R, Nicholls J. Results of surgical removal of the pouch after failed restorative proctocolectomy. *Dis Colon Rectum* 2004. 47: 869-875.
  47. Mac Rae H, et al. Risk factors for pelvic pouch failure. *Dis Colon Rectum* 1994; 37:430-433.
  48. Scott N, Dezois R, et al. Postoperative intrabdominal and pelvic sepsis complicating ileal-pouch anal anastomosis. *Int J Colorectal Dis* 1988; 3:149.
  49. De lourier G, Nelson H. Anastomosis reservorio ileoanal. En *Complicaciones de cirugía colorectal 1ª ed* Masson-Williams & wilkins. España, 1998, 1:359.
  50. Grotz R, Pemberton J. Operacion de la bolsa ileal para la colitis Ulcerosa. *Clin Quir Nort* 1993; 1:955-979.
  51. Prudhome M, et al. Complications after ileal pouch-anal canal anastomosis. *Persp Col and Rec Surg* 1999, 11(2):57-68.
  52. Fonkalsurd E. Endorectal ileoanal anastomosis with isoperistaltic ileal reservoir after colectomy and mucosal proctectomy. *Ann Surg* 1984; 199: 151-157.
  53. Perbeck L, Lindquist K. The mucosal blood flow in pelvic pouch in man. A methodologic study of fluorecein flowmetry. *Dis Colon rectum* 1985; 28:931-936.
  54. Dezois R. Pelvic and perianastomotic complications after ileoanal anastomosis. *Pers Colon Rectal Surg* 1988; 1:113.
  55. Breen E, et al. Functional results after perineal complications of ileal pouch anal anastomosis. *Dis Colon Rectum* 1998; 41:691-695.
  56. Thompson-Fawcett M, Jewell D, Mortensen N. Ileoanal reservoir dysfunction: a problem-solving approach. *Br J Surg* 1997 84(10): 1351-1359
  57. Prudhomme M, Dozois R. Anal canal strictures after ileal pouch-anal anastomosis. *Dis Colon Rectum* 2003; 46(1):20-23.
  58. Dolinsky D. Utility of contrast enema for detecting anastomotic strictures after total proctocolectomy and ileal pouch-anal anastomosis. *Am J Roentgenol* 2007; 189: 25-29.
  59. Curran F, Hill G. Symptomatic colitis in the anal canal after restorative proctocolectomy. *Aust N Z J Surg* 1992; 62: 941-943.
  60. Lavery I, Sirimarco M, Ziv Y, et al. Anal canal after ileal pouch-anal anastomosis. The need for treatment. *Dis Colon Rectum* 2005; 38: 803-806.
  61. Fazio V, Tjandra J. Transanal mucosectomy. Ileal pouch advancement for anorectal dysplasia or inflammation after restorative proctocolectomy. *Dis Colon Rectum* 1994 37: 1008-1011.
  62. Oresland T, Fasth S, Nordgren S, et al. Pouch size: the important functional determinant after restorative proctocolectomy. *Br J Surg* 1990; 77: 265-269.
  63. Heppell J, Kelly K.A, Phillips S.F, et al. Physiologic aspects of continence after colectomy mucosal, proctectomy, and endorectal ileoanal anastomosis. *Ann Surg* 1982; 195: 435-443.
  64. Thompson-Fawcett M, Jewell D, Mortensen N. Ileoanal reservoir dysfunction: a problem-solving approach. *Br J Surg* 1997 84: 1351-1359.
  65. Menzies D. Peritoneal adhesions. Incidence, cause, and prevention. *Surg Ann* 1992; 24:27-45.

66. Meagher A, Farouk R, Dozois R, Kelly K, Pemberton J. J ileal pouch anal anastomosis for chronic ulcerative colitis: complications and long-term outcome in 1310 patients. *Br J Surg* 1998; 85:800–803.
67. MacLean A, et al. Risk of small bowel obstruction after ileal pouch anal anastomosis. *Ann Surg* 2005.
68. Lim R. Sefrapilm. *Gastrointest Surg* 2009; 13: 35-42
69. Torres R, Sofía G, Iribarren C, Fiolo F, Pekolj J. Consenso: Laparoscopia en las complicaciones postoperatorias *Rev Argent Cirug* 2006; 90(3-4): 96-101.
70. Ehsan M, Isler J, Kimmins M, Billingham R. Prevalence and management of prolapse of the ileoanal pouch. *Dis Colon Rectum* 2004; 47:885–8.
71. Korsgen S, Nikiteas N, Ogunbiyi O, Keighley M. Results from pouch salvage. *Br J Surg* 1996; 83:372–4.
72. Shen B, Fazio V, Lashner B et al. Comprehensive evaluation of inflammatory and non-inflammatory sequelae of ileal pouch–anal anastomosis. *Am J Gastroenterol* 2005; 100:93–101.
73. Rodriguez G, Lopez Peña M y cols. Diagnostico y tratamiento de Pouchitis: Presentacion de un caso y revision de la literatura. *Rev Argent coloproct.* 2005; 16(4):299-303.
74. Meagher A, Farouk R, Dozois R, Kelly K, et al. J ileal pouch anal anastomosis for chronic ulcerative colitis: complications and long-term outcome in 1310 patients. *Br J Surg* 1998; 85:800–803.
75. Sandborn W. Pouchitis following ileal pouch anal anastomosis: definition, pathogenesis and treatment. *Gastroenterology* 1994; 107:1856–1860.
76. Simchuk E, Thirlby R. Risk factors and true incidence of pouchitis in patients after ileal pouch anal anastomoses. *World J Surg* 2000; 24:851–856.
77. Sandborn W, Tremaine W, Batts K, Pemberton J, et al. Pouchitis after ileal pouch anal anastomosis: a pouchitis disease activity index. *Mayo Clin Proc* 1994; 69:409–41.
78. Shen B, et al. Endoscopic and histologic evaluation together with symptom assessment are required to diagnose pouchitis. *Gastroenterology* 2001; 121:261–267.
79. Heuschen U et al. Long-term follow up after ileoanal pouch procedure. *Dis Colon Rectum* 2001; 44: 487–499.
80. Lohmuller J, Pemberton J, Dozois R et al. Pouchitis and extraintestinal manifestations of inflammatory bowel disease after ileal pouch anal anastomosis. *Ann Surg* 1990; 211:622-624.
81. Gustavsson S, Weiland LH, Kelly KA. Relationship of backwash ileitis to ileal pouch-anal anastomosis. *Dis Colon Rectum* 1987; 30:25-26.
82. Merrett M, Mortensen N, Kettlewell M et al. Smoking may prevent pouchitis in patients with restorative proctocolectomy for ulcerative colitis. *Gut* 1996; 38:362–364.
83. Wischmeyer P, Pemberton J, et al. Chronic pouchitis after ileal pouch-anal anastomosis: responses to butyrate and glutamine suppositories in the pilot study. *Mayo Clinic Proc* 1993; 68:978.
84. Levin K, Pemberton J et al. Effect of a xanthine oxidase inhibitor (allopurinol) in patients with pouchitis after ileal pouch-anal anastomosis. *Gut* 1990; 31:A1168.
85. Gionchetti P, Rizzello F, Venturi A, et al. Oral bacteriotherapy as maintenance treatment in patients with chronic pouchitis: a double-blind placebo-controlled trial. *Gastroenterology* 2000; 119:305–309.
86. Ozuner G, Hull T, Lee P, Fazio V. What happens to a pelvic pouch when a fistula develops? *Dis Colon Rectum* 1997; 40:543–547.
87. Shah N, Remzi F, Massmann A, Baixauli J, Fazio V. Management and treatment outcome of pouch-vaginal fistulas following restorative proctocolectomy. *Dis Colon Rectum* 2003; 46:911–917.
88. Zinicola R, Wilkinson K, Nicholls R. Ileal-pouch vaginal fistula treated by abdominal advancement of the ileal pouch. *Br J Surg* 2003; 90:1434–1435.
89. Keighley M, Grobler S. Fistula complicating restorative proctocolectomy. *Br J Surg* 1993; 80:1065–1067.
90. O’Kelly T, Merrett M, Mortensen N, Dehn T, et al. Pouch vaginal fistula after restorative proctocolectomy: Etiology and management. *Br J Surg* 1994; 81:1374–1375.
91. Van Koperen PJ. Endo-sponge treatment of anastomotic leakage after ileo-anal pouch anastomosis: report of two cases. *Colorectal Dis* 2008; 10(9): 943-944.
92. Tsujinaka T et al. Pouch-Vaginal Fistulas after Ileal Pouch Anal Anastomosis *J Am Coll Surg* 2006; 202.
93. Gorenstien L, Boyd J, Ross T. Gracilis muscle repair of rectovaginal fistula after restorative proctocolectomy. Report of two cases. *Dis Colon Rectum* 1988; 1:730– 734.
94. Lee P, Fazio V, Church J, Hull T, et al. Vaginal fistula following restorative proctocolectomy. *Dis Colon Rectum* 1997; 40:752–759.
95. Wexner S, Rothenberger D, Jensen L et al. Ileal pouch vaginal fistula: incidence, etiology and management. *Dis Colon Rectum* 1989; 32:460–465.
96. Shah N, Remzi F, Massmann A et al. Management and treatment outcome of 8 pouch-vaginal fistulas following restorative proctocolectomy. *Dis Colon Rectum* 2003; 46:911–917.
97. Burke D, Van Laarhoven C, Herbst F, Nicholls R. Transvaginal repair of pouch-vaginal fistula. *Br J Surg* 2001; 88:241–245.
98. MacLean A, O’Connor B, Parkes R, Cohen Z, et al. Reconstructive surgery for failed ileal pouch-anal anastomosis: a viable surgical option with acceptable results. *Dis Colon Rectum* 2002; 45:880–886.
99. Smith M, et al. Patch repair of ileoanal pouch-vaginal fistula with Permacol collagen implant. *Am Surg* 2007; 73(5): 514-5100.
100. Mirnezami A et al. Ileal pouch-vaginal fistula: treatment with the new Surgisis Biodesign fistula plug. *Tech Coloproctol* 2009; 13(3): 257-259. 101.
101. Dozois R. Restorative proctocolectomy and ileal reservoir. *Mayo Clin Proc* 1986; 61:283-6. 102.
102. Dezois R, Kelly K, et al. Ileal Pouch-anal anastomosis. Comparison of results in familial adenomatous polyposis and chronic ulcerative colitis. *Ann Surg* 1989; 210: 103.
103. Johnson P, Richard C, et al. Female infertility after ileal pouch-anal anastomosis for ulcerative colitis. *Dis Colon Rectum*. 2004; 47: 1119-1126. 104.
104. Present D, et al. Infliximab for the treatment of fistulas in patients with Crohn disease. *N Engl J Med* 1999; 340(18): 1398-405.
105. Schreiber S, Campieri M, Colomber J, et al. Use of anti tumour necrosis factor agents in inflammatory bowel disease. European guidelines for 2001-2003. *Colorectal Dis* 2001; 16:1-11.

## 9. COMPLICACIONES DE LA OPERACIÓN DE MILES

### COMPLICACIONES DE LA HERIDA PERINEAL

Desde que Ernest Miles, describiera en 1908 la amputación abdomino perineal (AAP), mucho se ha publicado sobre las distintas complicaciones que la misma presenta. Ha disminuido notablemente el número de estas cirugías en los últimos años debido a las nuevas técnicas quirúrgicas y a la modificación de los conceptos de reseabilidad oncológica. Nos referiremos en este apartado solamente a las alteraciones de la zona perineal dado que las restantes fueron expuestas en los capítulos correspondientes.

Las complicaciones de la herida perineal son comunes y para intentar disminuir su tasa es importante evaluar las características de los pacientes y los factores que aumenten la probabilidad de desarrollar esta complicación.

Algunos estudios prospectivos sugieren que la radioterapia preoperatoria incrementa el riesgo de complicaciones.<sup>1,2,3</sup> Se mencionan tasas de 41% de complicaciones de la misma, siendo la más común el cierre retardado hasta un 35% de pacientes, seguida por la infección en un 10%.<sup>4</sup>

Borst y colaboradores realizaron una revisión retrospectiva de 47 pacientes a quienes se les realizó una resección abdominoperineal por cáncer rectal, reportando una tasa de complicaciones de la herida del 58%, no hallando diferencias significativas entre aquellos que recibieron terapia neoadyuvante y el grupo que no la recibió.<sup>5</sup> Los procedimientos realizados por cáncer anal y enfermedades inflamatorias presentan mayores complicaciones de la herida perineal que aquellos efectuados por cáncer rectal.

La obesidad y la diabetes se asocian con un incremento en la probabilidad de desarrollar complicaciones.<sup>6</sup>

La realización por un solo equipo quirúrgico de la amputación abdomino perineal, o por dos en forma simultánea, no modifica la incidencia en la aparición de intercurencias.<sup>6</sup> Desde que en su descripción original se preconizara la utilización de la técnica abierta para la herida con taponaje, con el correr del tiempo el tratamiento de esta ha sido objeto de controversia. Se han desarrollado muchos procedimientos para tratarla incluída la irrigación continua, el taponamiento epiploico, el cierre parcial y primario.<sup>7</sup>

Con el advenimiento de la cirugía miniinvasiva, Torres y cols. comienzan a realizar las primeras experiencias en nuestro país con el tratamiento del cáncer de recto bajo con AAP videoasistida en 1994. Realizan la publicación de 11 casos en el año 2000, sin intercurencias significativas en la herida perineal. Las series internacionales muestran similares porcentajes de complicaciones del periné que con cirugía abierta.<sup>8</sup>

### INFECCIÓN Y ABSCESOS

Están asociados casi siempre con el cierre primario de la herida pélvica, en una incidencia del 11 al 16%.<sup>4</sup> La contaminación fecal que ocurre durante la escisión rectal es un factor que favorece la aparición de infección postoperatoria y fallo en la curación primaria de la herida.

La sepsis persistente debe obligarnos a pensar en la posibilidad de la presencia de un cuerpo extraño. La aparición de hipertermia después de varios días de postoperatorio lleva a la sospecha de una colección perineal. Ante su aparición, la apertura de la herida, el drenaje y cultivo del material con la antibioterapia correspondiente, son el tratamiento electivo. Con curas locales la cicatrización diferida cursa con buena evolución.<sup>9</sup>

### FÍSTULAS PERINEALES (seno persistente)

La cicatrización retardada ocurre en un gran número de pacientes.<sup>4</sup> Las series muestran porcentajes que oscilan entre 8 y 70%. La fístula perineal se define como una herida que permanece sin cerrar durante un mínimo de seis meses.

Una cicatrización prolongada siguiendo a una proctectomía por cáncer es menos frecuente que aquella realizada por enfermedad inflamatoria intestinal.<sup>10,11</sup> Sin embargo con el uso de terapia radiante pre y postoperatoria la incidencia de apertura de la herida y cicatrización retardada se ha incrementado significativamente.<sup>1,2,6</sup> Se pueden considerar a su vez como causales poco frecuentes la retención de oblitos, infección con secuestro sacro y recidiva neoplásica.

La contaminación fecal durante la proctectomía disminuye la curación primaria, aumentando el riesgo de infección y favoreciendo la formación de abscesos y/o fístulas crónicas que pueden retardar la obliteración del espacio pélvico.<sup>8</sup>

Se han empleado distintas técnicas para mejorar la condición y cicatrización de la herida, incluyendo reoperación y curetaje, excisión, transposición muscular y el uso de adhesivos de fibrina.<sup>10</sup> Radice y cols. hallaron que el uso de un flap miocutáneo de cierre, en pacientes que fueron sometidos a resección extendida por enfermedad maligna localmente avanzada con tratamiento quimioradiante previo, completaron mejor la cicatrización perineal con menos requerimiento de readmisión con respecto a aquellos en los que se realizó cierre primario de piel, lo cual también es compartido por otros autores.<sup>6,10,12,13,14,15</sup>

El uso de dispositivo de presión negativa tipo Vacuum, se menciona como una alternativa posible en el tratamiento de esta complicación, con la desventaja de que el paciente debe ser tratado en forma intrahospitalaria.<sup>15</sup>

## HERNIA PERINEAL

Es una complicación poco frecuente con un rango de incidencia del 1%, pudiendo aumentar a 3% en exenteraciones pelvianas. Entre los factores predisponentes se citan escisión de músculos elevadores, el mayor tamaño de la pelvis femenina, la infección de la herida, el tabaquismo y la neoadyuvancia con radioterapia.<sup>16 17 18 19</sup>

La sintomatología consiste en abultamiento y malestares inespecíficos en el periné, dolor y síntomas urinarios cuando comprime la vejiga u obstructivos cuando está involucrado el intestino. Constituyendo estos signos, problemas de mayor magnitud.

Algunos autores consideran como métodos preventivos al cierre del peritoneo pelviano, la sutura primaria de la herida y el control de la infección.

El tratamiento se realiza solamente cuando la sintomatología es importante, cuando presenta atascamiento o inminencia de lesión cutánea.

La vía de acceso puede ser abdominal, perineal o combinada. Se debe liberar el saco, el contenido, realizar la escisión del mismo con la piel redundante y reparar el defecto usualmente con malla inclusive con la posibilidad de colocarla por vía abdominal.<sup>9 10</sup> Si no se utilizan elementos protésicos se pueden cerrar los tejidos por planos o utilizar vísceras (vejiga, útero) que con movilización o fijación por retroflexión obliteran el defecto pelviano. Remzi y cols. publican la reparación por vía perineal con la movilización vesical.<sup>20</sup>

Brotschi y colaboradores reportaron resultados exitosos luego de dos intervenciones usando flap de músculo gracilis, en pacientes que anteriormente habían sido reparados con malla.<sup>21 22</sup>

En la AAP realizada por técnica videoasistida se describen las hernias perineales con la misma baja frecuencia que con cirugía abierta.<sup>23</sup> Fueron comunicadas reparaciones por vía anterior a través de una incisión de Pfannestield con la utilización de malla.<sup>16</sup> Otros autores reportan casos en los cuales se utilizó la laparoscopia para el implante de la misma, sin complicaciones y con buena evolución. La cirugía miniinvasiva es una alternativa válida en equipos entrenados para la resolución de esta infrecuente patología.

## DEHISCENCIA Y NECROSIS

Esta contingencia puede ocurrir cuando existen procesos infecciosos subyacentes que pueden llevar a una necrosis parcial o simplemente por aumento de presión en la herida. Es necesario la protección de la misma evitando tensiones sobre la piel y el apoyo del paciente en los primeros días del postoperatorio.

Si la separación de los bordes se produce, sin mediar foco séptico es factible realizar un debridamiento local y cierre primario nuevamente. (Fig. 1)

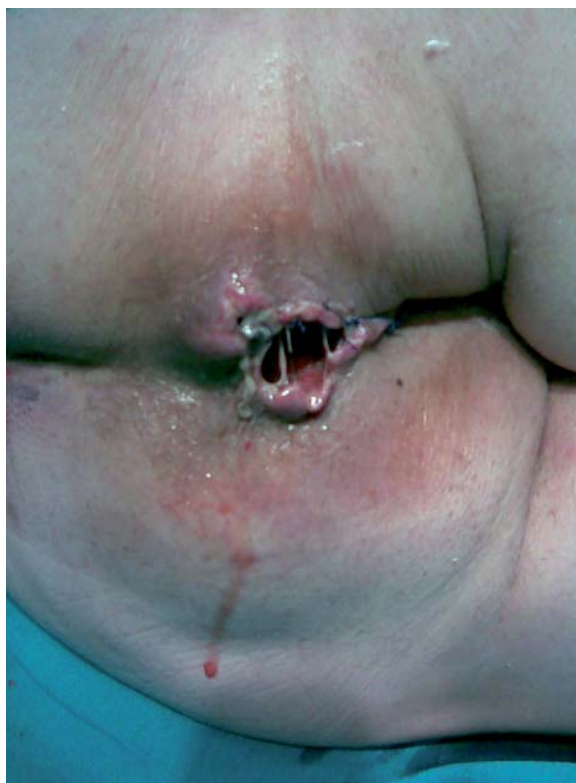


Figura 9.1.

## RECTO FANTASMA

De aparición común luego de la amputación de miembros, también está descrita en pacientes sometidos a proctectomía. Lubbers reporta en una serie de 40 pacientes a quienes se les realizó una amputación abdominoperineal un 65% de sensación fantasma, manifestándose como urgencia defecatoria, dolor, tenesmo y sensación de flatos. La sensación de presencia luego de la remoción del recto se debe a que la innervación depende de la corteza.<sup>9</sup>

En algunos casos la sintomatología mejora espontáneamente o puede persistir durante meses o años. No existe ningún tratamiento específico, solamente medidas de contención y fármacos ansiolíticos.

## COMENTARIO: DR. EMILIO POLLASTRI

Me permito en primer lugar felicitar al Sr. Relator: Dr. Daniel Cattáneo por la minuciosidad y excelencia de sus escritos en relación a las complicaciones perineales de la Operación de Miles. Mis comentarios avalan la experiencia del autor. Nuestras complicaciones y su frecuencia son similares a las referidas en este relato. Estas, pueden ser tratadas adecuadamente, son prevenibles y excepcionalmente son mortales. No hemos observado diferencias en los pacientes que recibieron neoadyuvancia. Las complicaciones son más frecuentes en la ancianidad, neoplasia avanzada, enfermedades

inflamatorias, desnutrición, obesidad, diabetes, inmunosupresión y otras comorbilidades. La preparación adecuada y una técnica quirúrgica meticulosa puede disminuir la incidencia de estas complicaciones perineales. Mi modo operatorio es conseguir el cierre primario de la brecha perineal, con dos drenajes por contrabertura en la pelvis menor. La complicación más común de este proceder es el absceso perineal y la deshiscencia parcial de la herida.

### COMENTARIO DR. ANGEL PINEDA GIL

En el vocabulario quirúrgico a una de las conductas operatorias que se lleva a cabo ante una neoplasia de recto bajo, se la ha denominado habitualmente "Amputación Abdomino Perineal" (A.A.P) según técnica de Miles, descrita por este cirujano inglés con su publicación en el año 1908.

Como estudio previo al relato y a modo de comentario histórico-cultural del tema, es interesante recordar que allí por el año 1900 un cirujano francés, Quenú, ya había preconizado esta técnica para este tipo de patología neoplásica. Esto es según lo manifestado en su Relato por Ricardo Finochietto en Anales de Cirugía del año 1960, todo lo cual hace que este proceder bien podría denominarse, técnica de "Quenú-Miles".

En lo que hace a las variadas e ingratas complicaciones en esta cirugía, algunas de dificultosa resolución, el tema correspondiente a la "herida perineal" es uno de los aspectos más dificultosos a tener en cuenta. En particular, en lo que respecta al cierre de los planos músculo-cutáneo aponeuróticos, es necesario tratar de reconstruir la "nueva anatomía" pélvico perineal con un cierre primario.

Una de las etapas más dificultosas en esta intervención es la disección de los planos posteriores al recto, con su vecina cara anterior del hueso sacro, lugar éste de un complejo plexo venoso, perfectamente descrito por Wong en 1985, "senos presacros y basivertebrales".

Todo este complejo mecanismo venoso da lugar a una de las más desagradables complicaciones en su liberación dado por la hemorragia del mencionado lecho pélvico perineal.

Existen toda una serie de conductas para tratar de yugular estas terribles hemorragias venosas tan desagradables: omentoplastia con sus variantes, taponamiento, implantes de "chinchas", adhesivos, plástica de músculos vecinos, electrocoagulación, etc.

El otro factor mencionado en el relato y que hemos tenido la desagradable ocasión de vivirlo ha sido la persistencia de una brecha perineal (seno-persistente). Dos de los casos tratados los hemos reconstruido por planos tratando en lo posible de respetar en lo más la anatomía Perineo-Pelviana.

Los demás factores de riesgo y causantes de las mencionadas complicaciones en mayor o menor grado las hemos tenido en nuestra práctica quirúrgica.

Creemos que estas dos complicaciones, de las tantas mencionadas con claridad en el Relato, son las que hemos podido observar en nuestra ya lejana tarea de Cirujano-Proctólogo.

**Recordemos aquí finalmente lo que siempre nos manifestaba el gran maestro R. Garriz: "El que no ha tenido complicaciones operatorias, ha de ser muy poco lo que habrá operado".**

### REFERENCIAS BIBLIOGRÁFICAS

1. Pahlman L, Glimelius B. Pre or postoperative radiotherapy in rectal and rectosigmoid carcinoma: report from a randomized multicenter trial. *Ann Surg* 1990; 211: 187-95.
2. Kapitejin E, Marjinen CA, Nagtegaal ID, et al. Preoperative radiotherapy combined with total mesorectal excision for resectable rectal cancer. *N Engl J Med* 2001; 245: 638-46.
3. Nissan A, Guillem J, Patty P, et al. Abdominoperineal resection for rectal cancer at a specialty center. *Dis Colon Rectum* 2001; 44: 27-36.
4. Bullard K, Trudel J, Baxter N, et al. Primary perineal wound closure after preoperative radiotherapy and abdominoperineal resection has a high incidence of wound failure. *Dis Colon Rectum* 2005; 48: 438-443.
5. Borst M, Pawlak S, Aliabadi- Wahle S, et al. The effect of neoadjuvant therapy on perineal wound healing (meeting abstract). *Dis Colon Rectum* 2002; 45: 62-3.
6. Christian C, Kwaan M, Betensky R, et al. Risk factors for perineal wound complications following abdominoperineal resection. *Dis Colon Rectum* 2005; 48: 43-48.
7. Miles WE. A method of performing abdominoperineal excision for carcinoma of the rectum and of the terminal portion of the pelvic colon. *Lancet* 1908; 2: 1812.
8. Torres R, Orban O, Beltrame E, Serra C. Amputación abdomino perineal asistida por laparoscopia. *Rev Argent Cirug* 2000; 79(3-4): 102-107.
9. Hicks T, Beck D, Opelka F, et al. Resección abdominoperineal. *Complicaciones de la cirugía colorrectal* 1998. 336-341.
10. Corman M. *Colon & Rectal Surgery. Fifth Edition. Carcinoma of the rectum.* 2005; 23: 956-57.
11. Corman M. *Colon & Rectal Surgery. Fifth Edition. Ulcerative Colitis* 2005; 29: 1370-1372.
12. Radice E, Nelson H, MMerrell S, et al. Primary myocutaneous flap closure following resection of locally advanced pelvic malignancies. *Br J Surg* 1999; 86: 349.
13. Shibata D, Hyland W, Busse P, et al. Immediate reconstruction of the perineal wound with gracilis muscle flaps following abdominoperineal resection and intraoperative radiation therapy for recurrent carcinoma of the rectum. *Ann Surg Oncol* 1999; 6: 33-37.
14. Loessin SJ, Meland NB, Devine RM, et al. Management of sacral and perineal defects following abdominoperineal resection and radiation with transpelvic muscle flaps. *Dis Colon Rectum* 1995; 38: 940.
15. Yousaf M, Witherow RGN, Gardiner K, et al. Use of vacuum-assisted closure for healing of a persistent perineal sinus following panproctocolectomy: report of a case. *Dis Colon Rectum* 2004; 47: 1403-1408.

16. Fuentes Valdés E, Dellamirabent G. Hernia perineal postoperatoria. *Rev Cubana Cir* 2008; 47(3).
17. Nivatvongs S. Complications of anorectal and colorectal operation. Gordon P, Nivatvongs S. Principle and practice of colon, rectum and anus. Ed Saint Louis. Quality Medical Publishing inn 1999; 1285-1317.
18. Aboian E, Winter D, Metcalfe D, Wolff B. Perineal hernia after proctectomy: prevalence, risk, and management. *Dis Colon Rectum* 2006; 49(10): 1564-1568.
19. Bullar K, Trudel J, Baxter N et al. Perineal wound closure after preoperative radiotherapy and abdomino perineal resection has a high incidence of wound failures. *Dis Colon Rectum* 2005; 48: 438-443.
20. Remzi H, Oncel M, Wu J. Meshless repair of perineal hernia after abdominoprineal resection: Case report. *Techniques in Coloproct.* 2005; 9: 142-144.
21. Ryan J. Gracilis muscle flap for the persistent perineal sinus of inflammatory bowel disease. *Am J Surg* 1994; 148: 64-69.
22. Brotschi E, Noe JM, Silen W. Perineal hernias after proctectomy. *Ann Surg* 1985; 149: 301.
23. De Campos F, Habr-Gama A, Araujo S et al. Incidence and management of perineal hernia alter laparoscopic proctectomy. *Surg Laparosc Endosc Percutan Tech* 2005; 15(6): 366-370.

## 10. COMPLICACIONES DE LAS ANASTOMOSIS

### INTRODUCCION

La primera anastomosis quirúrgica intestinal confeccionada con éxito fue realizada por Billroth (1829-1894) y colaboradores a finales del siglo XIX. Es considerado el precursor de la moderna cirugía abdominal.<sup>1,2</sup>

Una de las características que presentan las operaciones de exéresis, en cirugía colorrectal, es que suelen necesitar de una reconstrucción del tubo digestivo con alguna forma de anastomosis.

Conseguir que la misma sea satisfactoria depende de numerosos factores que se relacionan con el pacien-

te y con el cirujano. Esto mantiene la preocupación constante por la eventual aparición de graves complicaciones, convirtiéndose la dehiscencia anastomótica en la causa más frecuente de muerte, considerando que es 13 veces mayor comparada con los riesgos de cirugía no complicada.<sup>3,4</sup> Schrock manifiesta que un tercio de las mismas se produce por esta complicación.<sup>5</sup> Según Hawley, la filtración se puede producir igualmente aunque la anastomosis se haya confeccionado correctamente.<sup>6</sup>

Con fines académicos y de ordenamiento, dividiremos a las complicaciones anastomóticas en intraoperatorias y postoperatorias de la siguiente forma: (Fig 1)

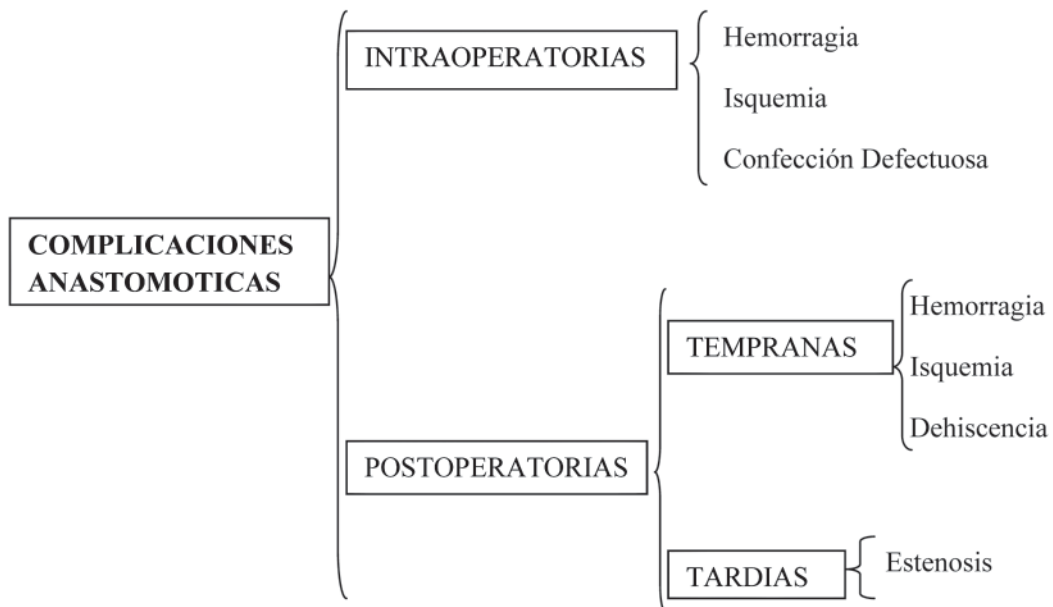
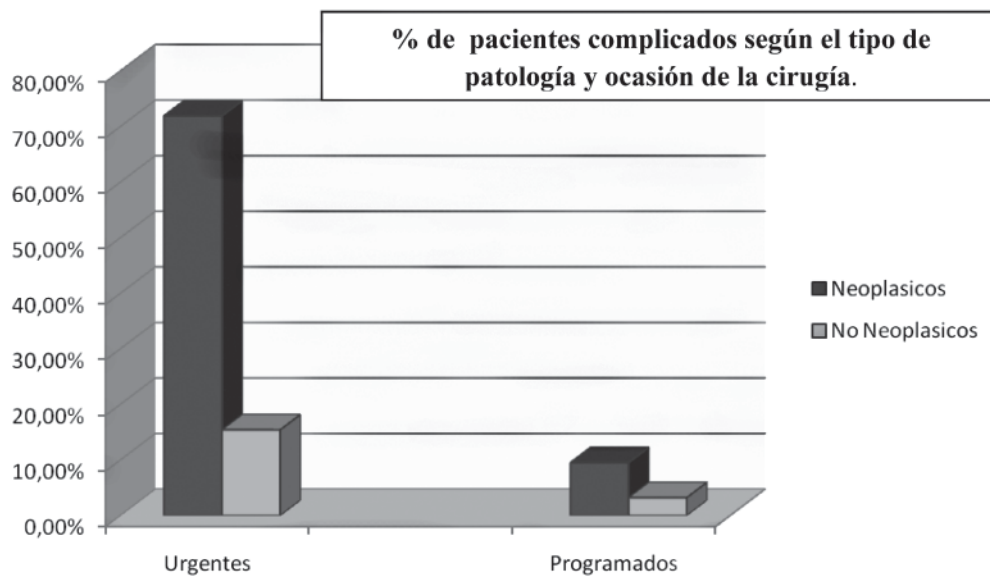


Figura 10.1.

Consideraremos como complicaciones anastomóticas postoperatorias tempranas, aquellas que suceden antes de los 30 días del postoperatorio y tardías a las que suceden con posterioridad a ese momento.

## CONSIDERACIONES GENERALES Y LOCALES DE LAS ANASTOMOSIS

### a. Consideraciones generales:

Varios estudios investigaron otras causales que podrían ser predictoras de complicaciones en algunos casos. En el paciente las comorbilidades, como el estado nutricional previo, anemia, hipoalbuminemia; enfermedades cardiovasculares, el uso de esteroides, radioterapia local, transfusiones peroperatorias, alcoholismo y tabaquismo, provocan alteraciones que aumentan ostensiblemente el riesgo de dehiscencia anastomótica. El 86% de los pacientes con 3 o más factores de los enunciados presentaron filtraciones.<sup>7</sup> La edad es un ítem controvertido por distintos autores.<sup>5,8,9</sup> Estos factores no serán tratados puntualmente por exceder la temática de este relato.

La comparación de los resultados en la práctica de la cirugía colorrectal abierta, con los obtenidos en la cirugía miniinvasiva mantuvo discusiones académicas durante muchos años.

Desde los comienzos de la cirugía colorrectal laparoscópica, con Jacobs en 1990<sup>10</sup> las controversias sobre la misma fueron desapareciendo a medida que se publicaban las estadísticas con los datos obtenidos.<sup>11,15</sup> Los avances tecnológicos y la factibilidad técnica de poder realizar la casi totalidad de los procedimientos con igualdad de resultados, y en muchos casos con menor número de complicaciones y mayores beneficios<sup>16-21</sup>, lograron, en la actualidad, que esta variante en la técnica quirúrgica sea aceptada completamente.<sup>22-33</sup>

La cirugía laparoscópica y la variante mano asistida son opciones importantes en esta cirugía miniinvasiva, esta última puede ser utilizada como técnica inicial o complementaria en la videolaparoscopia.<sup>34-39</sup>

Los índices de complicaciones anastomóticas se encuentran dentro del mismo rango que la cirugía por técnica abierta.

### a.1 Preparación colónica

#### Historia-antecedentes

Muchos son los temas que están relacionados casi en forma directa con la aparición de complicaciones en la cirugía colorrectal. Pero la preparación mecánica intestinal, como prevención de complicaciones infecciosas de la herida, colecciones intraabdominales y dehiscencias anastomóticas, ha sido una doctrina por más de un siglo en todos los cirujanos (Halsted 1887, Thornton 1997).<sup>40</sup>

Las experiencias clínicas y estudios observacionales de Nichols en 1971, demostraban que la limpieza de la mayor parte de las heces del colon disminuían las

complicaciones en pacientes sometidos a este tipo de intervenciones.<sup>41,42</sup> Chung en 1979 preconizó: *“Uno de los factores más importantes que está al alcance del control del cirujano, y que afecta el resultado de una operación del colon, es el grado de vaciamiento de los intestinos”*.<sup>43</sup> Burbige y cols demostraron que la mayoría de los pacientes que recibían la preparación mecánica del colon (PMC) presentaban una pérdida promedio de peso de aproximadamente 1kg.<sup>44</sup> Las enemas fueron sustituidas con el correr del tiempo, por el lavado oral con solución fisiológica y la colocación de una sonda nasogástrica. Esto provocó también desequilibrios hidroelectrolíticos y fue desaconsejada para pacientes con deterioro de la función renal y cardiovascular.<sup>45</sup> El manitol, agente osmótico no absorbible, fue utilizado para la preparación intestinal por numerosos autores, desde 1979 hasta fines de la década de 80; presentaba a su vez cuadros de deshidratación y la producción del gas explosivo de hidrógeno (descrito en el capítulo de Complicaciones de las colonoscopías). Este podía estar presente hasta en un 60% de los pacientes.<sup>46</sup>

Pensando siempre en la gran carga fecal y con los buenos resultados obtenidos con la hemicolectomía derecha y anastomosis en un tiempo, llevaron a Hughes en 1966, a realizar en las neoplasias obstructivas de colon izquierdo, colectomías derechas ampliadas y subtotales.

Dudley (1980) con el mismo concepto de anastomosis primaria utilizó el lavaje anterógrado. Una vez realizada la irrigación y terminado el método se confecciona la anastomosis en forma habitual.<sup>47</sup>

Una variante técnica del arrastre mecánico de la materia fecal intraoperatoria, es el lavado transanastomótico descrito por Bonadeo. (Fig. 2)

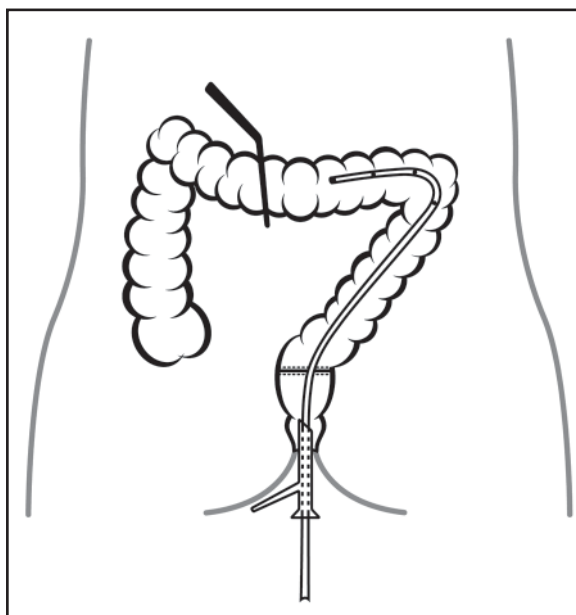
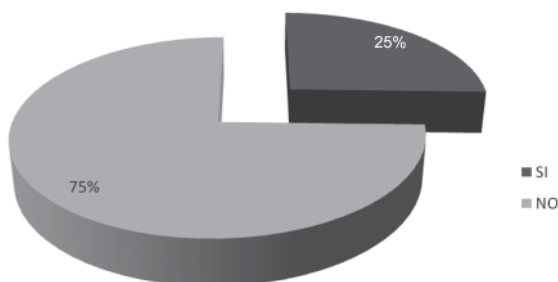


Figura 10.2. Lavado Transanastomótico (Dr. Bonadeo)

Numerosos autores nacionales realizaron distintos tipos de irrigaciones, efectuando cirugías con las mismas características e inclusive con colonoscopías intraoperatorias.

Las prácticas del lavado intraoperatorio, en general han perdido vigencia en estos últimos años, por el tiempo demandado y la probable mayor contaminación.<sup>48-60</sup> En relación a este tópico hemos consultado, en la encuesta nacional, obteniendo los siguientes resultados: (Fig. 3)

### Lavado y Anastomosis en Cirugía de Urgencia



**Figura 10.3.** Lavado Transanastomótico (Dr. Bonadeo)

En la actualidad, Bonadeo aconseja realizar el desplazamiento de parte del contenido colónico al segmento que se va a extirpar, con maniobras de coprostasis, para obtener de esa manera aún mejores condiciones para la confección de la sutura primaria.<sup>58</sup>

En 1980, Davis y cols describieron una solución para lavado con una composición de polietilenglicol, sulfato, cloro, bicarbonato y potasio.<sup>61, 62</sup> La misma actuaba inhibiendo la absorción de sodio, cloro y agua a nivel de intestino delgado, con escasas alteraciones hidroelectrolíticas. En la actualidad tiene como factor adverso, su elevado volumen en la ingesta (4lts.)

En la década del 90 aparecieron para su comercialización los fosfatos, en una solución hipertónica, osmóticamente activa. En nuestro medio Castiglioni y Vaccaro presentaron estudios randomizados comparativos sobre ambas preparaciones. Actualmente la utilización de fosfatos es mas económica, la ingesta de volumen es menor y por lo tanto es de mayor aceptación por los pacientes.<sup>63-66</sup> Los resultados de ambas son comparables, pero estos últimos pueden provocar desequilibrios electrolíticos, y serias complicaciones en portadores de insuficiencia cardíaca, renal e hipertensión arterial cuando existen antecedentes de la misma. En ambos grupos se observó acidosis metabólica.

Fueron reportados cambios mucosos intestinales apareciendo linfocitos con infiltrados de polimorfonucleares, en los pacientes sometidos a PMC independientemente del tipo de solución utilizada. **Este signo de inflamación colónica, según algunos autores, podría ser una de las causas que aumentaría la posibilidad de filtración anastomótica.**<sup>67-73</sup>

En 1987, Irving cuestionó la eficacia de la limpieza mecánica del intestino, fue criticado en ese momento dado que la preparación era una rutina indiscutible.<sup>73</sup> Si bien la preparación ideal del colon es aquella que logra una completa evacuación, sin restos fecales, con el mínimo malestar y en forma ambulatoria, esto no se ha logrado aún.

### Alternativas y discusión actual

**Un pilar indiscutible en la preparación colónica es la utilización de antibióticos.** Evidencias científicas lo avalan y en la actualidad, no están cuestionados y siguen siendo de uso profiláctico sistemático.<sup>74</sup>

En nuestro país 2 trabajos publicados por Leiro y cols. (129 pacientes) y Patrón Uriburu (60 pacientes) abordan esta problemática en forma meticulosa, obteniendo diferencias no significativas en el porcentaje de complicaciones con y sin preparación colónica. Este último autor incluye a su vez las cifras obtenidas comparativamente con técnica abierta y videolaparoscópica (todas con anastomosis intraperitoneales).

El trabajo de Leiro, muestra un discreto aumento de dehiscencias en anastomosis extraperitoneales en el grupo no preparado. Es sabido que esta posibilidad aumenta en las cirugías realizadas por debajo de los 6 cm del margen anal independientemente de la preparación.<sup>75, 76</sup>

Numerosos autores extranjeros abordan el tema obteniendo datos que avalan no preparar el intestino<sup>77</sup>. Fa-Si-Oen, en un estudio randomizado multicéntrico, evaluó 6 Hospitales de Holanda y Bélgica, sin encontrar diferencias porcentuales en las complicaciones de los pacientes con y sin preparación. En sus conclusiones, después de analizar infecciones del sitio quirúrgico y filtraciones intestinales, aconsejó el abandono de la PMC en cirugía colorrectal electiva.<sup>78</sup>

Jung y Contant, en dos estudios clínicos randomizados a gran escala, concluyen que el riesgo de filtración anastomótica es el mismo, pero advierten una presencia ligeramente mayor de colecciones abdominales profundas, cuando no se realizó limpieza intestinal<sup>79, 80</sup>. Bucher compara 5 estudios randomizados sobre 1144 pacientes, a 579 no se les realizó PMC, pero todos recibieron profilaxis antibiótica. El mismo concluye que: "falta aún un mayor número de estudios para certificar que las complicaciones en uno u otro grupo son similares, pero es necesario pensar que la cirugía colónica puede ser realizada sin preparación en forma electiva".<sup>67</sup>

**Un importante análisis fue el publicado por Cochrane Collaborative Group en el 2008**<sup>73</sup>, con 9 ensayos clínicos randomizados, prospectivos y aleatorios en 1592 pacientes, de los cuales 789 fueron tratados con preparación mecánica y 803 no recibieron ningún tipo de preparación. En todos los estudios incluidos en este análisis se utilizaron antibióticos profilácticos. La limpieza intestinal se realizó utilizando sol de Polietilen-

glicol, picosulfato de sodio y dieta baja y sin residuos. Tres de estos ensayos encontraron un mayor índice de complicaciones (filtración anastomótica) cuando se realizó preparación mecánica en relación a cuando se intervino sobre el intestino no preparado. Solo uno

evaluó la duración de la estancia hospitalaria (Tabusso 2002) y observó que el grupo de pacientes sometido a PMC, presentaba una estadía hospitalaria más prolongada que el otro grupo de pacientes. (Tabla 1)

**Tabla 10.1.**

Complicaciones	Preparación mecánica del intestino versus sin preparación						Mét. estadístico OR de Peto (IC 95%)
	Grupo A: con preparación			Grupo B: sin preparación			
	A			B			
	N	total	%	N	total	%	
Dehiscencia anast. baja	11	112	9,8%	9	119	7,5%	(1,45) no significativo
Dehiscencia Anast. Colónica	11	367	2,9%	6	367	1,6%	(1,80) no significativo
Mortalidad	5	509	1%	3	516	0,6%	(1,72) no significativo
Peritonitis	16	278	5,7%	7	275	2,5%	(2,28) no significativo
Infección herida	59	789	7,4%	43	803	5,4%	(1,46) no significativo
Infección del sitio quirúrgico	31	325	9,8%	27	322	8,3%	(1,20) no significativo
Reoperaciones	16	393	4,0%	9	392	2,2%	(1,80) no significativo

Guenaga KF, Matos D, Castro AA, Atallah AN, Wille-Jorgensen P. Preparación mecánica del intestino para la cirugía colorrectal. COCHRANE GROUP 2008

**La conclusión del Cochrane Group es: que la preparación intestinal previa a la cirugía colorrectal no reduce el índice de fuga anastomótica.** Que ésta es una metodología ampliamente utilizada y su eficacia nunca se ha probado fuera de los estudios observacionales. Que no existieron diferencias entre las tasas de mortalidad, dehiscencias, peritonitis, reoperaciones, complicación infecciosa extraabdominal y la infección del sitio quirúrgico.

**De los resultados de esta revisión se extrae que puede no realizarse la preparación mecánica rutinaria del intestino antes de la cirugía colorrectal** <sup>74</sup>.

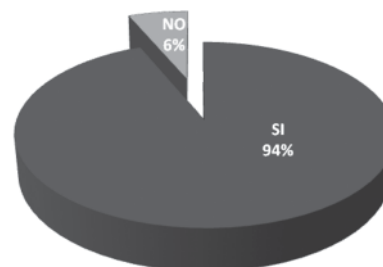
Es de suma importancia estratificar las complicaciones entre cirugía colónica y rectal, dada la mayor incidencia de filtraciones en suturas rectales bajas. <sup>81, 82</sup>

Vicant y cols publicaron la última gran evaluación con un meta-análisis con limpieza intestinal solamente para cirugía colónica y no rectal en el año 2009. Fueron revisados 4859 pacientes, 2452 con preparación y 2407 sin la misma. De los 14 ensayos se realizaron 9 con polietilenglicol y 5 con fosfato de sodio. Todas fueron cirugías abiertas. El análisis global, mostró que no existió diferencia significativa porcentual de complicaciones entre los que no recibieron limpieza intestinal y a los que se les practicó la preparación respecto a

la dehiscencia anastomótica, colecciones abdomino-pélvicas e infección del sitio quirúrgico. <sup>83</sup>

A pesar de la evidencia de los múltiples trabajos en estos últimos años que avalan la cirugía colorrectal sin limpieza intestinal <sup>84</sup>, los resultados de la encuesta realizada marcan que la gran mayoría de los Cirujanos y Servicios de nuestro país y del exterior, prefieren realizar la preparación mecánica y la antibióticoterapia previa a la cirugía electiva. (Fig. 4)

**Limpieza preoperatoria en Cirugía Electiva y Programada**



**Figura 10.4.**

### **Opinión de los Relatores**

En nuestro grupo de trabajo realizamos desde hace muchos años y en forma sistemática la PMC. Hemos pasado por distintas variantes metodológicas llegando en la actualidad a utilizarla con PEG o Fosfatos (de acuerdo a las características del paciente, edad y comorbilidades, para evitar los desequilibrios hidroelectrolíticos, adaptando en algunos casos la variante de preparación ambulatoria).

Utilizamos de rutina la antibioterapia profiláctica. Consideramos que al disminuir la carga bacteriana y fecal, si bien no se evita la dehiscencia, cuando esta se produce, es una filtración con menor débito intestinal y se minimizan las consecuencias de los efectos locales. Nos resulta más cómodo movilizar el colon sin materia fecal sólida en cirugía abierta o videolaparoscópica. A su vez, la limpieza electiva otorga la gran posibilidad de permitir realizar una colonoscopia intraoperatoria si el caso así lo requiere. Nos parece que el "discomfort" que refieren los pacientes con la preparación no es un ítem relevante.

La controversia existe, las cifras publicadas han demostrado igualdad en la incidencia de las complicaciones en ambos grupos, pero este número aún es insuficiente, aunque la tendencia así lo avale. Somos partidarios de continuar preparando el colon, por las ventajas que esta nos presenta, máxime cuando se deba realizar una anastomosis a nivel del recto medio o bajo.

**De cualquier manera y en base a las publicaciones y estadísticas que lo sostienen, hoy un cirujano está autorizado a realizar cirugías sobre un colon no preparado, si así lo considerara.**

### **b. Consideraciones locales de las anastomosis:**

La irrigación de los cabos a anastomosar, está influida por la hipotensión arterial y la presión parcial de oxígeno. Se debe obtener buena vitalidad y movilidad de los cabos que se van a suturar. El colon que va a ser anastomosado al recto debe descender con comodidad sobre la concavidad sacra. En las anastomosis bajas, el extremo a anastomosar debe sobrepasar cómodamente el pubis por su cara anterior<sup>85</sup>. Las maniobras pueden ser dificultosas, sobre todo en pacientes obesos, pero generalmente se logra, con experiencia y entrenamiento, dado que existe un bagaje de técnicas que se deben conocer antes de iniciar la cirugía colorrectal. Si esto no fuera posible no se debe confeccionar la anastomosis.

En la cirugía de urgencia hay situaciones en las cuales se contraindica la realización de una anastomosis, por el elevado índice de filtraciones que presentan: Colitis isquémica, megacolon tóxico, hemorragia digestiva baja masiva y peritonitis fecal.<sup>8</sup>

En la actualidad, de acuerdo a los estudios sobre preparación colónica y foco séptico intraabdominal, son factibles las anastomosis en cuadros obstructivos y en peritonitis poco evolucionadas, con resultados similares

a la cirugía electiva, siempre que esté enmarcado en la evaluación general y particular de cada caso.<sup>82</sup>

### **b.1 SUTURAS (variantes)**

#### **Manuales:**

Las suturas intestinales han sido evaluadas por la resistencia en la tensión, en la efracción y en la cantidad de colágeno en la herida. La capa submucosa es el plano principal en la cicatrización del tubo digestivo, por su fuerza tensil y por ser el plano de fijación de las mismas.<sup>82</sup>

Las suturas tienen un período de vulnerabilidad de aproximadamente 7 días, donde adquiere realmente importancia la técnica quirúrgica utilizada, la fortaleza de la submucosa y el contenido de colágeno. La hipoxia peroperatoria podría condicionar la isquemia en la anastomosis.

Desde que Halsted en 1887 impulsó la sutura en un plano y remarcó la importancia de la submucosa, se han descrito numerosas técnicas para realizar una anastomosis, cada una de ellas con ventajas e inconvenientes<sup>40</sup>. En 1976 Hautefeuille describió la técnica de la sutura continua extramucosa<sup>86</sup> y Astiz y cols. publicaron su experiencia con la misma en 1981. En el año 2000 se describió su uso en cirugía colorectal Laparoscópica.<sup>87-90</sup>

Los diversos materiales de sutura han presentado experimentalmente ciertas diferencias, pero las mismas son escasas o nulas en los ensayos clínicos. Las técnicas de sutura monoplaneo vs sutura en capas, puntos separados vs sutura continua muestran diferencias a favor de la síntesis en monoplaneo extramucoso en forma continua. Actualmente se utilizan materiales reabsorbibles como la Poliglactina o irreabsorbibles como el polipropileno con similares resultados.

Max y cols presentan, en un trabajo retrospectivo, 1000 anastomosis realizadas mediante sutura continua en monoplaneo con polipropileno y concluyen que esa técnica es rápida, sencilla, económica y segura. Presentan 1% de fugas postoperatorias.<sup>91</sup>

Astiz y cols comunican la experiencia de 30 años con sutura continua extramucosa observando que la misma distribuye uniformemente la tensión en la línea anastomótica, con disminución de probables focos de necrosis al afrontar capas homólogas, evitando inversión y eversión con rapidez y bajo costo. Observaron un índice de dehiscencias del 1,76%.<sup>92</sup> Barredo y cols y Vaccaro y cols presentaron series numerosas con suturas colónicas manuales continuas en monoplaneo, arribando a similares conclusiones estadísticas, resaltando la rapidez en la confección y bajo costo.<sup>93, 94</sup>

#### **Mecánicas:**

Los dispositivos de suturas mecánicas comenzaron a utilizarse desde finales de la década del setenta. En nuestro país, Garriz y Artusi fueron pioneros en su utilización. Estas suturadoras, con sus variantes técnicas,

mejoraron los tiempos en todo tipo de anastomosis y la accesibilidad a planos extraperitoneales con la consecuente facilidad y mejoría en la realización de las mismas.<sup>93, 94, 82, 9</sup> De cualquier manera no compensan los efectos negativos de una técnica incorrecta o poco adecuada<sup>95</sup>.

En las anastomosis mecánicas, el mayor valor predictivo de dehiscencias está dado por la dificultad técnica que puede existir en la confección de la misma.<sup>82</sup> Moran en 1996 comunicó que las suturas mecánicas tienen un menor índice de filtración que las manuales. Esto fue demostrado clínica y radiológicamente.

Es necesario para la evaluación de estas anastomosis, estratificar entre las ileocólicas, colocolónicas y colorrectales. Las primeras deben ser analizadas por separado, dadas las diferentes características que presentan. Los extremos intestinales son diferentes con respecto al diámetro, a la estructura parietal y las características bacterianas.<sup>96</sup>

Se considera en general a la anastomosis coloanal, a aquella en la cual, el colon proximal se anastomosa en el canal anal a nivel o por debajo del anillo anorrectal<sup>(95)</sup>. Si bien la misma puede ser realizada en forma manual, la preferencia actualmente en su confección es por el método de la doble sutura mecánica, diseñado por Knight y Griffin, reemplazando la utilización de la jareta distal.<sup>97-103</sup> La anastomosis puede realizarse en forma directa o con un pouch colónico en J de 6 a 8 cm. de longitud o una coloplastia.<sup>104-109</sup>

El trastorno funcional conocido como "síndrome de la resección anterior baja" que afecta aproximadamente al 50% de los casos, y presenta aumento en las deposiciones, escurrimiento y urgencia defecatoria, disminuye cuando el reservorio comienza a funcionar. Algunos consideran que al cabo de 2 años, los resultados se equilibran.<sup>97, 110</sup> Una de las complicaciones más importantes de esta cirugía es la isquemia del asa colónica descendida, provocando la necrosis de la anastomosis con la consecuente sepsis pélvica.<sup>82</sup>

#### **Por compresión:**

Las anastomosis por compresión han sido evaluadas durante casi 2 siglos, y todavía no han tenido una amplia aceptación por parte de los cirujanos, a pesar de las publicaciones de estos últimos años.

En 1826 Denans comunicó el concepto de anastomosis por compresión en la Societe Royale de Medicine en Marsella, realizando una anastomosis experimental termino-terminal con anillo metálico en un perro. Bonnier en 1885 y Murphy en 1892 desarrollaron nuevos dispositivos<sup>111</sup>. El conocido como "botón de Murphy" tenía 2 anillos metálicos que se mantenían con jaretas en la luz de cada segmento intestinal, provocando la necrosis en el sitio de la anastomosis. Eran eliminados espontáneamente del intestino con el tejido necrótico poco tiempo después.

En 1985, Hardy y cols promueven el anillo anastomótico biofragmentable (AAB) Valtrac (Davis and Geck/ Cyanamid®).<sup>112, 113</sup> Este fue diseñado para anastomosis colónicas adaptándole luego un nuevo dispositivo para aplicar en resecciones anteriores bajas.

Kaidar, Wexner y cols en el 2008 realizaron una revisión y evaluación clínica de este procedimiento.<sup>114</sup>

El AAB contiene 2 anillos que están constituidos por 87,5% de ácido poliglicólico y 12,5% de sulfato de bario. Estos son controlados radiológicamente durante 1 mes, fragmentándose por hidrólisis entre los 18 y 21 días del postoperatorio.<sup>115</sup> Desde el punto de vista de la evaluación local y sus complicaciones, este dispositivo tuvo el mismo grado de dificultad comparado con la confección de una sutura mecánica. El tiempo utilizado fue menor que con agrafes. Respecto a la comparación con las suturas manuales tampoco hubo una diferencia estadística significativa en la tasa de complicaciones. Varias publicaciones avalan su uso de manera segura en casos electivos y de urgencia.<sup>114, 116</sup>

En nuestro medio Donnelly y cols. y Ruiz y cols. presentaron su experiencia con suturas por compresión en 1991.<sup>117, 118</sup> Habr-Gamma expuso los resultados de la utilización del AAB en 1993.<sup>119</sup>

Kim y cols en el 2005 reportaron las complicaciones postoperatorias con el AAB en una serie de 642 anastomosis en 9 años, con cirugía electiva y de urgencia, muestran una tasa de dehiscencias que oscila entre 0,8 y 2,5%. Se realizaron 15 colostomías de protección en 90 cirugías de urgencia (16,7%). No se efectuaron estudios radiológicos contrastados PO de rutina.<sup>120, 121, 122</sup> (Fig 5)



**Figura 10.5.** AAB con su aplicador

Kaschin en 1984 desarrolló el dispositivo AKA-2 no reabsorbible para cirugía colorrectal.<sup>123</sup> En un estudio prospectivo realizado con este equipo (único reporte en idioma inglés) que incluyó a 442 pacientes, de los cuales 372 fueron procedimientos electivos y 70 de urgencia, se realizaron anastomosis a más de 10 cm. del margen anal con buenos resultados.<sup>124</sup> Las suturas fueron evaluadas en el intraoperatorio con prueba neumática.

El índice de filtración PO fue de 2,5% para todos los pacientes y un 2,6% para las efectuadas por debajo de los 10 cm. (índice muy bajo comparado con series de suturas mecánicas o manuales)<sup>124</sup>. El 25% de los pacientes recibieron colostomía de protección, de los cuales el 54% fue realizado en casos de emergencia. Se realizó un control radiológico contrastado a las 2 semanas de la cirugía y una colonoscopia a los 30 días.

Gordillo y Bosisio en nuestro país presentaron un estudio cooperativo con la variante descartable AKA-4 en 1993 con 10 casos, de los cuales 3 presentaron fístulas anastomóticas (30%). Este elevado número fue atribuido a la no selección de casos.<sup>125</sup> Paralelamente Phillips evaluó y publicó en el mismo año los buenos resultados obtenidos con las suturas por compresión con los equipos AKA-2 y AKA-4.<sup>126</sup>

Aún cuando se demostró que la preparación mecánica no modifica la tasa de filtraciones, a todos los pacientes que fueron intervenidos con los 3 dispositivos en forma electiva se les realizó limpieza colónica. A la mayoría que requirió extirpaciones colónicas de urgencia se les practicó lavaje intraoperatorio.<sup>120</sup> (Fig. 6a)



**Figura 10.6a.:** AKA-2 para anastomosis por compresión

Los distintos métodos de sutura por compresión resultaron ser comparables con la técnica manual y mecánica, inclusive con menores costos.

El concepto de este tipo de anastomosis es propiciado por distintos autores desde hace décadas, no existe en la bibliografía una sólida explicación del porqué no ha obtenido aún el consenso a nivel mundial. Probablemente el hecho de dejar un cuerpo extraño en el intestino y que este deba ser eliminado espontáneamente “constituya un proceso difícil de aceptar para la mayoría de los cirujanos”.<sup>114</sup>

Los otros métodos de anastomosis con adhesivos titulares, con la utilización del sellado Laser y las Aleaciones con Memoria de Forma autoexpandibles por temperatura (AMF), están aún en fase de experimentación sin poder extraer conclusiones valederas.

### **b.2 Anastomosis con foco séptico**

La realización de anastomosis sobre terrenos sépticos mostró controversias entre los distintos autores. Peter Hawley y Thorntont demuestran que la colagenasa, enzima presente en el tubo digestivo, aumentaría considerablemente, especialmente en casos de infección, provocando la destrucción del colágeno, favoreciendo de esa manera la dehiscencia anastomótica.<sup>82 127 129</sup>

A pesar de estos factores enunciados, en la actualidad, numerosas publicaciones avalan la realización de resecciones intestinales con anastomosis primaria (RAP), en peritonitis purulenta de corta evolución.<sup>130 132</sup> Gregg en 1955 publicó 9 casos de RAP en estas condiciones, sin mortalidad ni dehiscencia anastomótica.<sup>133</sup>

Desde que Hinchey publicara su clasificación en 1978, con la modificación realizada por Sher, Wexner y cols. en 1997<sup>135 136</sup> hasta la actualidad, los trabajos publicados, demuestran la factibilidad de la realización de estos procedimientos con sutura primaria en focos sépticos, con buenos márgenes de seguridad.

Al quedar demostrado que el colon, con y sin preparación mecánica, tiene los mismos índices de complicaciones y se relativizó la presencia de peritonitis en relación con la dehiscencia anastomótica, se comenzó a utilizar en la urgencia la misma conducta quirúrgica que en la cirugía electiva.

Astiz y cols. plantean la controversia en la decisión del cirujano frente a la diverticulitis complicada: efectuar una anastomosis primaria, con o sin ostomía de protección, o realizar extirpación del foco y ostomía de derivación. En esta serie la mortalidad fue del 2,8%. Se concluye que la RAP está indicada en los estadios de Hinchey II y III, ante la opción de no poder tratar al primero con drenaje percutáneo, en el IV le elección es resección sin anastomosis.<sup>136</sup>

Bonadeo aconseja realizar, para obtener mejores condiciones para la sutura primaria, el desplazamiento de parte del contenido colónico con maniobras de coprostasis.<sup>130</sup>

Rivas Diez y cols. presentaron una serie de 36 pacientes a los cuales se les realizó RAP en 35 (76%) y colostomía de protección en 11 (24%), el 60,8% se efectuaron con sutura manual y el 39,2% con mecánica. La mortalidad fue de 1 paciente (2,1%) y 1 fuga anastomótica (2,1%), que cerró espontáneamente.<sup>137</sup> Alanis comunica en un trabajo, la realización de 183 RAP y 31 operaciones de Hartmann en 224 casos, define a la anastomosis primaria como “el método más seguro para todos los estadios de la enfermedad diverticular”, logrando mejores resultados y costos con respecto a la resección y colostomía.<sup>138</sup>

Hequera considera que la bibliografía en general tiene limitaciones y muchos casos son estadificados erróneamente. Si bien el tratamiento debe ser ajustado a cada paciente, y el procedimiento dependerá de los hallazgos quirúrgicos, la resección del colon afectado con anastomosis primaria mejora la sobrevida y disminuye las complicaciones. Realiza RAP, de acuerdo a la evaluación local y general del caso, en estadios II y III. El índice de dehiscencias puede oscilar entre el 2 y el 30% de acuerdo a las distintas series, con una mortalidad entre el 8 y 50%.<sup>139</sup>

Salem analiza el tratamiento quirúrgico realizado en diverticulitis perforada con peritonitis en un estudio de 98 trabajos publicados.<sup>131</sup> Se comparó la morbi-

talidad entre RAP y la operación de Hartmann con su reconstrucción, se observó que los índices estadísticos fueron similares, con una mortalidad de 9,9% para la primera (569 casos) y 19,6% (18,8% para la resección y 0,8% para la reconstrucción) en la operación de Hartmann (1051 casos). La dehiscencia anastomótica post reconstrucción fue del 4,3%. Los 50 estudios que evaluaron las anastomosis primarias, observaron un índice de dehiscencias de 13,9% (rango 0,60%). El mismo concluye que la RAP es una buena opción en algunos pacientes con peritonitis, con menos mortalidad que la cirugía resectiva sin anastomosis. ***Pero no es la opción adecuada en peritonitis fecales extendidas.***

Latif y cols son partidarios de la resección del foco sin anastomosis. Su casuística está constituida en su mayoría por pacientes añosos, con múltiples taras orgánicas y sin preparación intestinal.<sup>140 141</sup>

Pedro y cols analizan comparativamente 24 pacientes operados en un servicio de Cirugía General a los que se les efectuó a todos operación de Hartmann vs 32 casos intervenidos en un Servicio de Coloproctología, a los cuales se les realizó RAP a 26 de ellos (81,2%). Se observó en este grupo una disminución de la morbilidad sin tener que efectuar ninguna reoperación.<sup>142</sup>

Constantinides y cols en el año 2006 publicaron un meta-análisis de 15 trabajos, con 963 pacientes. Se realizó RAP en el 57% y Hartmann en el 43% de los mismos. En series retrospectivas y prospectivas se observó que los portadores de RAP tuvieron mejor pronóstico, menor mortalidad, disminución de la infección del sitio quirúrgico y un índice de dehiscencias de 5,5%. Se remarcó la importancia para su realización de un equipo quirúrgico entrenado.<sup>143</sup>

Donnelly y cols comunicaron su experiencia retrospectiva en el tratamiento de la enfermedad diverticular con un 9,3% de cirugías de urgencia (78 sigmoiditis). La morbilidad global fue del 19,4% con una mortalidad del 0,9%. Con criterio actual remarcan que con el advenimiento de la cirugía miniinvasiva y con la factibilidad de drenar colecciones en forma percutánea, han logrado modificar los tiempos quirúrgicos transformando una cirugía de urgencia en una electiva. Se coincide con la tendencia mundial de realizar resecciones primarias, con o sin ostomía de protección, evaluando cada uno en particular.<sup>144</sup>

Biondo y cols evalúan 127 casos de perforaciones con peritonitis localizadas o generalizadas. Realizaron 61 resecciones con anastomosis primaria, con una mortalidad del 3% y una sola dehiscencia anastomótica (2%). Sugieren que la RAP es la mejor opción en el estadio Hinchey III. Solo considera como criterio de exclusión para realizar anastomosis primaria a los pacientes ASA IV, los que tengan peritonitis fecal generalizada, inestabilidad hemodinámica o inmunocomprometidos.<sup>145</sup> Fantosi y cols presenta una serie de anastomosis con peritonitis generalizada Hinchey III en 24 pacientes, a todos se les realizó RAP. No se

produjeron dehiscencias; solamente 12,5% de complicaciones (de los cuales 2 casos fueron abscesos de pared y retroperitoneal; y una embolia arterial radial).<sup>146</sup>

La videolaparoscopia tiene hoy un rol de suma importancia en el manejo del abdomen agudo de origen colónico y principalmente en los procesos inflamatorios.<sup>39</sup> El lavado peritoneal se puede realizar inclusive con mayor efectividad que en cirugía abierta por la accesibilidad a los distintos espacios de la cavidad abdominal.<sup>130</sup> La patología diverticular se puede manifestar a su vez en todo el colon, o ser derecha únicamente. En los procesos agudos, la diferenciación con los cuadros apendiculares es difícil.

Rosatto y cols. comunicaron una serie de 74 diverticulitis agudas con 7 casos del lado derecho. Se les practicó RAP con buena evolución. (6 % complicaciones).<sup>147</sup>

Rotholz y cols presentan una serie de abordaje laparoscópico en sigmoiditis diverticular donde el 30,3% presentaron complicación con absceso y plastrón paracólico. Se realizó anastomosis primaria con un índice de conversión de 4/10 con respecto a las sigmoidectomías no complicadas.<sup>148</sup>

El tratamiento por este método de las peritonitis diverticulares con eventuales resecciones y anastomosis intraoperatorias, debe ser encarado por equipos entrenados, en centros con la complejidad necesaria y con cirujanos con la capacidad de decisión para llevar a la conversión del mismo en el momento oportuno.<sup>149</sup> (Fig. 6b)

### ***Opinión de los relatores:***

En la actualidad, la posibilidad de realizar suturas y anastomosis sobre focos sépticos con buenos resultados, independientemente de la técnica utilizada, depende de múltiples factores. Estos están relacionados con la experiencia del equipo actuante en cirugía colónica, a la complejidad de la institución y al estado del paciente.<sup>150, 130, 137, 139, 140, 151</sup> Cuando estas anastomosis se realizan en colon izquierdo se recomienda el uso de suturas mecánicas con anastomosis termino-terminal.<sup>130</sup>

No existen estándares ni protocolos estrictos, opinamos que en la enfermedad diverticular se puede realizar RAP en Hinchey II y III, siempre que en el II no se pueda efectuar previamente el drenaje percutáneo (por carecer de equipamiento adecuado o el mismo fracase). Preferimos utilizar la operación de Hartmann en los casos con condiciones adversas, donde las características del paciente o el medio no sean los adecuados y en el estadio Hinchey IV. Consideramos que esta intervención sigue siendo una opción práctica y segura.

### ***b.3 Suturas y anastomosis en trauma***

(Las mismas son tratadas en el Capítulo correspondiente a Complicaciones de la cirugía del trauma)

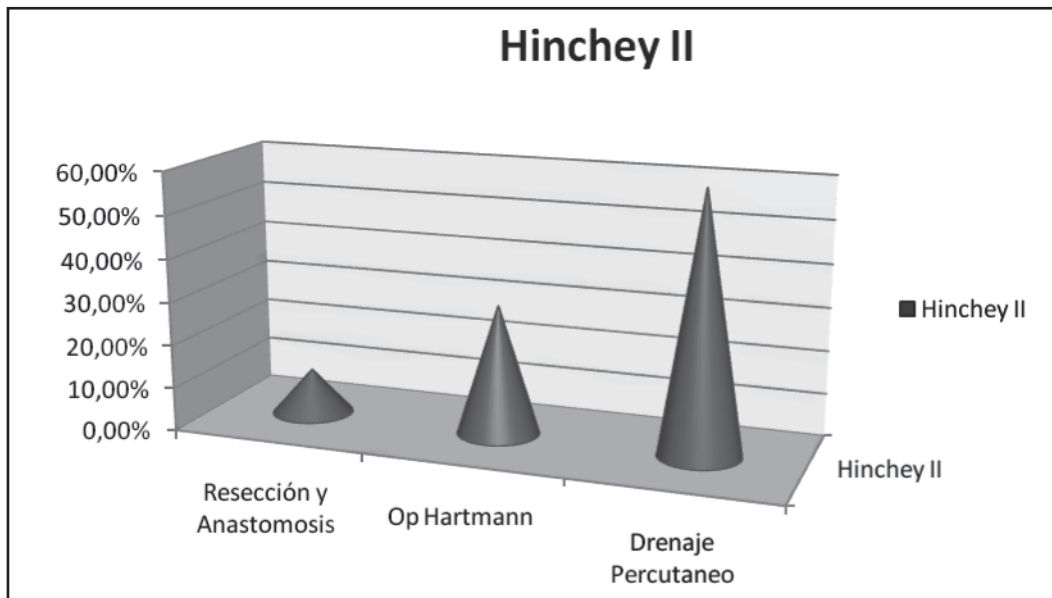


Figura 10.6b.

## COMPLICACIONES ANASTOMOTICAS INTRAOPERATORIAS

### 1. Hemorragia

Pueden producirse tanto en anastomosis manuales como en las mecánicas. Una medida adecuada de los agrafes de sutura mecánicas en relación al espesor de la pared intestinal, y una tensión correcta de los puntos, reducen al mínimo la frecuencia de esta complicación. En la cirugía del pouch o con reservorios, el sangrado debe controlarse colocando una gasa en su interior. De persistir debe evertirse y realizar la hemostasia correspondiente.<sup>152 153</sup>

El control de la hemorragia se logra, en general, con la cauterización de los vasos sangrantes o con la colocación de puntos hemostáticos. Estas maniobras se facilitan con compresión o la infiltración de adrenalina 1:100000. Debe evitarse la cauterización excesiva sobre los agrafes, para no provocar una lesión intestinal por conducción de la energía a través de los mismos.<sup>150 154</sup>

### 2. Isquemia:

La viabilidad del intestino de controlarse permanentemente. El edema, coloración y peristaltismo, son signos que deben ser evaluados en el contexto del cuadro del paciente. La irrigación de los cabos está condicionada por factores locales (generalmente relacionados con la técnica) o generales, marcados por hipotensión prolongada, hipoperfusión, shock, sepsis y trauma. En la práctica la comprobación de la irrigación se puede obtener simplemente con la visualización de los bordes de los cabos, o con la sección de los apéndices epiploicos.

### 3. Confección defectuosa

Una vez realizada la anastomosis, manual o mecánica, todos los cirujanos realizan algún tipo de comprobación de su indemnidad. La prevalencia de las fugas intraoperatorias detectadas mediante las pruebas, es difícil de determinar por el subregistro de las mismas.

Una constricción suave del intestino proximal o distal a la anastomosis confirmará la permeabilidad de la luz y la ausencia de fugas macroscópicas. Otros prefieren realizar la prueba hidráulica con la instilación intraluminal de una solución diluida de iodo-povidona, con previa compresión digital suave del intestino supraanastomótico. Se puede realizar la prueba neumática (inversa) llenando la pelvis con suero fisiológico, tratando de visualizar el burbujeo de la pérdida. La prueba es útil, pero no localiza la falla en algunos casos.

La presencia de anillos completos en la suturadora mecánica, no garantiza la ausencia de fugas anastomóticas (se pueden producir desgarros al retirar el aparato de sutura y filtraciones con anillos indemnes) como así también pueden existir, anillos incompletos en presencia de una anastomosis indemne.<sup>37</sup> No se puede descartar la falla del instrumento suturador (0,8%).<sup>15</sup>  
<sup>155</sup> Con la técnica de la doble sutura mecánica es necesario considerar que el segmento rectal puede tener escaso tejido.<sup>102</sup>

Una anastomosis defectuosa intraoperatoria debe repararse y se puede realizar por diversos métodos. Los puntos adicionales pueden aproximar una pequeña solución de continuidad, o bien se puede llegar a desmontar la anastomosis y reconstruirse por completo mediante técnica manual o mecánica.<sup>82 150 85 148</sup>

## PROTECCIÓN DE LAS ANASTOMOSIS

### *Ostomías de protección*

La indicación de proteger con una ostomía las anastomosis por debajo de los 6-7 cm., está dada por el mayor índice de dehiscencias que presentan. Es sabido que esto no evita la fuga, pero minimiza los riesgos de la sepsis pelviana.<sup>95 82 150 164 100 9 97 103</sup> Bonadeo y cols. presentaron una serie de 495 anastomosis colorrectales, donde las dehiscencias que tuvieron una manifestación clínica alcanzaron el 5,6%. Se observó un 6,7% de filtraciones en 230 anastomosis sin protección y 5,7% en 265 que fueron protegidas con ostomía proximal. Los postoperatorios de los pacientes dehiscentes no desfuncionalizados presentaron mayor morbimortalidad con una tasa de reoperaciones del 62% vs. 13,3% de los que tuvieron ostomía de protección. De las 3 muertes por sepsis, 2 se registraron en los no desfuncionalizados.<sup>157</sup>

La posibilidad de que la colostomía pueda prolapsarse, apoyaría la elección de la ileostomía en asa, como una técnica para desviar la materia fecal de la anastomosis colorrectal, pero es necesario realizar estudios controlados aleatorizados a gran escala para comprobar esto.

Con respecto a la utilización de ostomías de protección en anastomosis por encima de los 6 cm. es un punto controvertido, cada cirujano deberá evaluar la experiencia del grupo, el estado local del intestino, del peritoneo y las comorbilidades del paciente para decidir su utilización. Si el intestino no está preparado y se desfuncionaliza, es conveniente confeccionar una colostomía, dado que una ileostomía dejaría al colon distal con gran contenido fecal, que podría aumentar la sepsis en casos de filtración. A su vez, en pacientes ancianos, expuestos a cuadros de deshidratación, la colostomía sería la mejor alternativa.<sup>130</sup>

### *Bypass intracolónico*

Otra forma que se usó para proteger las anastomosis bajas, es la utilización de elementos tubulares artificiales que constituirían un bypass sobre la línea de sutura. La utilización de un dispositivo intraluminal (Coloshield) fue utilizado en nuestro medio por Garriz, cayendo en desuso con el correr del tiempo.

Ye y cols., actualizando el tema, comunicaron que no tuvieron complicaciones utilizando este método con material biodegradable, evitando las ostomías de protección.<sup>158</sup>

### *Omentoplastia*

El peritoneo es un elemento importante relacionado con el resultado de las anastomosis intra o extraperitoneales. Una vez concluida esta última, se deja abierto el peritoneo pelviano y se lleva el epiplón delante de la misma cubriéndola.<sup>9, 82</sup> La omentoplastia, para Tocchi, no reduce la incidencia de la dehiscencia, pero disminuye la severidad de la filtración.<sup>159</sup>

## DRENAJE PROFILÁCTICO ANASTOMÓTICO

En la actualidad no existe un acuerdo sobre la utilización de los drenajes profilácticos en anastomosis colorrectales. Varios artículos se han publicado con conclusiones contradictorias, debido a esto es que fueron cuestionados desde el punto de vista estadístico. La comparación de los resultados está basada en la seguridad y efectividad que se obtiene, con y sin, la utilización del drenaje de la cavidad pelviana después de una cirugía con anastomosis electiva.

Muchos cirujanos usan los drenajes sistemáticamente, para prevenir las complicaciones de la dehiscencia anastomóticas, cuando dudan de la calidad de la sutura realizada. Otros, sin embargo, nunca drenan la cavidad y consideran que los mismos deben utilizarse con fines terapéuticos una vez producida la filtración.<sup>160, 161</sup>

La finalidad de drenar en este tipo de cirugía, es evitar la acumulación de líquidos en la cavidad pélvica o peritoneal, y permitir la detección temprana de una fuga anastomótica. Puede inclusive ser dirigida para consolidar una fístula entero-cutánea, evitando muchas veces de esa manera una reoperación. Los drenajes pueden ser utilizados en algunos casos para la realización del neumoperitoneo post cirugía abierta, para facilitar el reingreso por vía Laparoscópica, realizar lavados y colocar nuevos drenajes.<sup>191</sup>

Son utilizados casi en forma sistemática en la región pelviana por el mayor índice de complicaciones anastomóticas que se producen en las suturas extraperitoneales.<sup>162, 163</sup> La disección del espacio presacro, provoca mayor acúmulo de secreciones y por lo tanto su evacuación disminuye la morbilidad que estas generan. Estas son las razones más importantes para que algunos autores realicen el drenaje sistemático pelviano y no el intraabdominal.

De acuerdo al metanálisis realizado por Urbach y cols se demostró que las colecciones abscedadas paraanastomóticas no provocaron su filtración, por lo contrario, fueron contaminadas a partir de las mismas. A su vez observaron que la utilización de drenajes profilácticos no redujo el rango de filtraciones.<sup>164 165</sup>

Numerosos trabajos sobre cirugía abierta de colon con protocolo de recuperación acelerada o "Fast Track," demostraron que el uso de drenajes, junto a las otras variables, podría prolongar el tiempo de la estadía post-operatoria. Tampoco se observó, con el uso de los mismos, una variación en el porcentaje de dehiscencias anastomóticas en este tipo de cirugía comparada con la laparoscópica. Por lo tanto se aconseja su uso selectivo y restringido.<sup>166 169</sup>

En general es aceptada la utilización del drenaje en anastomosis extraperitoneales, o en situaciones particulares como hemostasia indebida y contaminación fecal. La revisión Cochrane, no mostró en el metaanálisis diferencias significativas en la aparición de dehiscencia

anastomótica con su uso profiláctico. La infección de la herida tampoco se asoció con la inserción o no de un drenaje.<sup>170</sup>

#### **Opinión de los relatores:**

En nuestro grupo de trabajo, en concordancia con la mayoría de los cirujanos encuestados, drenamos la cavidad pélvica con el concepto de lograr la eliminación de colecciones y exudados en las primeras 24 o 48 hs, tanto en cirugía abierta o laparoscópica. Con la filtración consolidada, y el paciente compensado, su permanencia y/o utilización pueden contribuir a dirigir la fístula enterocutánea.

### **COMPLICACIONES ANASTOMOTICAS POSTOPERATORIAS**

#### **a. TEMPRANAS**

##### **a.1 Hemorragia**

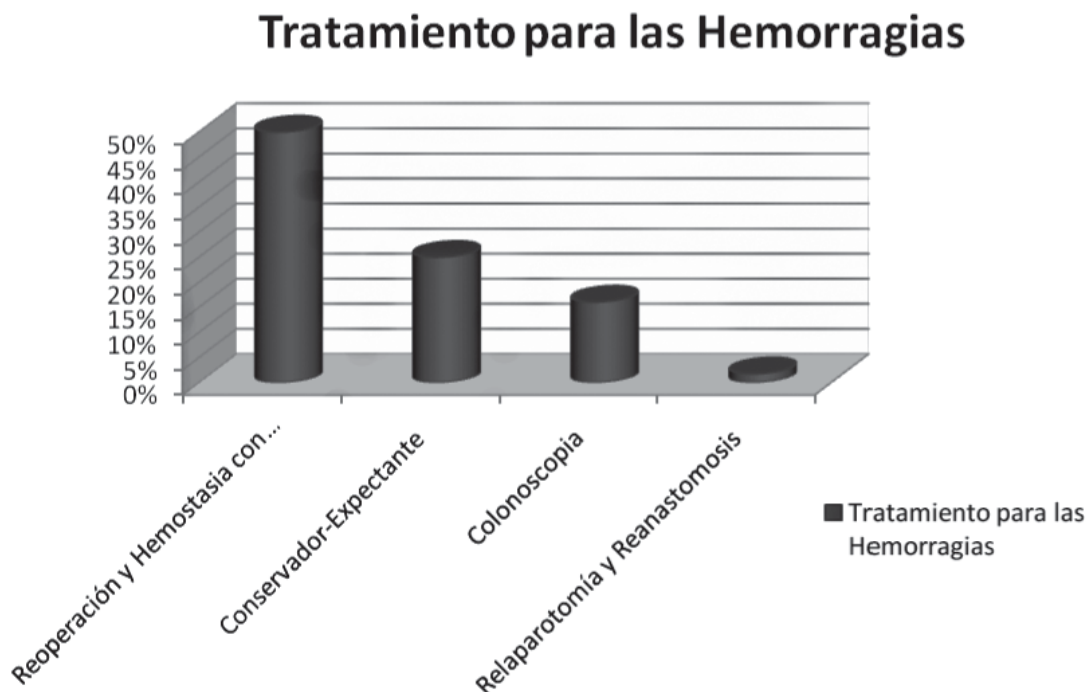
El riesgo de hemorragia es del 0,5 al 1% y las diferencias estadísticas no son significativas para las anastomosis manuales, en uno o dos planos, y las mecánicas. La mayoría de estas hemorragias se detienen en forma espontánea (80%) y no requieren más que el control clínico y conducta inicialmente expectante.<sup>171</sup> Se debe solicitar la determinación seriada del hemograma y un nuevo estudio hematológico de coagulación para verificar su estado.

La hemorragia puede ser abundante, continua y acompañarse de algún signo de descompensación. El primer diagnóstico diferencial es con una hemorragia

digestiva (alta o baja). Debe indicarse una endoscopia alta para observar el tracto digestivo superior y descartar una pérdida hemática con un tránsito intestinal acelerado, y una baja para visualizar la zona anastomosada u otra causa que la origine (enfermedad diverticular, angiodisplasia).<sup>172</sup> En las anastomosis bajas, coloanales e ileoanales se puede visualizar con una endoscopia rígida o fibrosigmoidoscopia.<sup>173</sup>

Una vez ubicado el sangrado de la anastomosis, que es el más frecuente, los tratamientos endoscópicos son diversos. Se puede realizar inyección con epinefrina (1-200000), utilizar clips en sangrados arteriales o el método del Argón con buenos resultados.<sup>174 175</sup> Cuando la hemorragia no cede a pesar de estas medidas y existe descompensación hemodinámica, es necesario reintervenir al paciente. En las anastomosis bajas o ultrabajas, es factible realizar el abordaje transanal para el tratamiento hemostático correspondiente. Cuando fueron confeccionadas más altas se suele requerir una laparotomía exploradora. Se puede practicar una resutura, inclusive con control endoscópico intropertorio, previo lavado, o rehacer la anastomosis en forma completa.<sup>173</sup>

Los datos de la encuesta muestran, que para el 38,8% de los encuestados es una complicación muy poco frecuente ocupando el 3º lugar solo delante de las estenosis. El 50% de los encuestados ante una hemorragia realizan reoperación y hemostasia con puntos, el 25% mantienen una conducta expectante y 16% realizan colonoscopia y hemostasia por esta vía. (Fig. 7)



**Figura 10.7.**

## a.2 Dehiscencia

Los distintos porcentajes comunicados en la incidencia de las filtraciones pueden ser explicados de diversa manera, pero la más importante es considerar si el diagnóstico se realizó por la clínica que presentó el paciente o por haber realizado el control sistemático de la anastomosis con estudios imagenológicos.<sup>8, 82</sup> Las radiografías con contrastes, fueron muy utilizadas para confirmar filtraciones, dado que muchas no tienen manifestaciones clínicas. Las cifras obtenidas con esta metodología son superiores en 3 a 4 veces.<sup>151</sup>

El 53,7% de los Cirujanos que respondieron la encuesta indicaron que la filtración era la complicación más frecuente que tenían en la cirugía colorrectal.

El porcentaje de filtraciones se modifica según se evalúen resecciones colónicas o rectales. La casuística presentada por grupos entrenados, oscila entre el 1 al 3% en las intraperitoneales y un 10-15% en las extraperitoneales (realizadas a menos de 6 cm. del margen anal) pudiendo llegar a 24% en otras series, dado que es mayor la posibilidad de fuga a nivel rectal en las anastomosis más bajas.<sup>82 176 185</sup>

Las cifras de mortalidad se encuentran entre el 0,5 y el 50% de acuerdo a las distintas publicaciones.<sup>82 94 96 173</sup> En las urgencias, el número de filtraciones aumenta considerablemente con un índice que oscila entre el 4% al 14% en peritonitis<sup>131</sup> y del 1,7 al 16% en obstrucción.<sup>176</sup>

La técnica de sutura mecánica, es diferente en las anastomosis ileotransversas con respecto a las colorrectales. El índice de filtraciones es levemente mayor para las cirugías del lado izquierdo.

El estudio comparativo entre anastomosis **mecánicas y manuales ileocólicas**, realizado por Cochrane Group 2008, arrojó datos significativos. El índice de dehiscencias evaluado en 6 estudios (955 pacientes), mostró que el porcentaje de filtración con suturas mecánicas en 357 pacientes, fue menor con respecto a las realizadas manualmente en 598 pacientes (tasa general de fuga 1,4% vs. 6%). Cuando se excluyeron las detectadas en los controles radiológicos sistemáticos, y solamente se evaluaron las que presentaron sintomatología clínica, fue del 1,1% para las mecánicas y 3,8% para la sutura manual. El tiempo para su realización tuvo un promedio de 8,72 min para la sutura con grapas y de 22,36 con la manual.<sup>177 181</sup>

No está clara la razón por la cual las anastomosis ileocólicas suturadas manualmente tienen una mayor tasa de filtración. A pesar de los últimos estudios prospectivos sobre preparación colónica evaluados, algunos autores consideran posible que el derrame local con la sutura manual sea un factor que contribuye. Alves remarca que las condiciones sépticas intraoperatorias, son un factor de riesgo de filtración anastomótica clínica, a pesar de los múltiples trabajos publicados que avalan lo contrario.<sup>180</sup> El cierre uniforme de todas las grapas puede ser una variable

importante. No hubo diferencias significativas en los otros resultados medidos: estenosis, hemorragia anastomótica, reintervención, absceso intraabdominal, infección de la herida, permanencia hospitalaria y mortalidad, a pesar de que estos no fueron sistemáticamente informados.<sup>179</sup> Alves y cols. demuestran que el momento en que se realiza el diagnóstico está relacionado con la tasa de mortalidad comunicando índices del 18 al 22% cuando el mismo se hace después del 5° día, en comparación con el 1% que presentan cuando se efectúa antes del 5° día.

Recientemente Paun y cols. presentaron un trabajo con 53 estudios prospectivos y 45 randomizados, sobre complicaciones postoperatorias de la cirugía del cáncer de recto. Abarca a 36.315 pacientes, de los cuales 24845 fueron anastomosados. El índice de dehiscencia fue del 11% (sin aclarar la etiología) con un 12% de cuadros de sepsis pélvica. La mortalidad en 75 estudios fue de 2%.<sup>182</sup>

## Presentación Clínica

La presentación clínica es generalmente la de un abdomen agudo postoperatorio, las manifestaciones pueden variar de acuerdo al grado de la dehiscencia, al segmento intestinal comprometido y a la presencia de algún tejido adyacente (epiplón o intestino) que puedan contener la filtración.

El fallo anastomótico puede ser asintomático o también dar lugar a complicaciones graves. Una filtración pequeña puede ser bloqueada por elementos adyacentes y manifestarse con escasa sintomatología. La sospecha permanente ante la aparición de signos clínicos tempranos, nos debe conducir a la realización de estudios que permitan efectuar un tratamiento precoz.

El dolor localizado o generalizado que aparece a partir del 4-5° día, nos lleva a presumir de una filtración anastomótica, generalmente evoluciona con una recuperación postoperatoria difícil, fiebre, taquicardia, íleo y a veces diarrea. El paciente presenta un desasosiego característico, con ansiedad y un compromiso del estado general,<sup>187</sup> si tiene drenaje, puede o no, aparecer contenido purulento o fecaloide. Este cuadro comienza generalmente con mínima sintomatología y con la evolución se transforma en un abdomen agudo peritonítico. Particularmente, esto adquiere mayor relieve si el paciente fue tratado por cirugía miniinvasiva, donde la ausencia del dolor es casi una constante y el íleo postoperatorio es mínimo o se encuentra ausente.<sup>11 19 20 22 15 29 33</sup>

## Diagnóstico

La presunción diagnóstica precoz, adquiere su mayor relevancia dado que cuando el cuadro está instaurado es un índice de mala evolución. El clásico dogma de una relaparotomía precoz, ante un diagnóstico incierto, es aceptado frente al diagnóstico tardío que lleva a una evolución comprometida e irreversible.<sup>151 164 165</sup>

Desde el punto de vista del laboratorio, es frecuente que la dehiscencia de una anastomosis colorrectal extraperitoneal, se manifieste con leucocitosis con desviación a la izquierda. De acuerdo a la evolución de la sepsis pueden aparecer todos los componentes del síndrome de falla multiorgánica.<sup>187</sup>

Los métodos de imágenes, como la radiografía de tórax y la ecografía son de relativa sensibilidad, a veces pueden mostrar neumoperitoneo o líquido libre abdominal respectivamente. La TAC helicoidal con contraste oral y endovenoso es el estudio de elección. Logra que se pueda evaluar este cuadro, mostrando mínimo neumoperitoneo y colecciones intraabdominales con eventuales extravasaciones del contraste con 95% de sensibilidad y especificidad.<sup>140 8</sup>

La realización de radiología, con sustancia de contraste hidrosoluble por vía rectal a baja presión, permite evaluar la anastomosis ante una duda diagnóstica. Existe un elevado número de filtraciones con demostración radiológica que no tienen repercusión clínica y demuestran el trayecto fistuloso.<sup>151 173</sup> Para el enfoque de esta complicación y de acuerdo a su gravedad, utilizamos la clasificación **STROC (STRatification Of Complications)** analizada por Pekolj en su Relato.<sup>82</sup>

**Grado I:** complicaciones menores, sin necesidad de tratamiento farmacológico complejos ni procedimientos invasivos.

**Grado II:** complicaciones moderadas, requieren tratamiento farmacológico complejo o prolongan la internación.

**Grado III:** complicaciones que requieren tratamiento quirúrgico, endoscópico o percutáneo.

**Grado IV:** complicaciones que ponen en riesgo la vida y requieren la internación en unidades de cuidados intensivos.

**Grado V:** complicaciones que causan la muerte.

### Tratamiento

Las dehiscencias pueden ser:

- **ASINTOMATICAS:** no requieren tratamiento.
- **SINTOMATICAS:** las opciones terapéuticas están relacionadas con la forma de presentación de la misma, a saber: 1) abscesos únicos o múltiples 2) peritonitis y sepsis 4) fístula.<sup>8</sup>

**Abscesos:** pueden ser drenados por vía percutánea con control ecográfico o tomográfico con una eficacia del 85-90%.<sup>188-190</sup> Cuando están tabicados, presentan una fístula y/o la salida de materia fecal por el drenaje, puede aumentar el fracaso del método hasta un 50%. El drenaje puede utilizarse para solucionar la complicación séptica local y permitir luego realizar una cirugía electiva en mejores condiciones.<sup>82</sup>

De nuestra encuesta surge que, el 59,6% de los encuestados elige el drenaje percutáneo como método de tratamiento para las colecciones paraanastomóticas y el 24,5% realiza drenaje quirúrgico.

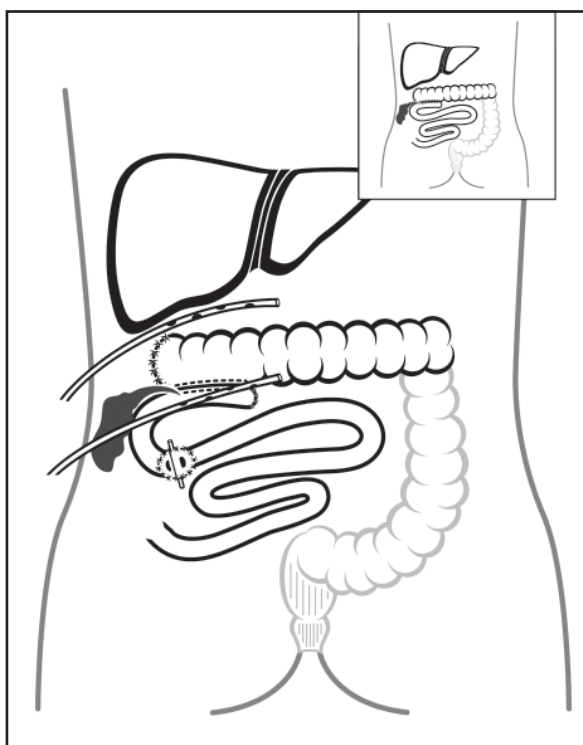
**Peritonitis y Sepsis:** deben ser tratadas en UTI con reanimación del paciente, antibioticoterapia específica y las medidas de sostén de acuerdo a las necesidades del caso. Algunos pacientes cursan con el síndrome de fallo multiorgánico (SFMO). Una vez que se ha estabilizado debe ser reintervenido quirúrgicamente para tratar el foco. El tamaño de la dehiscencia y su localización (intra o extraperitoneal) y el tiempo evolutivo de la peritonitis, son factores condicionantes para el tipo de tratamiento.

La exteriorización del cabo proximal y el cierre o abandono del distal (Op. de Hartmann) está indicado, cuando la dehiscencia compromete más del 50% de la anastomosis, evaluando siempre las condiciones locales y generales del paciente. No se debe dudar en desmontar la misma si hay isquemia en algunos de los cabos o peritonitis franca. Las posibilidades de reconexión posterior disminuyen y son muy dificultosas.<sup>82, 8, 59</sup>

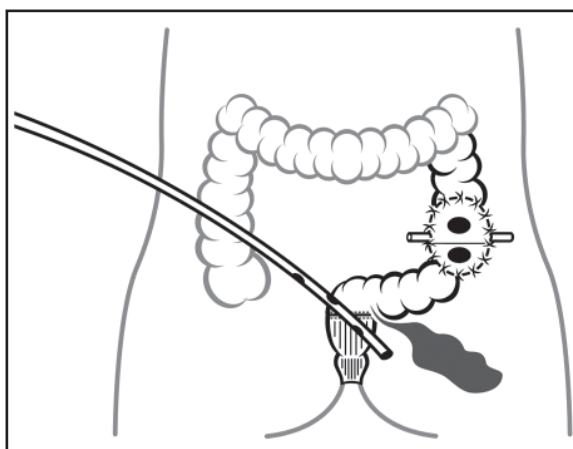
El drenaje externo del foco y la realización de una ostomía proximal, puede utilizarse en las anastomosis bajas y ultrabajas, en pacientes seleccionados. Si la dehiscencia es mínima, el foco séptico está poco evolucionado y los cabos están bien irrigados, se puede intentar una sutura primaria con ostomía desfuncionalizante. El lavado transanastomótico y posterior drenaje, favorecen la disminución de las complicaciones sépticas. Deshacer este tipo de anastomosis se acompaña de un elevado número de pacientes que no se reconectan.<sup>99 130</sup> Esto puede practicarse por vía laparoscópica si antes se utilizó el mismo método o inclusive si se realizó cirugía abierta previamente. Se puede lavar la cavidad profusamente, colocar drenajes y confeccionar ostomías. Salomón y Minetti informan sobre el tratamiento laparoscópico de colecciones post cirugía abierta, utilizando en algunos casos los drenajes previos para realizar el neumoperitoneo. Efectuaron lavados y colocación de nuevos drenajes.<sup>192 193 194</sup> Rotholz y cols. presentaron la primera publicación a nivel internacional sobre tratamiento de las complicaciones laparoscópicas de la cirugía colorrectal por relaparoscopia. Realizaron lavajes, colocación de drenajes y confección de ileostomías, para el tratamiento de fugas anastomóticas bajas.<sup>195</sup>

Está **contraindicada** la sutura de la zona de filtración o una reanastomosis **como única modalidad de tratamiento.**<sup>8 82 130</sup>

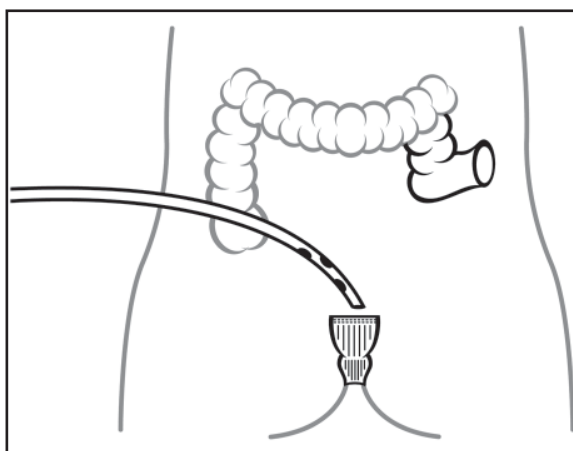
En las anastomosis ileotransversas, frente a una dehiscencia parcial, con un paciente estable desde el punto de vista hemodinámico, se puede realizar drenaje e ileostomía en asa proximal. En casos más severos está indicado desmontar la anastomosis, con la creación de una fístula mucosa colónica y una ileostomía terminal proximal con técnica de Brooke.<sup>82</sup> En las anastomosis intraperitoneales se puede exteriorizar el foco dehisciente, esto crea una dificultad en su confección y un complejo manejo para el paciente, dado el tipo de ostoma. (Figs. 8, 9, 10, 11, 12)



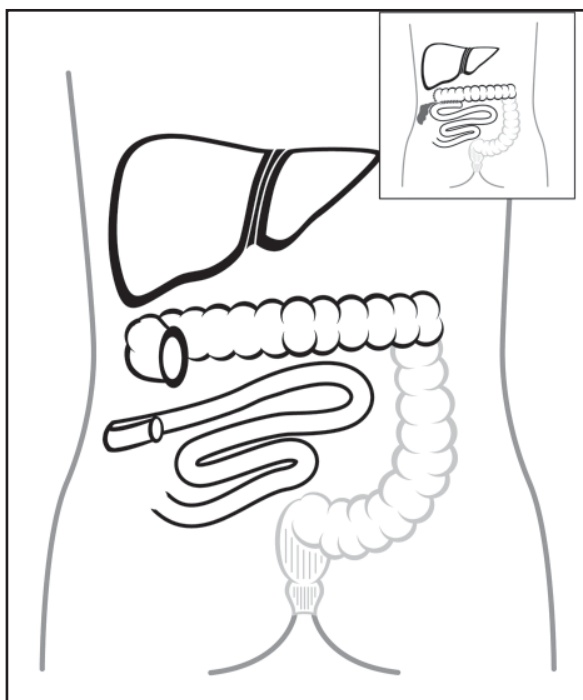
**Figura 10.8.** Filtración de anastomosis Ileotransversa. Opción 1: Drenaje e ileostomía proximal en asa



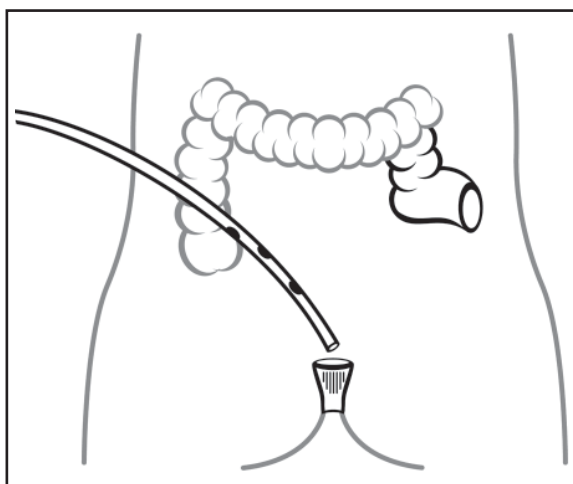
**Figura 10.10.** Filtración de anastomosis Colorrectal baja. Opción 1: Ostmía Proximal (ileostomía/colostomía) y Drenaje



**Figura 10.11.** Filtración de anastomosis colorrectal baja. Opción 2: Op Hartmann



**Figura 10.9.** Filtración de anastomosis ileotransversa. Opción 2: Fístula mucosa e ileostomía con técnica de Brooke



**Figura 10.12.** Filtración de anastomosis colorrectal baja. Opción 3: Colostomía sigmoidea con muñón rectal abierto

Las opciones de tratamiento quirúrgico no han variado mucho en los últimos años. Pero la mortalidad ha disminuido considerablemente. Esto es producto del nivel de especialización alcanzado y al manejo

multidisciplinario del paciente. Los resultados de la encuesta muestran la preferencia de los cirujanos, en relación al tratamiento de las dehiscencias anastomóticas. (Fig. 13)

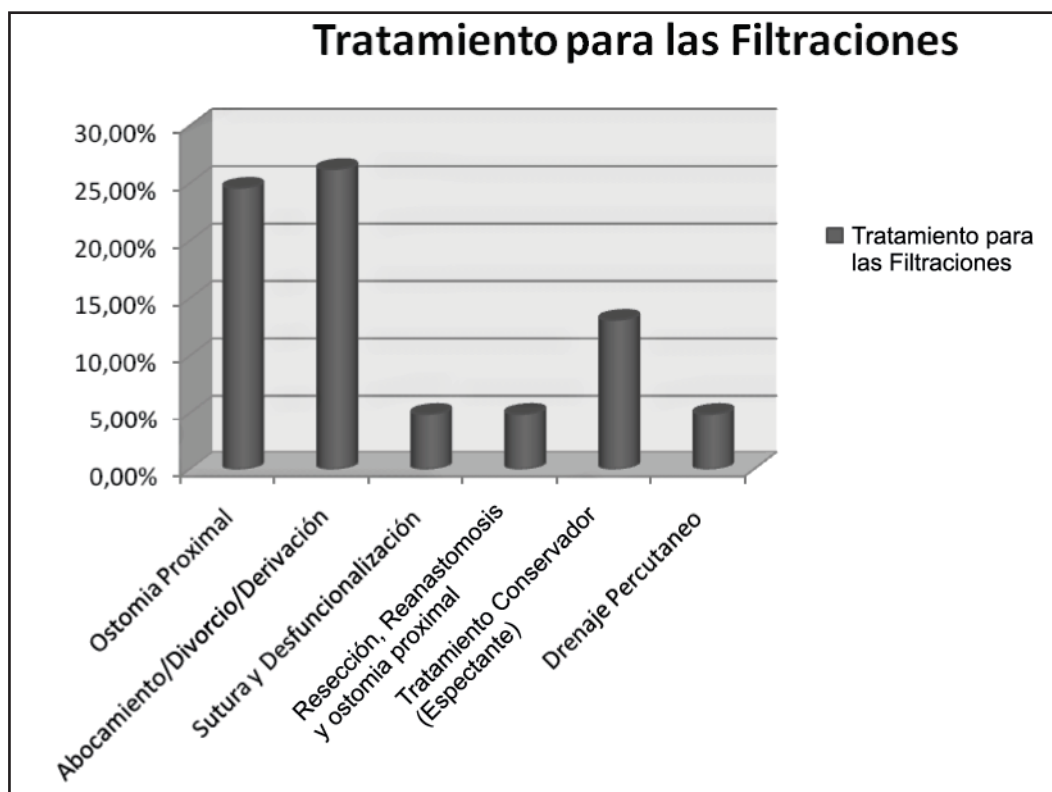


Figura 10.13.

### a.3 Fístulas enterocutáneas:

Las fistulas enterocutáneas, constituyen una de las complicaciones quirúrgicas más temidas por el cirujano cuando realiza anastomosis intestinales. La mayoría de las veces presentan una evolución tórpida y poco predecible, con resultados terapéuticos desalentadores y que agravan el pronóstico de los pacientes, aumentando la mortalidad hasta porcentajes generales del 37% al 60% para las de alto débito.<sup>196</sup> Se pueden clasificar de múltiples formas de acuerdo a criterios anatómicos, fisiológicos y etiológicos. Quizá la clasificación fisiológica sea la más utilizada, y en esta el criterio más importante es el débito en 24 hs:

1. Bajo débito <200 ml/día
2. Moderado débito 200-500 ml/día
3. Alto débito >500 ml/día
- 4.

Se sabe que el débito es un predictor independiente de mortalidad, aunque no se ha demostrado que sea un factor pronóstico para el cierre de la fístula. Debido a que las fistulas no solamente pierden agua, sino también minerales, sales y proteínas, el conocimiento del débito es imprescindible para el manejo del paciente.

### Tratamiento

Los principales factores asociados a la morbimortalidad en fístulas se relacionan con pérdidas de fluidos, disbalances electrolíticos, malnutrición y sepsis. El tratamiento de las fístulas podemos considerarlo en 3 fases:

1. Diagnóstico y Reconocimiento
2. Estabilización
3. Tratamiento Definitivo

**Diagnóstico y reconocimiento:** Se incluyen aquí todos los estudios por imágenes para identificar y caracterizar los trayectos fistulosos:

- Fistulografías
- Tomografía
- Colonoscopias
- Colon por enema: demuestra la presencia de fistula en cerca del 90% de los casos
- Cistoscopias: para las fistulas colovesicales (57% de sensibilidad)

Es importante en esta etapa identificar la presencia de factores desfavorables para la evolución de la fistula como:

- Cabos intestinales divorciados completamente
- Defectos >1 cm de diámetro
- Múltiples orificios fistulosos
- Obstrucción del cavo distal
- Cuerpos extraños, como mallas irreabsorbibles
- Tracto fistulosos mayor a 2 cm
- Enteritis actínica
- Neoplasias residuales o recidivadas

### **Estabilización**

El objetivo de esta fase es controlar las complicaciones principales asociadas con las fistulas. Debe realizarse reanimación endovenosa para rehidratar al paciente, antibioticoterapia endovenosa, corrección de la anemia, drenaje de abscesos conocidos, protección de la piel perifistular, e iniciar el soporte nutricional. Un paciente mal nutrido presenta una menor actividad de fibroblastos, con retardo en el cierre de heridas por menor contracción de la cicatriz quirúrgica. Los pacientes con aporte nutricional óptimo (>3000 cal/día), balance nitrogenado positivo y valores de albúmina >3,5 g/dl presentan cierre en el 89% de los casos de fistulas y una mortalidad del 12%. En contraste, los pacientes con aportes deficientes (<1000 cal/día) y balance nitrogenado negativo cerraron, en el 37% de los casos y la mortalidad llegó al 55%.<sup>198</sup>

De acuerdo a los lineamientos generales, un paciente con una fístula de bajo débito debería recibir: 1 a 1,5 gr de proteínas/kg de peso/día, con aproximadamente 30% de las calorías aportadas por lípidos. En lo posible deberían ser aportadas por vía enteral (esto disminuye la atrofia vellositaria que ocurre en los pacientes que reciben alimentación parenteral).

### **Tratamiento definitivo**

Las opciones de tratamiento definitivo son:

- Tratamiento Médico
- Tratamiento Quirúrgico

En la mayoría de los casos de fistulas de bajo débito el tratamiento médico es el de elección, optándose en las de alto débito por el tratamiento quirúrgico solo o en combinación con otras variantes terapéuticas.<sup>197</sup>  
<sup>198</sup> Con la sepsis controlada, si se establece una nutrición adecuada, el cierre espontáneo ocurre entre un 60 y 80% de los casos. Los inhibidores de las secreciones del tubo digestivo, como el octreotide y la somatostatina, contribuyen a disminuir el flujo.<sup>200</sup>

De no establecerse el cierre las opciones de tratamiento son:

- a) Tratamiento Quirúrgico
- b) SIVACO (Sistema de Vacío y Compactación)
  - I. Tratamiento Definitivo
  - II. Tratamiento Contemporizador

### **Sistema de Vacío y Compactación**

Crea una barrera semipermeable sobre el orificio de la fístula, por la aplicación de presiones subatmosféricas.

cas. Este sistema terapéutico ofrece ventajas:

1. Dirige los fluidos.
2. Protege la piel perifistular.
3. Permite restablecer la alimentación enteral, disminuyendo la atrofia vellositaria y las complicaciones de la vía parenteral (Sepsis por catéter, menor disfunción hepática menores costos).<sup>197-199</sup>
4. Previene la sepsis de foco intestinal (dentro de la cámara no existe desarrollo bacteriano).
5. Puede aspirar abscesos conectados al exterior.
6. Facilita la granulación y la cicatrización, al generar hiperemia y estimular la neoformación de vasos.
7. Permite la deambulación y el manejo ambulatorio: esto genera menor anticoagulación, estímulo del apetito y mayor confort del paciente.
8. Puede ser utilizado como tratamiento contemporizador a la cirugía.<sup>199</sup>
9. El menor tiempo de internación en terapia intensiva, sin administración de sustancias antiéxócrinas, lapsos más cortos de antibióticos, elevado porcentaje de cierre de fístulas, y el evitar cirugías y procedimientos de drenaje, disminuye significativamente los costos que estos pacientes generan en el sistema de salud.<sup>201</sup>

## **b. COMPLICACIONES TARDÍAS**

### **b. 1 Estenosis**

No está bien clarificada la definición de estenosis en anastomosis colorrectales. Esta variable permite que en la literatura se publiquen rangos de incidencia que oscilan entre 3 y 30%.<sup>202</sup> Riss y cols y Byrn y cols reportan una incidencia de 1-13% con medias del 8%.<sup>203</sup> Las definiciones son diversas, pero tal vez la mejor sea la imposibilidad de hacer pasar un colonoscopio de 12 mm de diámetro por la estrechez.<sup>204</sup> Se ha postulado que las suturas mecánicas presentan más estenosis que las manuales, con una frecuencia del 8%.

En una encuesta realizada por la Sociedad Americana de Cirujanos de Colon y Recto (ASCRS) se demostró que la verdadera incidencia es incierta.<sup>205</sup> El dato que surge de nuestra encuesta es que para el 43,28% de los cirujanos relevados la estenosis es la complicación que menos frecuencia presenta.

Se atribuye la estenosis benigna en las anastomosis mecánicas a procesos infecciosos, isquemia, radioterapia y a la respuesta inflamatoria exagerada a un cuerpo extraño. La separación entre ambas mucosas, que se produce por la aposición de serosa con serosa en esta sutura invertida, crearía una cicatrización por segunda intención.<sup>181</sup>

Las ostomías de derivación durante tiempo prolongado favorecen la aparición de la estrechez, principalmente en las suturas mecánicas. Esto estaría demostrado por Yamene, en trabajos en perros, en los cuales el contenido intestinal se excluyó de la anastomosis y el

tejido conectivo se formó en exceso, provocando la estrechez.

La aparición de estenosis después de varios meses o años, obliga a pensar en una recidiva de la enfermedad original (neoplasia, inflamatoria). El estudio de la misma, con el diagnóstico histopatológico diferencial se impone para realizar un tratamiento acorde. Son consideradas solamente las que presentan sintomatología

clínica, y coincidentemente son las que se producen generalmente después de una anastomosis colorrectal baja, es infrecuente observarlas en anastomosis situadas por encima de la reflexión peritoneal, y de producirse hay que sospechar primeramente en una enfermedad de Crohn.

Las estenosis se clasifican en tempranas y tardías. (Fig. 14)

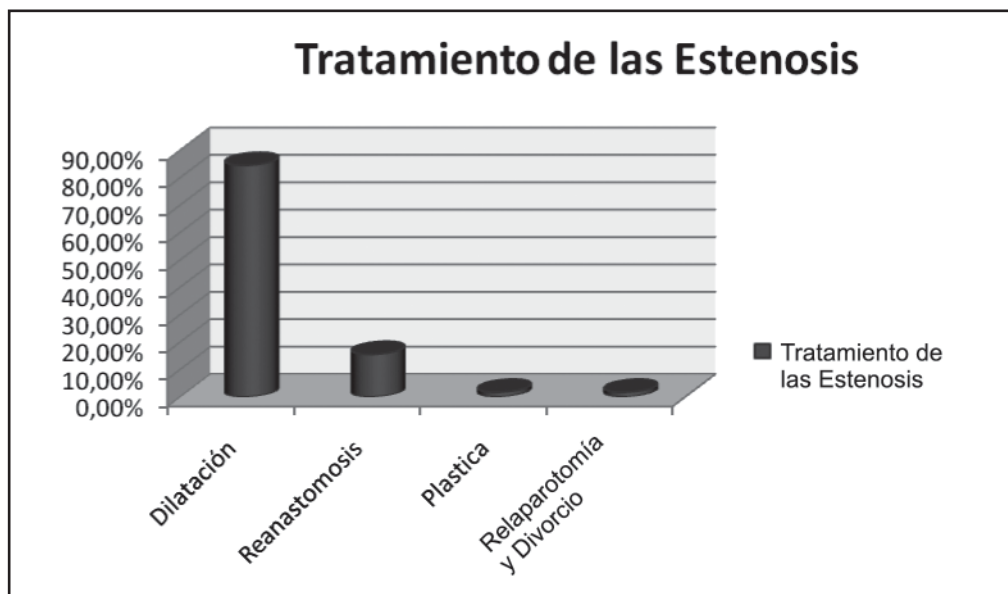


Figura 10.14.

Se describe una disminución en el porcentaje de estenosis de causa isquémica, al modificar la técnica quirúrgica con la conservación de mayor cantidad de mesenterio.

La infección del sitio quirúrgico y las filtraciones, pueden condicionar localmente a una respuesta inflamatoria que produce una estenosis tardía, principalmente en las suturas mecánicas.

#### Diagnóstico y tratamiento

Los síntomas de una estenosis significativa alteran la calidad de vida del paciente. Consisten en: estreñimiento, pseudodiarreas con deposiciones frecuentes y de pequeño volumen, con alternancia entre las mismas, pueden presentar distensión gaseosa abdominal. **La clínica no tiene relación con el grado de estrechez.**

El diagnóstico puede realizarse por tacto rectal, enema de doble contraste o colonoscopia.<sup>206</sup>

A las estenosis asintomáticas, es mejor tratarlas de forma conservadora, aumentando el volumen de las heces. Para ello se administran suplementos de fibras y si la estenosis es muy baja, con dilataciones digitales suaves. La posibilidad de introducir el endoscopio indica que la dilatación realizada es suficiente.

Las estenosis más difíciles, pueden requerir la utilización de bujías, dilatadores o balones en forma

intraoperatoria. Se propone también la inyección de 20-40 mg de acetato de triamcinolona intraestenótica, seguidos de la dilatación con balón para las estenosis que no responden a la dilatación inicial.<sup>173, 206</sup>

Un solo estudio ha analizado la calidad de vida de los pacientes tratados con dilatación, empleando la escala Gastrointestinal Quality of Life Index (GIQLI). A largo plazo los resultados buenos son escasos, persistiendo las molestias abdominales frecuentes, que alteran la calidad de vida.<sup>207</sup>

Placer y cols. presentaron una comunicación, con una serie de 354 anastomosis colorrectales y coloa-nales en 422 pacientes con cáncer de recto. El 88,5% fue intervenido con técnica de doble sutura mecánica y el 11,5 con sutura manual. Fueron diagnosticadas 26 estenosis (7,34%). Fueron tratados con dilatación neumática/hidroestática con control endoscópico. Obtuvieron buenos resultados en el 88% y fracasó en el 12%. La morbilidad fue del 3,8% (una perforación). No hubo mortalidad.<sup>204</sup>

La estenosis grave puede requerir la resección de la anastomosis y confección, pudiendo realizarse utilizando una suturadora circular transanal, si la altura de la estrictura así lo permite.

En la encuesta preparada para este relato el 84,48% de los encuestados realizó algún tipo de dilatación para

resolver las estenosis. 15,51% prefirió reintervenir y reanastomosar, 1,72% realizó plásticas y 1,72% relaparotomía y divorcio. (Fig. 15)

### COMENTARIO: DR. MARIO SALOMÓN

El Dr. Cattaneo realiza una extensa y exhaustiva actualización acerca de una de las complicaciones más temidas por el cirujano colorrectal.

Analiza minuciosamente cada una de las complicaciones anastomóticas, los posibles factores de producción y el tratamiento de las mismas. Mucho se ha investigado y escrito acerca de ellas y su prevención, tal cual lo vemos en el desarrollo de este capítulo. Sin embargo, a pesar de conocer y tener en cuenta cada uno de los posibles factores que pueden llevar a esta desagradable y a veces mortal complicación, la misma sucede sin que podamos atribuir a determinada causa su producción.

No hay dudas de que se deben extremar los cuidados aquí relatados para evitarlas, pero a pesar de ello, las mismas continuarán produciéndose y por consiguiente inquietándonos y esperando en cada nueva anastomosis el paso de los días para volver a la calma y sentir que el riesgo ha sido superado.

Podremos controlar algunos de los factores implicados en la complicación, pero otros serán inmanejables por nosotros y que pasaran a nivel microscópico y bioquímico. ¿Como regulamos o controlamos la actividad de las citoquinas y los factores de crecimiento que estimulan la síntesis de colágeno?, ¿Como podremos saber

en que paciente los niveles de actividad, por ejemplo, de la colagenasa, gelatinasa y estromalinas intervinientes en la degradación de la matriz extracelular para remover el tejido dañado y permitir el crecimiento de vasos y la migración celular son los óptimos?

A todos estos se suma el constante avance de la técnica quirúrgica tratando de evitar las amputaciones perineales y que ha llevado a realizar anastomosis colorrectales muy bajas o coloanales, las cuales tienen un mayor riesgo de complicación. El empleo de la quimioterapia y radioterapia y la posibilidad de un mayor sangrado con la consecuente producción de hematomas pelvianos, atentan también contra la viabilidad de estas anastomosis. Por un lado logramos evitar una ostomía definitiva, pero nos vemos enfrentados al riesgo de mayores complicaciones.

En síntesis, estas complicaciones seguirán existiendo a pesar de que extrememos todos los cuidados que están dentro de las posibilidades de la mente y de las manos del cirujano.

### COMENTARIO: DR. CARLOS VACCARO

En relación a los factores relacionados a la dehiscencia anastomótica, de los mencionados por los autores sin duda los más relevantes son la hipoalbuminemia, el uso de esteroides y las lesiones actínicas. Estos factores de por sí justifican en ocasiones la desfuncionalización de una anastomosis color rectal alta o baja aun cuando se presenten en forma aislada. También es importante señalar el estado hemodinámico al

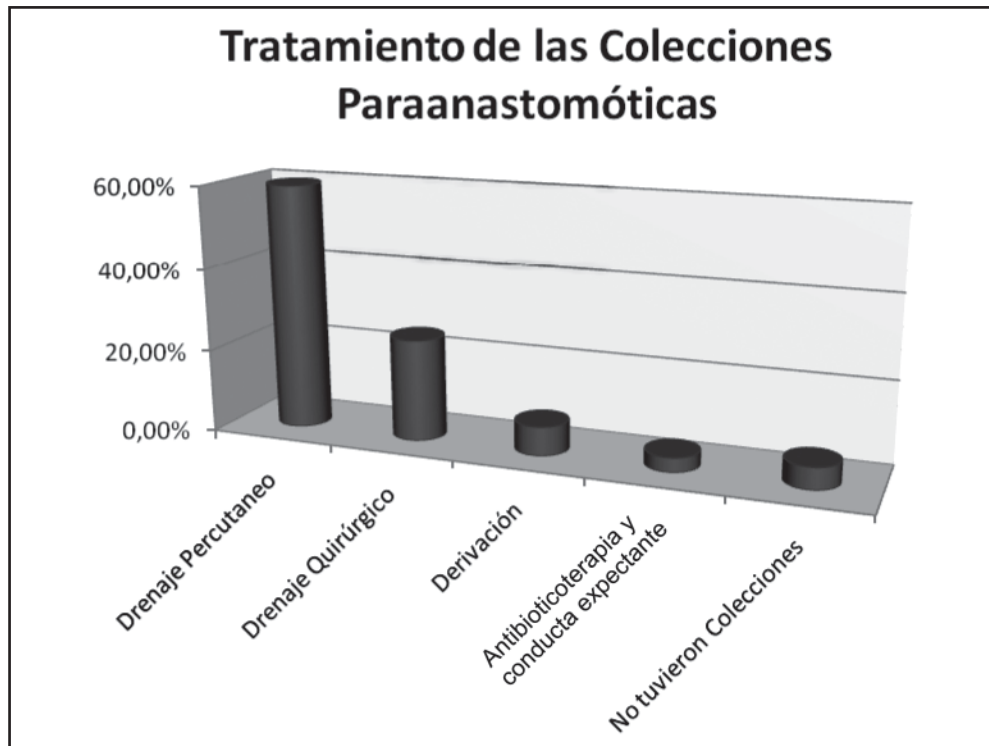


Figura 10.15.

momento de la cirugía, ya que en un paciente inestable (ej: colectomía por hemorragia digestiva), debe evitarse la confección de una anastomosis aunque no haya otro riesgo asociado.

En relación con la preparación intestinal debe remarcar que el uso reiterado de laxantes a base de fosfato esta contraindicado aun en pacientes sin riesgos, ya que se han descriptos hiperfosfatemia a largo plazo. Coincidió en que la limpieza colónica no es imprescindible para efectuar una anastomosis pero también es mi preferencia operar con un colon preparado. Una excepción podría ser los casos de colectomía derecha en pacientes ancianos. También coincidió en que cuando se produce una dehiscencia anastomótica, la morbilidad podría verse disminuida cuando el colon tiene una menor carga fecal. Esto no ha sido estudiado específicamente. En el caso de operar una lesión de recto bajo donde la confección de una anastomosis extra baja requiere de una ostomía derivativa (ileostomía en la mayoría de nuestros casos), considero muy importante que el colon esté libre de residuos.

El relator menciona que una de las condiciones para evitar dehiscencias es la falta de tensión. Esto en general es un problema al confeccionar una anastomosis extra baja, pero también puede darse cuando hay que hacer una resección izquierda ampliada y se requiere anastomosar el colon transversal proximal. En este caso además de la tensión con la cual puede llegar al recto, está también el problema de la eventual compresión del asa delgada interpuesta o especialmente del duodeno. Para evitar esta situación hay 2 maniobras: el paso del colon en forma transmesentérica o la movilización del colon derecho para su rotación anti-horaria.

Coincidimos con los autores en los conceptos de cuando efectuar una anastomosis en presencia de una peritonitis, pero debe tenerse en cuenta que la clasificación de Hinchey carece de la valoración de algunos aspectos que pueden ser determinantes para clasificar una peritonitis como es por ejemplo el tiempo de evolución.

Preferimos las anastomosis manuales para las anastomosis ileo-colónicas que en general efectuamos de manera término terminal con una sutura continua de polipropileno (tanto en cirugía abierta como laparoscópica). A pesar de los datos mencionados por los autores, en nuestra experiencia esta técnica se asocia con un índice de dehiscencia mínimo (menor al 1%). Para las anastomosis color rectales nuestra preferencia es la doble sutura aunque en las altas puede obviarse el uso del cierre lineal. En esta anastomosis utilizamos pruebas neumáticas o hidráulicas para comprobar su impermeabilidad.

Cuando se decide re funcionalizar una anastomosis que ha sido protegida con una ostomía, debe asegurarse su impermeabilidad. En el caso de las anastomosis extra-bajas, en general el tacto rectal es suficiente. En caso de dudas o de anastomosis más altas debe efectuarse un control con contraste hidrosoluble.

En relación a las estenosis coincidimos que un factor determinante es la falta de tránsito por desfuncionalización. En la mayoría de los casos, se trata de anastomosis que están al alcance del tacto digital y que son fácilmente dilatables. Alternativamente esto puede realizarse con dilataciones directas, con el mandril del rectoscopio rígido o el balón de dilatación a través de un videoendoscopio.

## REFERENCIAS BIBLIOGRAFICAS

1. Absolon K. Theodor Billroth's formative years (1829-194), a study in memory of the subject's 150<sup>th</sup> birthday. *Am J Surg* 1979;1370,394-407
2. Kuan H, McLaren R, Peterson T. The life and times of a great surgeon: Theodor Billroth. *J Invest Surg* 2001;14:191-194
3. Bruce J, Krukowsky Z, Al-Khairi G et al. Systematic review of the definition and measurement of anastomotic leakage after gastrointestinal surgery. *Br J Surg* 2001; 88: 1157-1168
4. Matthissen P, Hallbook O, Andersson M et al. Risk factors for anastomotic leakage after anterior resection of the rectum. *Colorectal Dis* 2004;6: 462-469.
5. Schrock T, Deveny C, Dunphy J. Factors contributing to leakage of colonic anastomoses. *Ann Surg* 1973;177:513
6. Hawley P, Faulk N, Hunt T, Rumphly D. Collagenase activity in the gastrointestinal tract. *Br J Surg* 1970; 57: 896-900
7. Makela T et al. Risk factors for anastomotic leakage after left sided colorectal resection with rectal anastomosis. *Dis Colon Rectum* 2003; 46 (5): 653-660
8. Bonadeo Lasalle F, Vaccaro C, Bosio R. En Abdomen agudo postoperatorio de origen colónico. Hequera J, Latif J. 1<sup>a</sup> Ed. Akadia 2005. Bs As Argentina:329-340
9. Benatti M. Aspectos técnicos de la cirugía del cáncer de recto. En *Cáncer Colorrectal*. Vaccaro C, Varela E, Lastiri J, Santa Fe L. Ed del Hospital (Hospital Italiano) 2007 Bs As Argentina,9:183-211
10. Jacobs M, Verdera J, Goldstein H. Minimally invasive colon resection (Laparoscopic colectomy). *Surg Laparosc Endosc* 1991; 1: 144-150
11. Salomon M. Cirugía Colónica laparoscópica. Relato Oficial Congreso Argentino de Coloproctología. *Rev Argent Coloproct*. Número extraordinario 1998; vol 9.
12. Larach S. Laparoscopic Complications in colorectal surgery. En *New Trends in Coloproctology*. Reis Neto. 2000. Ed Revinter. Rio de Janeiro. Brasil (11-5).
13. Aguiar pupo Neto J, Loubenco Pena D. Laparoscopic Hand assisted surgery. Comparative Study for treatment of rectum cancer. En *New Trends in Coloproctology* Reis Neto. 2000. Ed Revinter. Rio de Janeiro. Brasil. (11-12)
14. Pizarro Mellado C. Laparoscopic low colorectal anastomosis. En *New Trends in Coloproctology*. Reis Neto. 2000 Ed Revinter. Rio de Janeiro. Brasil (11-7)
15. Minetti A, Zannoli R, Repetto C, Alfonso D. Cirugía Laparoscópica del cáncer colorrectal. Experiencia inicial. *Rev Argent Coloproct* 1998; 9, (2): 50-55.
16. Minetti A, Repatto C, Zannoli R, Alfonso D y cols. Cirugía Laparoscópica en cáncer colorrectal. Resultados alejados.

- Rev Argent Cirug. 2005; 84 (3-4): 113-121.
17. Salomon M, Patron Uriburu J, Bugallo F, Tyrrell C y cols. Que enseñanza nos dejan 10 años de Cirugía colorrectal Laparoscópica?. Rev Argent Cirug 2006; 90 (3-4): 152-162.
  18. Salomón M, Bugallo F, Patron Uriburu J, Tyrrell C y cols. Cirugía Colorrectal Laparoscópica. Estado actual y perspectivas en la Argentina
  19. Rossi G, Vaccaro C, Ojea Quintana G, Jalon M y cols. Laparoscopia colorectal. Evaluación de 100 casos. Rev Argent Coloproct 2006; 17: 243-49.
  20. Rossi G, Vaccaro C, Ojea Quintana G, Viaña B y cols. Cirugía colorrectal Laparoscópica. Resultados a corto plazo en una serie de 300 pacientes. Rev Argent Cirug 2009; 96 (3-4): 143-152.
  21. Salomón M, Larach S, Caushaj P. Cirugía Colorrectal Laparoscópica. 2000. Ed Lara. Bs As, Argentina.
  22. Rossi G. Cirugía Colorrectal Laparoscópica. XII Curso Internacional e Cirugía Colorrectal. Hosp. Italiano. Bs As Argentina. 2008
  23. Reis Neto J, Reis Neto Junior. Son más frecuentes y graves las complicaciones de la cirugía Laparoscópica? Rev Argent Coloproct. 2001; 12 (2): 32-36
  24. Breokink S, Van Der Zaag Loonel J, Bruma E, et al. Preoperative evaluation of quality of life and sexual functioning after laparoscopic total mesorectal excision. Dis Colon Rect 2006; 50: 147-155.
  25. Jaine D, Brown J, Thorpe H et al. Bladder and sexual function following resection for rectal cancer in a randomized clinical trial of laparoscopic versus open technique Br J Surg. 2005; 92 : 1124-32
  26. Amato N, Stemberg E, Pertierra P, Muhlemberg C y cols. Reconstrucción de la continuidad intestinal por laparoscopia luego de operación de Hartmann. Rev Argent Cirug 2002; 83 (3-4): 166-173
  27. Cheli J, Rodríguez J, Domínguez J, Cattáneo D y cols. Reconstrucción de Hartmann por vía Laparoscópica. Rev Argent Coloproct 1997; 8 (1): 29-34
  28. Amarillo H, Salomón M, Tyrrel C, Bugallo F, Patron Uriburu J y cols. Impacto de la conversión en la cirugía Laparoscópica colorrectal. Rev Argent Cirug 2006; 9 (1-2): 7-12
  29. Salomón M, Alonso M, Bollero G, Donnelly E y cols. Evolución comparativa del estrés en cirugía colónica laparoscópica y convencional. Rev Argent Cirug 2003; 85 (1-2): 48-54
  30. Rotholz N. Cirugía Laparoscópica en el cáncer de recto. Experiencia inicial. Rev Argent Coloproct 2005; 16 (3): 213-222
  31. Lencinas S, Uranga L, Bun M, Zanoni G, Rotholz N. Factibilidad de la colectomía Laparoscópica en pacientes obesos. Rev Argent Coloproct. 2006; 17: 250-255
  32. Morino M, Parini V, Giraud G et al. Laparoscopic total mesorectal escisión: a consecutive series of 100 patients. Ann Surg 2003; 236: 335-342
  33. Rotholz N, Laporte M, Lencinas S, Zanoni G y cols. Complicaciones en cirugía colorrectal Laparoscópica. Rev Argent Cirug. 2007; 93 (5-6): 222-234
  34. Guillén P, Quirke P, Torpe H et al. Short term endpoints of convencional versus laparoscopic-assisted surgery in patients with colorectal cancer. Multicenter, randomized controlled trial. Lancet 2005; 365: 1718-26
  35. Mc Dermott J, Schmitt S, Caushaj P. Colectomía derecha asistida por vía Laparoscópica para el cáncer. Rev Argent Coloproct. Número extraordinario.1998; 90-95
  36. Vaccaro C. Cirugía Laparoscópica mano asistida XII Curso Internacional. Hosp. Italiano. Bs As. Argentina .2008
  37. Zutelman C, Menendez J, Calvento P, Serafini V y cols. Cirugía colorrectal resectiva videosistida. Rev Argent Cirug. 1999; 76: 27-33
  38. Vaccaro C, Rossi G, Ojea Quintana G, Benatti M, Bonadeo F y cols. Cirugía colorrectal laperoscópica mano asistida ¿Una alternativa válida? Rev Argent Cirug 2008; 94 (4-4): 160-168
  39. Salomón M, Minetti A. Laparoscopia en el abdomen agudo de origen colónico. En Abdomen agudo de origen colónico. Hequera J, Latif J. Ed Akadia 2005.
  40. Halsted WS. Circular suture of the intestine: an experimental estudy. AMJ MEDSc 1887; 94: 436-6
  41. Nichols R, Smith J, García R, Waterman R, Homes J. Current practices of preoperative bowel preparation among North Amer Colorectal Sugeons. Clin Infect Dis 1997; 24: 609-619
  42. Hicks T. Preparación del intestino para la cirugía electiva del colon. Complicaciones de la Cirugía colorrectal. Masson y Wilkins 1998; 23-24
  43. Chung R, Gurll N, Berglund E. A controlled trial of whole gut lavage as a method of bowel preparation for colonic operations. Am J Surg 1979; 137: 75-8
  44. Burbige E, Boorke E, Tarder G. The effect of bowel preparation for colonoscopy on fluid and electrolite balance. Gastrointestinal Endosc 1978; 24: 286
  45. Hares M, Alexander –Williams J. The effect of bowel preparati3n on colonic surgery. 1982; 6: 175
  46. Labroddys S, Dugerinos A, Fendik C, Williams C, et al. Potentially explosive colonic concentrations of hidrigen after bowel preparation with mannitol. Lancet 1981; 1: 634
  47. Dudley R, Radcliffe A, Mc Geehan D. Intraoperative irrigation of the colon to permit primary anastomosis. Br J Sug 1980; 67: 8081
  48. Vaccaro C, Varela E, Lastiri J, Santafé L. Cáncer colorrectal. Clinicas quirúrgicas del Hospital Italiano 2007; 9:183-206 Ed. Del Hospital Ediciones Bs As Argentina
  49. Hendenreich A, Astiz J, Deveax G, Peczan C. Cirugía en un tiempo en el colon izquierdo complicado. Prensa Med Argent 1994; 81: 427-438
  50. Hendenreich A. Preparación intraoperatoria en la obstrucción colónica izquierda. Rev Argent Coloproct 1998
  51. Pedro L, Dezanos V, Romero O, Rodríguez G, García N, Fantozzi M. Resolución quirúrgica del cáncer obstructivo del colon izquierdo. Rev Argent Cirug 2004; 15 (3-4), 18-26
  52. Astiz J, Morbidelli P, Deveaux G. Colectomía ampliada con anastomosis primaria en el carcinoma obstructivo de colon izquierdo. Rev Argent Cirug 1984; 47: 34-42
  53. Biondo S, Alcobendos S, Jorba R. Hemicolectomía izquierda y lavado anterógrado en el tratamiento de la patología urgente del colon izquierdo. Rev Esp enf digest. 1995; 849-852
  54. Biondo S, Jourrieta E, Jorbar E et al. Intraoperative colonic lavaje and primary anastomosis in peritonitis and obstruction. Br J Surg 1997; 84: 222-225
  55. Bonadeo Lasalle F. Alternativas quirúrgicas en la oclusión

- colónica. VII Curso Internacional de cirugía colorrectal. 1998; 47-55
56. Leiro F. Anastomosis primaria en la cirugía de urgencia por cáncer colorrectal. Reunión del Capítulo Argentino del American Collage of Sugeons. 2003
  57. Ojea Quintana G, Benatti M, Bonadeo F, Vaccaro C. Resección primaria con anastomosis en el cáncer oclusivo de colon izquierdo. *Rev Argent Cirug* 2000; 79: 181-189
  58. Bonadeo Lasalle F. Nuevas estrategias en la enfermedad diverticular del colon. Relato Oficial del 30º Congreso Argentino de Coloproctología; *Rev Argent Coloproct*. Número extraordinario. 2005
  59. Latif J, Leiro F, Rivera P, Arrascaite S, Bordazahar M y cols. Diagnóstico y tratamiento de la diverticulitis aguda. *Rev Argent Coloproct* 1999; 132-9
  60. Donnelly E, Bugallo F, Tyrrell C, Salomón M, Patron Uriburu J, Modesta Lecuona E. Enfermedad diverticular del colon, tratamiento quirúrgico. Nuestra experiencia. *Rev Argent Cirug* 2005; 89: 236-244
  61. Hequera J, Gutierrez V, Grecco C. Cirugía de urgencia en la enfermedad diverticular del colon. *Rev Argent Cirug* 1986; 51: 114-115
  62. Davis G, Santa Ana C, Morawsky S, Fordran J. Development of a lavaje solution associated with minimum water electrolytes absorption or secretion. *Gastroenterology* 1980; 78: 991
  63. Di Palma J, Brady C. Colon cleansing for diagnostic and surgical procedures: polyethylene glycol electrolyte lavaje solution. *Am J Gastroenterol* 1989; 84: 1008
  64. Castiglioni R, Zanoni L, Pollastri J, Hequera J, Cabral Ayarragaray A. Preparación del colon para procedimientos electivos de endoscopia y cirugía. *Rev Argent Coloproct* 1999; 20-29
  65. Vaccaro C, Bonadeo Lasalle F, Benatti M. Preparación preoperatorio en cirugía colorrectal electiva: una evaluación prospectiva. *Rev Argent Coloproct* 1995; 7: 14-9
  66. Vaccaro C, Bonadeo Lasalle F, Benatti M. Limpieza colónica mecánica: Polietilenglicol vs. una nueva preparación de bajo volumen, evaluación prospectiva, randomizada y ciega. *Rev Argent Cirug* 1997; 73: 115-23
  67. Bucher P, Gervaz P, Egger J, Soravia C, Morel P. Mophologic alterations associated with mechanical bowel preparation before elective colorectal surgery: a randomized trial. *Dis Colon Rectum* 2006; 49: 109-12
  68. Coskun A, Uzonkoy A, Duzgun S, Bozer M, Ozardali I, Vural V. Experimental sodium Phosphate and polyetyleneglicol induce colonic tissue damage and oxidative stress. *Br J Surg* 2001; 88: 85-9
  69. Fa-Si-Oen P, Pinnink F. The effect of mechanical bowel preparation on human colonic tissue in elective open colon surgery. *Dis Colon Rect* 2004; 47: 948-50
  70. Miettinen R, Laintinen S, Makela J, et al. Bowel preparation with oral Polyethyleneglicol electrolite solution vs. No preparation in elective open colorectal surgery: prospective randomized study. *Dis Colon Rectum*. 2000; 43: 669-667.
  71. Frizelle F, Colls B. Hyponatremia and seizures alter bowel preparation: report of three cases. *Dis Colon Rectum*. 2005; 48: 393-396.
  72. Vaccaro C. Cáncer colorrectal. Clínicas quirúrgicas del Hospital Italiano. Ed. Del Hospital 2007: 185-186.
  73. Guenaga K, Matos D, Castro A, Atallah A, Wille -Jorgensen P. Preparación mecánica del intestino para la cirugía colorrectal electiva. Cochrane Collaborative Group 2008.
  74. Zmora O et al. Trenes in preparation for colorectal surgery: survey of the members of the American Society of Colon and Rectal surgenos. *Am Surg* 2003; 69 (2): 150-4
  75. Leiro F, Barredo C, Latif J, Rodríguez Martin J, Covaro J y cols. Preparación mecánica en cirugía electiva del colon y recto. *Rev Argent Cirug*. 2008; 95(3-4), 154-167.
  76. Patrón Uriburu J. Cirugía Colónica electiva sin preparación mecánica: estudio preliminar y casuística personal. *Rev Argent Coloproct*. 2008; 19 (89-969).
  77. Ram E, Sherman Y, Weil R, et al. Is mechanical bowel preparation mandatory for elective colon surgery? A prospective randomized study. *Arch Surg* 2005; 140: 285-288.
  78. Fa-Si-Oen P, Rumen R, Buitelweg J. Mechanical bowel preparation or not? Outcome of a multicenter randomized trial in elective open surgery. *Dis Colon Rectum*. 2005; 48: 1509-1516.
  79. Jung B, Lannerstad O, Palman L, et al. Preoperative mechanical preparation of the colon: the patients experience. *BMC Surg* 2007; 7-5
  80. Contant C, Hop W, Vant`t Sant H, et al. Mechanical bowel preparation for elective colorectal surgery: a multicenter randomized trial. *Lancet* 2007; 370: 2112-2117.
  81. Benatti M. Adelantos en el diagnóstico y en el tratamiento del cáncer de recto y del ano. Relato Oficial 62º Congreso Argentino de Cirugía. *Rev Argent Cirug*. Número extraordinario. 1991
  82. Pekolj J. Manejo de las complicaciones más frecuentes en la cirugía abdominal. Relato Oficial 74º Congreso Argentino de Cirugía. *Rev Argent Cirug*. Número extraordinario. 2003
  83. Vicant E, Launay-Savary M, Contant C, Chippoli J. Preparación mecánica del colon antes de la cirugía colorrectal. *Ann Surg* 2009 (Revisión); 249 (2): 203-209.
  84. Hurvitz M. Anastomosis primaria de colon sin preparación mecánica. Jornadas Argentinas e Internacionales de Coloproctología. Buenos Aires, Argentina. 2003.
  85. Benatti M. Aspectos técnicos en la cirugía del cáncer de recto. En Cáncer colorrectal. Vaccaro C, Varela E, Lastiri L, Santafe L. Del Hospital Italiano Bs As. Argentina 2007
  86. Hautefeville R. Reflections upon sutures in gastrointestinal surgery. 570 sutures carried out over a 5 year period using a single-layer continuos. *Technique Chirurgie* 1976; 102- 153
  87. AstizJ, Morbidelli P. Anastomosis del tubo digestivo mediante sutura continua en un plano extramucoso. *Pren Med Argent* 1981
  88. Astiz J, Morbidelli P, Demarco R, Deveax G. Suturas y anastomosis digestivas monoplano mediante surget con polipropileneo. *Rev Argent Coloproct* 1986; 550: 28
  89. Astiz J, Deveax G. Anastomosis digestiva mediante sutura continua en un plano extramucoso. *Rev Argent Coloproct* 1988; 2: 25
  90. Msika S, Lanelli A, Marano A, Zeitoug G et al. Hand-Sewn intra-abdominal anastomosis performed via video during colorectal surgery. *Ann Chir* 2000; 125: 439
  91. Max E, Sweeney W, Baly H, Oomen Set al. Results of 100 single layer continuos polypropylene intestinal anastomoses. *Am J Surg*; 62: 461-467

92. Astiz J, Morbidelli P, Beraudo M, Tinghitella G y cols. Anastomosis intestinales mediante sutura continua extramucosa. 30 años de experiencia. *Rev Argent Cirug* 2002; 83: 106-115
93. Barredo C, Leiro F, Latif J y cols. Suturas colónicas, variantes técnicas y resultados. *Rev Argent Coloproct.* 1998; 115-119
94. Vaccaro C, Bonadeo Lasalle F, Benatti M, Ojea Quintana G y cols. Morbimortalidad postoperatoria de las anastomosis manuales en un plano: evaluación de 1000 pacientes. *Rev Argent Coloproct* 2000; 11:8
95. Bonadeo Lasalle F, Benatti M, Ojea Quintana G y cols. Anastomosis mecánicas colorrectales bajas y coloanales: criterios para su desfuncionalización. *Rev Arg Cirug* 1994; 132-9
96. Kracht M, Hay J, Faguiez O et al. Ileocolonic anastomoses alter Righth Hemicolectomy for carcinoma: stapled or hand-sewn? *Int J Colorectal Dis* 1993; 8: 33
97. Rijana R, Rosales C, Narmo A, Grecco C y cols. Anastomosis coloanal en el tratamiento del cáncer de recto inferior, indicaciones y resultados. *Rev Argent Cirug* 2002; 82 (1-2): 64-73
98. Parks A. Transanal technique in low rectal anastomosis. *J R Soc Med* 1972; 65: 975-976
99. Benatti M, Aspectos técnicos de la cirugía del cáncer de recto. En *Cáncer colorrectal*. Vaccaro C, Varela E, Lastiri J, Santafe L. Clinicas quirúrgicas del hospital Italiano. Ed del Hospital. 2007; 12: 255-280
100. Albertengo J. Opciones terapéuticas en el cáncer de recto inferior. Relato Oficial 33° Congreso Argentino de Coloproctología. Bs As. Argentina. *Rev Argent Coloproct.* 2008;19: 131-181
101. Knight C, Griffen F. Stapling technique for primary and secondary rectal anastomoses. *Surg Clin North Am* 1984; 64: 579-590
102. Cohen Z, Myers E, Langer B, Taylor B et al. Double stapling technique for low anterior resection. *Dis Colon Rectum* 1983; 26: 321-235
103. Bonadeo Lasalle F. Resección anterior baja y ultrabaja. Aspectos técnicos. 8° Curso Internacional de Cirugía Colorrectal. Hospital Italiano de Bs As. Argentina. 2000
104. Lazorthes I et al. Resection of the rectum with construction of a colonic reservoir and coloanal anastomoses for carcinoma of the rectum. *Br J Surg* 1986; 73 (2): 136-8
105. Parc R et al. Resection and coloanal anastomoses with colonic reservoir for rectal carcinoma. *Br J Surg* 1999; 73 (2): 139-141
106. Remzi F, Fazio V, Gorgum E, Massarat Z et al. Quality of life, functional outcome, and complication of coloplasty pouch after low anterior resection. *Dis Colon Rectum* 2005; 48: 735-743
107. Machado M, Nygren J, Goldman S Ljungquist O. Functional and physiologic assesment of the colonic reservoir or side to end anastomoses after low anterior resection for rectal cancer: a two years follow up. *Dis Colon Rectum* 2005; 48: 29-36
108. Williams N. The rationale of preservations of the anal sphincter in patient's wih low rectal cancer. *Br J Surg* 1984; 71: 575-581
109. Joo J, Latulippe J, Weiss E, Wesnwe S. Long term functional avaluation of straight coloanal anastomoses and colon J pouch. *Dis Coln Rectum* 1998; 41: 740-746
110. Barredo C, Leiro F, Latif J, Arrascaite S y cols. Cirugía extendida en el cáncer de colon recto. *Rev Argent Cirug* 2005; 88 (3-4): 117-125
111. Amat C. Appareil a suture: les viroles de Denans; les points de Bonnier; les boutons de Murphy. *Arch Med Pharmacie Militaires Paris* 1895; 25: 273-285
112. Hardy T, Pace W, Maney J, Katz R. A biofragmentable ring for suturless bowel anastomoses: an experimental study. *Dis Colon Rectum* 1985; 28: 484-490
113. Hardy T, Aguilar O, Stewar W, Katz R. Initials clinical experience with a biofragmentable ring for sutureless bowel anastomoses. *Dis Colon Rectum* 1987; 30: 55-61
114. Kaidar Person O, Rosental R, Wesner S, Szohstein S et al. Anastomosis por compresión. Historia y consideraciones clínicas *AMJ Surg* 2008; 1456 (6): 818-826
115. Vanegas J, Kaver O, Coñoman S, Cavalla y cols. Anastomosis colorrectal con anillo biofragmentable Valtrac. *Rev Chilena de Cirugía* 1996; 48: 372-374
116. Biofragmentable anastomoses ring with convencional suture and stapler anastomoses in colorectal surgery. *Dis Colon Rectum* 1989; 32: 183-87
117. Donnelly E y cols. Sutura colónica por compresión, nuestra experiencia. XII Cong. Latinoamericano de Coloproctología. *Actas* 227. 1991
118. Ruiz P y cols. Sutura mecánica por compresión en coloproctología. XII Congreso Latinoamericano de Coloproctología. *Resúmenes* 1993
119. Habr -Gamma A y cols. Anastomose intestinal sem sutura. Resultado inicial com anel de anastomose Biofragmentavele (Valtrac). XIII Congreso Latino Americano de Coloproctología. *Resúmenes* 1993
120. Kim S, Choi H, Park K et al. Sutureless intestinal anastomoses with the biofragmentable anastomoses ring, experience of 642 anastomoses in a single Institute. *Dis Colon Rectum* 2005; 48: 1127-1132
121. Gullichsen R, Ovaska J, Rantala A, et al. Small bowell anastomoses with the biofragmentable anastomoses ring and manual suture: a prospective, randomized study. *World J Surg* 1992; 160: 1006-1009
122. Seon-Choen F, Eu N. Circular staplers versus the biofragmentable rin for colorectal anastomoses: a prospective randomized study *Br J Surg*; 1994, 81: 1790-1791
123. Kaschin N, Lytking M, Klysm J et al. First experience with aplication of compresión anasomoses with the apparatus AKA-2 in operations on the large intestine. *Vest Khir im I Greak* 1984; 132: 52-57
124. Wullstein C, Grosse I. Compresión anastomoses (AK2) in colorectal surgery: results in 442 consecuive patients. *Br J Surg* 2000; (87): 1071-1075
125. Gordillo L, Bossisio O. Sutura intestinal por compresión con equipo AKA-4. Informe preliminar. *Rev Soc Cirug La Plata.* 1993; 2: 35
126. Phillips M. Experiencia inicial como dispositivo de anastomose intestinal por compressao AKA-2 e AKA-4 en cirgía colorretal. *Rev Ass Med Brasil.* 1993; 39: 8-11
127. Astiz J, Beraodo M, Tinfhitela G, De Marcos S. Dehiscencias anastomóticas en resecciones y suturas intraperitoneales. *Rev Argent Coloproct* 2000; 12 (2): 100-106

128. Hawley O, Faulk N, Hunt T, Rumphly J. Collagenase activity in the gastrointestinal tract. *Br J Surg* 1970; 57: 896-900
129. Thorton F, Barbul R. Healing in the gastrointestinal tract. *Surg Clin Nor Am* 1997; 77 (3): 549-573
130. Chandra V, Nelson H, Russel Larson D et al. Impact of primary resection on the outcome of patients with perforated diverticulitis. *Arch Surg* 2004;139:1221-4
131. Salem L, Flum D. Primary Anastomoses or Hartmann's procedure for patients with diverticular peritonitis? A systemetic review. *Dis Colon Rectum*2004; 47: 1953-64
132. Wong W, Wesner S, Lowry A et al. The standars task force. The American Society of Colon and rectal surgeons. Practice parameters for the treatment of sigmoids diverticulitis. Supporting documentatio. *Dis Colon Rectum* 2000; 290-7
133. Greegg R. The place of emergency resection in the management of obstructing and perforating lesions of the colon surgery. 1955; 27: 754-61
134. Hinchey E, Schaal P, Richards M. Treatment of perforated diverticular disease of the colon. *Adv Surg* 1978; 85-109
135. Sher M, Agachan F, Bortul M, Noguerras J, Weiss E, Wexner S. Laparoscopic surgery for diverticulitis. *Surg Endosc* 1997; 2: 64-7
136. Astiz J, Heidenreich A, Capitanich P, Chav O y cols. Tratamiento de la diverticulitis del colon. *Rev Argent Coloproct* 1999; 77: 35-44
137. Rivas Diez B, Font Saravia J, Dardanelli M. Resección con anastomosis primaria en la colopatía diverticular inflamatoria aguda. *Rev Argent Coloproct* 2007;18:249-353
138. Alanis A, Papanicolau G, Radros R et al. Primary resection and anastomoses for treatmen of acute diverticulilitis. *Dis Colon Rectum* 1996; 32: 933
139. Hequera J, Avella Zangari C, Obregon G. Peritonitis diverticular. En abdomen agudo de origen colónico. Hequera J, Latif J. Ed Akadia 2005. Argentina; 10: 117-130
140. Latif J. Complicaciones en cirugía abdominal, una visión diferente. 17º Congreso Internacional Colegio Dominicano de Cirujanos. 2008. Rep Dominicana.
141. Latif J, Leiro F, Rivera P, Arrascaite S y cols. Diagnóstico y tratamiento de la diverticulitis aguda. *Rev Argent Coloproct* 1999; 19: 132-9
142. Pedro L, Romero O, Dirube C, Tacchi P, Dezano V. *Rev Argent Coloproct* 2001; 12:76-86.
143. Constantinides V, Tekkis P, Athanasiou T. Primary resection with anastomoses vs. Hartmann's procedure in monolective for acute colonic diverticulitis: A systematic review. *Dis Colon Rectum* 2006; 49: 966-80
144. Donnelly E, Bugallo F, Tyrrell C, Salomon M y cols. Enfermedad diveticular del colon, tratamiento quirúrgico, nuestra experiencia. *Rev Argent Coloproct* 2005; (5-6): 236-244
145. Biondo S, Jaurrieta E, Marti R et al. Role of resection and primary anastomoses of the left colon in the presence of peritonitis. *Br J Surg* 2000; 87: 1580-1584
146. Fantozzi M, Pedro L, Vecchio P, Lococo J, Dezano V. Tratamiento quirúrgico de la peritonitis purulenta generalizada de origen diverticular. *Rev Argent Coloproct* 2008; 19: 79-88.
147. Rosatto G, Lemme G, Valdés S y cols. Diverticulitis de colon derecho. *Rev Argent Coloproct* 2002; 133: 47-51
148. Rotholz N, Gorodner A, Bosio R Peczan C, Heidenreich A y cols. Beneficios de la sigmoidectomía Laparoscópica en el tratamiento de la sigmoiditis diverticular. *Rev Argent Cirug* 2003; 84 (3-4): 122-129
149. Franda, Barat C, Cathelini J et al. Two stage laparoscopic management of generalized peritonitis due to perforated sigmoid diverticular: eighteen cases. *Surg Laparosc Endosc Percutan tech* 2000;10 (3): 135-8
150. Beck D. Complicaciones anastomóticas intraoperatorias. En *Complicaciones de la Cirugía colorrectal*. Hicks T, Beck D, Opelka F, Timmeke A. 1998 Masson , Williams Y Wilkins. Barcelona España; 5: 71-9
151. Goldberg S. Dehiscencia anastomótica. VIII Curso Internacional de Cirugía Colorrectal. Hosp. Italiano de Bs. As. Argentina 2000
152. De Lourier C, Nelson H. Anastomosis con reservorio ileo anal. En *Complicaciones de la Cirugía colorrectal*. Hicks T y cols. Masson-Williams y Wilkins.1998 Barcelona España
153. Prudhome M et al. Complications alter ileal pouch-anal anastomosis. *Persp col and Rec Surg* 1999; 11 (2):57-60
154. Goligher J. *Surgery of the annus, rectun and colon*. 5<sup>th</sup> Ed. London: Balliere Tindall
155. Pugliese R, Di Leria S, SandonnaF et al. Laparoscopic treatment of sigmoid diverticulitis: a retrospective eview of 103 cases. *Surg Endosc*; 18: 1344-8
156. Benatti M. Adelantos en el diagnóstico y tratamiento del cáncer del recto y del ano. *Relato Oficial 62º Congreso Argentino de Cirugía*. Revista Argentina de Cirugía. Número extraordinario. 1991; 63-110
157. Bonadeo Lasalle F, Vaccaro C, Ojea Quintana g, Benatti M y cols .Cáncer de recto. Análisis de nuestra experiencia en los últimos 14 años. *Rev Argent Cirug*. 2004; 87 (3-4): 155-168
158. Ye F, Wang D, u X, et al. Use of intracolonic by pass secured by a biodegradable anastomotic ring to Project the low rectal anastomosis. *Dis Colon Rectum*. 2008; 51: 109-1
159. Tocchi A, Mazzini G, Lepre L et al. Prospective evaluation of omentoplasty ipreventig leakageof colorectal anastomoses. *Dis Colon Rectum* 2000; 43: 941
160. Auerbach A, Sugarbaker P. The use of drain in elective surgery for colorectal cancer, always, never or selectively? *Tumori*1995; 81: 89-93
161. Soeters P, de Zoete JPJGM, Dejong C, Williams N et al. Colorectal surgery and anastomotic leakage. *Dig Surg* 2002; 19: 150-5
162. Benatti M. Adelantos en el diagnóstico y tratamiento del cáncer de recto y del ano. *Relato Oficial 62ª Congreso Argentino de Cirugía*. 1995 Número extraordinario *Rev Argent Cirug*.
163. Pekolj J. Manejo de las complicaciones más frecuentes en la cirugía abdominal. *Relato Oficial 74ª Congreso Argentino de Cirugía*. 2003. Número extraordinario *Rev Argent Cirug*.
164. Urbach D, Kennedy E, Cohen M. Colon and rectal anastomoses do not requiere routine drainage. A siste-

- matic review and meta-analysis. *Ann Surg* 1999; 229: 2, 174-180
165. Sagar P, Hartley M, Mac Fie J et al. Randomized trial of pelvic drainage after rectal resection. *Dis Col Rectum* 1995; 38: 254-258
  166. Wilmore A, Kehlet H. Management of patients in fast track surgery. *Brit Med J*. 2001; 322: 473-477
  167. Kehlet H, Wimore D. Multimodal strategies to improve surgical outcome. *Am J Surg* 2002; 183: 630-641
  168. Bosse L, Thorbol J, Lossi K. Colonic Surgery with accelerated rehabilitation or conventional care. *Ann Surg* 2003; 232: 51-57
  169. Espíndola L. Cirugía de colon abierta con "Fast Track" o recuperación acelerada. *Rev Chil Cir* 2009; 61: 158-167
  170. Jesús E, Karlczek A, Matos D, Atallah D, Drenaje profiláctico para la cirugía colorrectal (Revisión Cochrane). *Biblioteca Cochrane Plus*. 2008
  171. Leiro F. Hemorragia digestiva baja grave. En *Abdomen agudo de origen colónico*. Hequera J, Latif J. Ed Akadia 2005. Bs As Argentina; 20: 236-214
  172. Latif J. Hemorragia digestiva baja grave. *Relato Oficial 32º Congreso Argentino de Coloproctología*. *Rev Argent Coloproct* 2007, 18 (3): 390-479
  173. Vernava, Longo W. Complicaciones anastomóticas postoperatorias. En *Complicaciones de la cirugía colorrectal*. Hicks T y cols. Masson-Williams y Wilkins. Barcelona. España. 1998; 6: 83-99
  174. ASGE. The Argon plasma coagulator. *Gastrointestinal Endoscop* 2002; 55: 807-810
  175. Redici A, Tricerri R. Endoscopia polypectomy: techniques, complications and follow-up. *Tech Coloproct* 2004; 8: 2890
  176. Bonadeo Lasalle F, Vaccaro C, Bossio R. Abdomen agudo postoperatorio de origen colónico. En *Abdomen agudo de origen colónico*. Hequera J, Latif J. Ed. Akadia 2005; 28:484-490
  177. Soeters P, Soete J, Dejong C et al. Colorectal surgery and anatomical leakage. *Digest Surg* 2002;19:150-155
  178. Hok- Kwak C, Wai-Lun L, Judy N y cols. Leakage after resection and intraperitoneal anastomoses for colorectal malignancy: analysis of risk factors. *Dis Colon Rectum*;2006 (4):236-248
  179. Choy P, Bisset I, Docherty O, Parry B, Merrie A. Método con grapas versus método de sutura manual para anastomosis ileocólicas. *Cochrane Plus* 2008
  180. Alves A, Panis Y, Trancart D, Regimbeant D et al. Factors associated with clinically significant anastomotic leakage after large bowel resection: multivariate analysis of 707 patients. *World Journal of Surgery* 2002; 26: 499-502
  181. Parc Y, Frileux P, Schmutt G et al. Management of postoperative peritonitis after anterior resection. *Dis Colon Rectum* 2000; 43: 549-589
  182. Paun B, Cassie S, Mac Lean A, Dixon E. Postoperative complications following surgery for rectal cancer. *Ann Surg* 2010; 251(5): 807-818
  183. Lalambrighte E, William V. Acute abdomen and common surgical abdominal problems. 2º Edición 2001
  184. Byrn J, Avraham S, Divino C, Kaare J et al. The management of 38 anastomotic leaks after 1684 intestinal resections. *Dis Colon Rectum* 2006; 49: 1346-1353
  185. Astiz J, Beraudo M, Tindhitela G, Demarco R. Dehiscencias anastomóticas en resecciones y suturas intestinales intraperitoneales. *Rev Argent Coloproct* 2001; 12 (2): 1000-1006
  186. Polglase. Initial Clinical experience with the EEA stapler. *Aust NZJ Surg* 1982; 52: 71-75
  187. Parc et al. Management of postoperative peritonitis after anterior resection. Experience from a referral intensive care unit. *Dis Colon Rectum* 2000; 43: 574-589
  188. Eng M et al. The role of computed tomography-guided percutaneous drainage of intraabdominal abscess in colon and rectal disease. *J Pelvic Surg* 2002; 8: 163-167
  189. Gimenez M. Colecciones abdominopelvicas. Tratamiento percutáneo. *Rev Arg Coloproct* 2001;12(2):24-31
  190. Ambrosetti P, Chautens R, Sorari C, Peri W et al. Long-term outcome of mesocolic and pelvis diverticular abscesses of the colon: a prospective study of 73 cases. *Sis Colon Rectum* 2005; 48 (4):787-91
  191. Witman D. The colon. En *source control. A guide to management of surgical infections*. Ed Schein. Marshal Springer-Verlang. Berlin. Heidelberg 2003; 12: 102-11
  192. Torres R, Sofía G, Iribarren C, Fiolo f, Pekolj J. Laparoscopia en las complicaciones postoperatorias. Reunión de Consenso San Juan 23-24 Mayo 2004. *Rev Argent Cirug* 2006; 90 (3-4): 96-101
  193. Salomón M, Minetti A. Laparoscopia en el abdomen agudo de origen colónico. En *Abdomen agudo e origen colónico*. Hequera J, Latif J. Ed Akadia 2005; 26: 309-317
  194. Nassar A, Htwe T, H et al. The abdominal drain. A convenient port for second look laparoscopy. *Surg Endosc* .1996; 19: 1114-15
  195. Rotholz N, Laporte M, Lencinas S, Bun M, Aued L, Mezzadri N. Is a laparoscopic approach useful for treating complications after primary laparoscopic colorectal surgery? *Dis Colon Rectum* 2009; 2: 275-279
  196. Hyon S. Fistulas Enterocutaneas. VIII Curso Internacional de Cirugía Colorrectal. Hospital Italiano de Buenos Aires. Agosto, 2000
  197. Fernández E, Cornalo A, González D, Villella V. Nuevo enfoque en el tratamiento de las fistulas enterocutáneas postquirúrgicas. *Relato*. *Rev. Argent. Cirug.* 1992; 62: 117-127
  198. Edmunds LH, Williams GM, Welch CE. External fistula arising from the gastrointestinal tract. *Ann. Surg.* 1960; 152: 445-463
  199. DeSimone R, Ferrari E, Dasseville M, Fernandez Tayeldin S, Fernandez E. Tratamiento de fistula enterocutanea compleja postquirúrgica. Presentación con Poster. 75 Congreso Argentino de Cirugía. Buenos Aires, 2004.
  200. Sancho JJ, Di Constanzo J, Nubiola P, Larrad A, Beguiristain A, Roqueta F, Franch G, Oliva A, Gubern JM, Sitges-Serra A. Randomized double-blind placebo-controlled trial of early octreotide in patients with postoperative enterocutaneous fistula. *Br J Surg* 1995; 82: 638-641.
  201. Wainstein DE. Treatment of high-output enterocutaneous fistula with a vacuum-compaction device. A ten-year experience. *World J Surg* 2008; 32 (3): 336-8.
  202. Foirschaw M, Raphosa G, Sankararag D et al. Endoscopic alternatives in managic anastomotic strictures of the co-

- ion and rectum. *Tech Coloproct* 2006;10:21-7
203. Ressa JRE, Carney L, Gill TS, Dixon AR. Management of Recurrent Anastomotic Stricture and Iatrogenic Stenosis by Circular Stapler. *Dis Colon Rectum* 2004; 47: 944-947.
204. Placer C, Urdapilleta G, Markinez J y cols. Estenosis anastomóticas benignas en la cirugía radical del cáncer de recto. Resultados del tratamiento con dilatación hidrostática. *Cirug Esp* 2009; 10: 1016
205. Luchefeld M, Milson J, Senagore A et al. Colorectal anastomoses stenosis. Results of a survey of the ASCRS Membership. *Dis Colon Rectum* 1989; 32: 733-6
206. Bonura C, Cumsille M, Barrera A cols. Factores predictivos de estenosis de la anastomosis colorrectal mecánica: análisis prospectivo de 179 pacientes. *Rev Chilena de Cirugía* 2009; 56: 125
207. Nguyen-Tangt, Huber O, Gervaz P et al. Long term quality of life after endoscopic dilation of strictured colorectal or colonic anastomoses. *Surg Endosc* 2008; 22: 1660

## 11. COMPLICACIONES DE LA CIRUGÍA DEL TRAUMA

### INTRODUCCIÓN E HISTORIA

Las heridas colorrectales revisten particular gravedad, no solamente por la magnitud eventual de la lesión, sino por su gran poder de contaminación debido a su elevado contenido bacteriano, lo que aumenta la incidencia de complicaciones sépticas y de la morbi mortalidad<sup>1</sup>.

El progreso en el manejo de los traumatismos colónicos estuvo históricamente determinado por la experiencia de los cirujanos militares durante los conflictos bélicos.<sup>2 3</sup>

En la guerra de Secesión la mortalidad de estas heridas fue mayor al 90 %. Al finalizar el primer conflicto mundial Gordon-Taylor concluyeron que la reparación primaria era beneficiosa para estas lesiones, utilizando las colostomías en heridas extensas o del colon izquierdo<sup>4</sup>.

En la segunda guerra mundial en 1944 Ogilvie<sup>1</sup> concluyó que la totalidad de las heridas penetrantes del colon debían tratarse con colostomía. Con este cambio de estrategia asociado a la mejora en los cuidados médicos la mortalidad disminuyó a menos del 30%.

Durante los conflictos de Corea y Viet Nam, no hubo gran modificación de la estrategia quirúrgica; pero la mejora en los sistemas de evacuación y traslado, de las maniobras de resucitación, asociado al uso de transfusiones y antibióticos; hizo que la mortalidad descendiera a menos del 15%.

Debido al aumento progresivo de la violencia civil en las grandes ciudades, numerosos cirujanos sumaron experiencia en el manejo de este tipo de lesiones. **Existen diferencias significativas entre las lesiones de guerra y las de la vida civil**, vinculadas principalmente a la energía cinética de los proyectiles y la mayor velocidad de traslado. Esto motivo a tomar conductas más selectivas, así Woodhall y Ochsner<sup>1</sup> en 1951, publicaron trabajos exitosos utilizando la reparación primaria. Muchos otros autores continuaron con esta conducta con resultados muy favorables hasta que a fines de la década del 80 la reparación primaria reemplazo al uso de la colostomía en el tratamiento de la mayoría de las lesiones colónicas en los centros urbanos.

El avance de la medicina intensivista puso en revisión el manejo de las lesiones rectocolónicas, priorizando el control de las lesiones graves sobre la realización de la reparación primaria en los pacientes con severo riesgo de muerte<sup>1</sup>. El concepto de "control del daño" fue creado por Rotondo en 1993<sup>10</sup> e introducido en el país por Ballesteros en 1994<sup>11</sup>, quien agregó a las indicaciones la "situación de necesidad".

Actualmente la consideración de estas heridas en su tiempo de evolución, las características del ambiente abdominal hallado y los parámetros fisiológicos del

paciente han cambiado el curso evolutivo de las lesiones colónicas en la vida civil descendiendo su mortalidad a cifras que oscilan entre el 1 y 5%<sup>13 14</sup>

#### **Etiología**

Los traumatismos penetrantes o abiertos constituyen aproximadamente el 95% de las lesiones colónicas<sup>2</sup> y pueden estar ocasionados por agentes intraluminales o extraluminales.<sup>14 15</sup>

Los agentes extrínsecos penetrantes extraluminales, lesionan al colon desde el exterior y están constituidos por elementos balísticos y punzo cortantes.

Las heridas de arma de fuego ocasionan aproximadamente el 75% de las lesiones colónicas, mientras que las heridas de arma blanca solo alrededor del 20%<sup>3 4 5</sup> Para el tratamiento de las lesiones colorrectales es necesario conocer la característica de los distintos elementos que provocaron el daño para proceder con la terapéutica adecuada.<sup>18</sup>

#### **Diagnóstico**

Tanto en el trauma cerrado como en el abierto, la clínica es inespecífica. Puede presentarse como un abdomen agudo peritonítico o hemorrágico según el tipo de lesión colónica y de las lesiones asociadas. La laparoscopia diagnóstica, si bien es de gran utilidad, no ha demostrado gran sensibilidad para revelar lesiones de vísceras huecas. No profundizaremos en la metodología diagnóstica por no corresponder a la temática de este capítulo.

#### **Factores de riesgo**

Se han considerado una serie de factores de riesgo como responsables del aumento de la morbi mortalidad. Aunque últimamente algunos de ellos han sido puestos en duda, la mayoría tienen influencia en la evolución de las heridas colónicas, por lo tanto deben ser considerados al momento de definir las conductas.

#### **Shock**

La reducción del aporte sanguíneo al intestino es un factor que puede contribuir a una dehiscencia anastomótica. Múltiples autores demostraron las diferencias de morbimortalidad en pacientes en estado de shock, Por este motivo fue considerado una contraindicación para la reparación primaria.<sup>9 12</sup>

Neltzen y George concluyen en sus trabajos que la hipoperfusión no contribuyo significativamente en el desarrollo de complicaciones sépticas.

A pesar de las controversias, no deben ignorarse los efectos negativos de la hipotensión prolongada, en la evolución de las heridas colónicas.

#### **Contaminación fecal**

La contaminación de la cavidad abdominal con materia fecal se puede clasificar como: escasa, cuando se limita al área de la herida; moderada, cuando com-

promete a un cuadrante y máxima, cuando hay compromiso de más de un cuadrante.<sup>20</sup> Esta comprobado que existe un incremento de los abscesos intraabdominales, cuando la contaminación es moderada o máxima. Para Nelken<sup>26</sup> es el factor de mayor riesgo en la infección postoperatoria.

### **Lesiones asociadas**

Las lesiones asociadas agravan el pronóstico, influyendo claramente en la morbimortalidad.<sup>15,21</sup> Son de muy frecuente presentación, dado que aproximadamente el 80% de las heridas colonicas presentan lesiones concomitantes de otros órganos abdominales.<sup>3</sup>

### **Tiempo transcurrido desde la lesión**

El retraso en el tratamiento de las lesiones colonicas se relaciona con una mayor contaminación fecal y hemoperitoneo, factores ambos que favorecen el desarrollo de complicaciones sépticas. Múltiples estudios no pudieron establecer la relación entre retraso en la reparación y la aparición de dehiscencias anastomóticas, no obstante ello, es un factor muy tenido en cuenta por la mayoría de los cirujanos a la hora de tomar la conducta frente a una peritonitis muy evolucionada.

### **Transfusión sanguínea**

Diversos trabajos avalan que los pacientes con transfusiones múltiples presentan con mayor frecuencia complicaciones sépticas.<sup>20,21,26</sup> Este tópico fue desarrollado en el Capítulo correspondiente a Anastomosis.

### **Agente lesional y edad**

El mecanismo del trauma no se considera como un factor pronóstico de importancia. Pero debe tenerse en cuenta a la hora de definir la conducta que: las heridas de arma de fuego tienden a provocar lesiones severas y generalmente asociadas a otros órganos. Las heridas punzo cortantes, en cambio, son heridas más benignas y aptas para la reparación primaria.<sup>25</sup>

El trauma cerrado de abdomen genera lesiones con gran compromiso de la pared colonica y de los mesos; además de asociarse a graves lesiones de otros órganos. La edad no es un factor de riesgo en sí mismo, pero a mayor edad, más es la incidencia de estados co-mórbidos.

### **Localización anatómica**

Históricamente se pensó que las lesiones del colon derecho tenían un mejor comportamiento que las del colon izquierdo y esto condicionaba la conducta, creando una tendencia a tratar a las primeras con reparación primaria.

A pesar de que existen diferencias anatómicas y fisiológicas bien marcadas entre el colon derecho y el izquierdo, diversos estudios demostraron que pueden ser tratados de manera similar.

### **Índice de severidad lesional**

Los índices de severidad lesional han demostrado su utilidad para identificar a los pacientes que pueden ser tratados con reparación primaria y a aquellos que deben tratarse con ostomias. Para establecer el índice de severidad lesional se utilizan las clasificaciones intraoperatorias.<sup>28</sup> Las más utilizadas son:

#### **P.A.T.I. (Penetrating Abdominal Trauma Index):**

Se basa en la combinación de la severidad de las lesiones individuales de cada víscera, diagnosticada durante la cirugía. A la lesión de cada órgano se le asigna un número de 1 a 5 de acuerdo a su gravedad, cada órgano a su vez, tiene un factor de riesgo de acuerdo a su potencial morbi mortalidad.

#### **Al colon se le adjudica el factor de riesgo 4 y tiene 5 categorías de gravedad de sus lesiones:**

- 1- lesión serosa.
- 2- herida parietal simple.
- 3- compromiso parietal menor del 25%.
- 4- compromiso parietal mayor del 25%.

Moore y cols<sup>3</sup> concluyeron que es un índice confiable en el pronóstico de las complicaciones infecciosas intraabdominales, pero no tiene valor predictivo de las dehiscencias anastomóticas. Destacó además que obtuvo un marcado aumento de la morbi mortalidad en pacientes con PATI mayor a 25.

Nelken y cols.<sup>26</sup> consideran que el PATI es el indicador más útil en la selección de pacientes para la reparación primaria. Este método tiene como desventaja no tener en cuenta el impacto fisiológico de las lesiones extra abdominales.

**Clasificación de Flint:** Este autor ideó una índice que tiene la ventaja de ser muy simple<sup>29</sup>. Divide a las heridas colónicas en tres grupos de gravedad creciente.

**Grado I:** lesión colonica aislada, con contaminación mínima, sin shock. Ausencia de lesiones asociadas. Poco tiempo de evolución.

**Grado II:** perforación transfixiante del colon, laceraciones. Contaminación moderada y lesiones asociadas.

**Grado III:** severa lesión colonica, con pérdida de tejido y/o desvascularización, importante contaminación fecal. Lesiones asociadas. Estado de shock.

**C.I.S (Colon Injury Scale):** clasificación de la American Association for Surgery of Trauma. Divide a las heridas colonicas en 5 grados de gravedad.

**A.I.S (Abbreviated Injury Score):** es un sistema basado en la severidad de la lesión de cada una de las regiones del organismo.

### **Tratamiento**

*En la atención del trauma, las tácticas deben ser claras, sencillas y precisas. La conducta en la*

**patología colorectal traumática, debe guiarse por iguales parámetros, prestando atención primero a las funciones que comprometan la vida del paciente para luego definir la terapéutica sobre a lesión órgano específico.**

Por lo tanto el tratamiento de los pacientes con lesiones colonicas, se inicia en la sala de emergencias; simultáneamente con la evaluación inicial y los métodos complementarios de diagnóstico. Se basa en los siguientes pilares;

**a- mantenimiento del estado hemodinámico y general del paciente:**

Los pacientes deben ser asistidos según normas ATLS; priorizando el estado general del paciente por sobre las lesiones órgano específicas. Esto trajo como consecuencia un cambio de conductas hacia la priorización del control del daño, sobre la excelencia de la realización de la reparación primaria en los pacientes con severo riesgo de muerte.

Así surgen los conceptos de laparotomía abreviada y control lesional, que es el tipo de intervención quirúrgica donde se efectúan maniobras simples y rápidas para lograr el control de la hemorragia y de la pérdida de sustancias contaminantes, seguida de la finalización inmediata de la cirugía y posterior control evolutivo en UTI; para realizar el tratamiento definitivo con el paciente en mejor estado general.<sup>23 24</sup>

**b- Prevención de la infección:**

Esta aceptado que la antibioticoterapia específica precoz, en los pacientes con lesiones colonicas, disminuye el riesgo de infecciones.

**c- Tratamiento quirúrgico:**

Las posibilidades quirúrgicas pueden resumirse en tres técnicas:

- reparación primaria
- colostomías
- exteriorización de la lesión suturada.

**Reparación primaria:**

Puede realizarse un cierre simple; o la resección del segmento comprometido con la anastomosis inmediata. Distintos autores concluyen que es un método seguro en casos seleccionados y establecen los criterios de exclusión para la reparación primaria.<sup>31 32 33</sup>

Independientemente de los factores de riesgo, este debe ser el tratamiento de elección para la totalidad de las lesiones penetrantes en la población civil. **De esta forma la reparación primaria se ha constituido en la conducta de elección en los principales centros de trauma.**<sup>34 35</sup>

Es controversial el tratamiento para las lesiones graves. Ivatury y cols. utilizan las colostomias para heridas destructiva o con gran retraso en el tratamiento.<sup>22</sup> Otros autores refieren que la severa contaminación fecal y las transfusiones múltiples son factores de riesgo para la aparición de complicaciones abdominales pero no tienen influencia en la dehiscencia anastomótica. Por lo tanto

concluyen que las lesiones severas del colon que requieren resección, deben ser tratadas con reparación primaria independientemente de los factores de riesgo.<sup>30</sup>

En contrapartida a lo anterior Stewart y Fabián<sup>36</sup> en una revisión de heridas extensas del colon, encontraron que las complicaciones sépticas tuvieron relación directa con la dehiscencia de la anastomosis, y a su criterio la resección y anastomosis primaria no debe realizarse en la totalidad de los pacientes con lesiones graves del colon.

**Colostomías:** Se pueden realizar con estas variantes técnicas:

- Exteriorización de la lesión.
- Cierre simple con colostomía proximal.
- Resección colónica con anastomosis primaria y ostomía de protección,
- Resección colónica y exteriorización de ambos cabos.
- Resección colónica con exteriorización del cabo proximal y cierre del distal.

**Exteriorización de la lesión suturada**

Esta última fue realizada durante la guerra de Vietnam, las dehiscencias de esas reparaciones antes de la semana eran muy altas por lo que cayó en desuso.<sup>37</sup>

**Si bien existe una tendencia cada vez mayor a tratar este tipo de lesiones mediante reparación primaria: la colostomía sigue siendo un método seguro que no ha perdido su lugar.**

La reparación primaria es un método seguro independientemente de la severidad de la lesión, pero para su aplicación se requiere de un juicio prudente, un equipo quirúrgico entrenado, una infraestructura acorde a la gravedad del paciente y **un índice de severidad lesional que lo posibilite.** Cuando estas condiciones no están dadas, una derivación colonica permite resolver en etapas y de manera segura esta patología.

Siguen siendo de gran utilidad los criterios de exclusión para la reparación primaria:

- \* Edad mayor de 50 años.
- \* Hemoperitoneo de más de 1000 cc
- \* Shock preoperatorio grave.
- \* Lesiones asociadas de más de dos órganos.
- \* Contaminación fecal importante.
- \* Tiempo de evolución mayor de 8 hs.
- \* Coagulopatía.
- \* Flint grado 3
- \* PATI mayor de 25.

En el manejo de los traumatismos graves, con lesiones multiviscerales y hemorragias severas, la lesión colonica, si existe, es un componente más y no el más importante, en el cuadro crítico a resolver.

**Complicaciones**

La morbilidad de las heridas colónicas es elevada y está firmemente influenciada por el mecanismo lesional,

el número y características de las lesiones asociadas, el grado de contaminación fecal y la estabilidad hemodinámica.

La mayoría de las complicaciones son infecciosas. Por orden de frecuencia se presentan: abscesos intraabdominales, infecciones de la herida quirúrgica, dehiscencias anastomóticas y fístulas entero cutáneas. Estas complicaciones tienen una frecuencia del 20 al 60% en distintas series reportadas y en todas ellas existe un gran incremento cuando los pacientes presentan factores de riesgo.<sup>34</sup>

Moore y colaboradores observaron que cuando el PATI era menor de 25 los pacientes tenían un índice de complicaciones del 5 al 7%; en cambio cuando era mayor de 25 la morbilidad ascendió al 50%.<sup>28</sup>

Flint reportó un 34% de complicaciones sépticas. Utilizando su clasificación de gravedad lesional encontró que las heridas de grado I tuvieron una morbilidad del 0%; las del grado II, del 20% y las del grado III del 31%.

Los factores de riesgo tienen una gran influencia en el número de complicaciones sépticas, pero cada vez hay más evidencia de que no producen un incremento en el índice de dehiscencias anastomóticas.<sup>38</sup>

### COMENTARIO: DR. VICENTE DEZANZO, DR LUIS PEDRO

Las heridas de abdomen tienen un alto índice de complicaciones postoperatorias. Las lesiones provocadas por agentes contundentes o romos en traumatismos cerrados de abdomen son las que cursan con mayor índice de complicaciones seguidas por las provocadas por heridas de bala.

Las complicaciones de la cirugía del trauma abdominal se presentan en el postoperatorio inmediato o en forma alejada.

Las complicaciones postoperatorias inmediatas son hemorrágicas, anestésicas, infecciosas y hemodinámicas.

Las complicaciones hemorrágicas son las provocadas por lesiones de grandes vasos no siempre cohibidas en el acto quirúrgico y que obligan a veces a finalizar la operación con un packing que permita controlar la estabilidad hemodinámica. En estos casos la cirugía en etapas permite superar el cuadro agudo al controlar la hemorragia y postergar la resolución de las lesiones colonicas cuando las condiciones del paciente lo permitan. Son las lesiones vasculares las que otorgan gravedad a las heridas traumáticas más que las lesiones de vísceras huecas (colonicas) cuyo tratamiento puede ser contemporizado ya que no siempre requieren una solución inmediata.

Este es el motivo por el cual son las lesiones provocadas en el colon por traumatismos cerrados o las heridas de bala las que sufren un mayor índice de complicaciones ya que en ellas es donde el compromiso

circulatorio es más frecuentemente afectado. En los traumatismos cerrados el colon sufre lesiones lacerantes o desgarrantes con serio compromiso vascular que afectan frecuentemente su vitalidad, al igual que en las lesiones por heridas de bala.

Las complicaciones anestésicas son la consecuencia de manejar un paciente en estado crítico y hemodinámicamente inestable durante largos periodos con las secuelas lógicas postoperatorias.

Las complicaciones infecciosas suelen ser tardías y se presentan días después del episodio traumático y son consecuencia de abscesos intraabdominales consecutivos a áreas intestinales necróticas o de vitalidad comprometida o a restos hemáticos o entéricos contaminados, infecciones de la herida quirúrgica o dehiscencias anastomóticas con fistulizaciones entero cutáneas como fue referido en el relato.

Las complicaciones hemodinámicas son las más temidas en el postoperatorio del trauma. Son la consecuencia de lesiones vasculares u operaciones prolongadas por lesiones hemorrágicas de vísceras sólidas (hígado, bazo, páncreas) que frecuentemente se asocian a lesiones colonicas y que ensombrecen su pronóstico.

Las complicaciones alejadas se presentan en el área de la cicatriz laparotómica y más frecuentemente en el área del implante de la colostomía. En esta las complicaciones son más frecuentes en las colostomías en continuidad que en las colostomías terminales.

### REFERENCIAS BIBLIOGRÁFICAS

1. Burch J. M., Martin R, et al. Evolution of the treatment of the injured colon in the 1980s. Arch. Surg. 1991; 126: 979-984.
2. Maxwell RA, Fabian TC.: Current management of colon trauma. World journal of Surgery 2003; 27:632-639
3. Fraser J, Drummond H. Three hundred perforating wounds of the abdomen. Br. Med Journal. 1917;1: 321
4. Dunn J, Drummond H. Ulceration of the colon in the neighborhood of gunshot wounds. Br. J. Surg. 1917; 5: 59
5. Gordon Taylor, Sir G. the abdominal surgery of "total war". Br. J. Surg. 1942; 30: 89
6. Ogilvie W. H. Abdominal wounds in the western desert. Surgery Gynec. Obstet. 1944; 78: 225.
7. Stankovic N, Petrovic M, et al. Colon and rectal war injuries. The journal of trauma 1996; 40: 183-188
8. Woodhall JP, Ochsner A. Management of perforating injuries of the colon and rectum in civilian practice. Surgery, St Louis 1951; 29: 305.
9. Maldonado G. Lesiones colorectales traumáticas. Rev. Argent Coloproct 2007; 18: 370-375
10. Rotondo M, Schwab W, Mc Conigal D. Damage control, an approach for improved survival in exsanguinating 2005; 126: 979-984.
11. Ballesteros M. Control del daño. Rev. Argent Cirug 2003; 84: 6-13
12. Dezanzo V, Rodríguez MG. Traumatismos colonicos.

- Abdomen Agudo de origen colonico. ed. Akadin 2005; 22: 251-279
13. Abcarian H, Lowe R. Colon and rectal trauma. *Surgical Clinics of North America* 1978; 58: 519-537
  14. Flores Nicolini F, Casaretto E. Traumatismos del colon. Relato oficial del LXVII Congreso Arg de Cirugía 1996.
  15. Vadra JE. Traumatismos de Colon y Recto. Casuística y Resultados. *Prensa Medica Argentina* 1993; 80: 568-577
  16. Dezanzo V. Traumatismos de colon, recto, ano y perine. Relato Oficial XXII Congreso Argentino de Coloproctología. *Rev. Argent Coloproct.* 1998; 9: 65-106
  17. Lo AY, Beaton HL. Selective Management of colonoscopic perforation. *J. Am. Coll. Surg.* 1994; 179: 333-337
  18. Hakim NS, Sarr MG, et al. Management of Barium Enema – induced colorectal perforation. *The American Surgeon* 1992; 58: 673-676
  19. Nelson RL, Abcarian H, et al. Iatrogenic perforation of the colon and rectum. *Dis Colon Rectum* 1982; 25: 305-308
  20. George SM, Fabian TC et al. Colon trauma further support for primary repair. *The American Journal of Surgery* 1998; 156: 16-20
  21. George SM, Fabian TC, et al. Primary repair of colon wounds. A prospective trial in nonselect patients. *Ann Surg.* 1989; 209: 728-735
  22. Ivatury RR., Gaudino J, et al. Definitive treatment of colon injuries: a prospective study. *The American Surgeon* 1993; 59: 43-49
  23. Faraoni H, Testa E, y cols. Traumatismo del colon. *Rev. Argent Cirug* 1984; 46: 50-57
  24. Crosbie JC, Venditti D, Garcia HA. Traumatismos del intestino delgado y del colon. *Cirugía de Urgencia 2 ed. Ed panamericana* 2005; 22: 295-302
  25. Ross SE, Cobean RA, et al. Blunt Colonic Injury – a multicenter review. *The journal of trauma* 1992; 33: 379-384
  26. Nelken N, Lewis F. The influence or injury severity on complication rates after primary closure or colostomy for penetrating colon trauma, *Ann Surg.* 1989; 209: 439-447
  27. Thompson JS, Fraser M, et al. Iatrogenic and accidental colon injuries – What to do? *Dis Colon Rectum* 1994; 37: 496-502
  28. Moore E, Corbill T. Organ injury Scaling II. *Journal of Trauma* 1990; 30: 1427
  29. Flint LM, Vitale GC, et al. The injury colon relationships to management to complications. *Ann. Surg.* 1981; 193: 619-623
  30. Demetriades D, Charalambides D. Gunshot wounds of the colon: role of retained bullets in sepsis. *Br. J. Surg.* 1993; 80: 772-773
  31. Stone H, Fabian TC. Management of perforating colon trauma. *Ann. Surg.* 1979; 190: 430-436
  32. Chappius CW, Frey DJ, et al. Management of penetrating colon injuries. A prospective randomized trial. *Ann Surg.* 1991; 213: 492-498
  33. Gonzalez RP, Merlotti G, et al. Colostomy in penetrating colon injury: is it necessary? *The journal of trauma* 1996; 41: 271-275
  34. Demetriades D, Murray JA, et al. Penetrating colon injuries requiring resection: diversion or primary anastomosis? An AAST prospective multicenter study. *The journal of Trauma* 2001; 50: 765-775
  35. Singer MA, Nelson RL. Primary repair of penetrating colon injuries. A systematic review. *Dis Colon Rectum* 2002; 45: 1579-1587
  36. Stewart RM, Fabian TC, Croce MA, et al. Is resection with primary anastomosis following destructive colon wounds always safe? *Ann J. Surg.* 1994; 168: 316-319.
  37. Okies JE, Bricker D, Jordan GL. Exteriorized repair of colon injuries. *Am. J. Surg.* 1972; 124: 807
  38. Bostick PJ, Head JS, et al. Management of penetrating colon injuries. *Journal of the National Medical Association* 1994; 86: 378-382.

## 12. COLECCIONES POST OPERATORIAS

Estas constituyen un hecho frecuente en la práctica quirúrgica. El 5,2% de los pacientes que reciben cirugía abdominal mayor cursan con colecciones abdominales.

El objetivo final del tratamiento de un absceso está determinado por el correcto drenaje y por la instauración de un tratamiento antibiótico específico y adecuado. El drenaje deberá plantearse con las siguientes metas <sup>1 2</sup>

1. Evacuar completamente el foco.
2. Evitar la contaminación de aéreas no comprometidas.
3. Controlar la causa subyacente.
4. Presentar la menor morbimortalidad en relación al método utilizado.

En el cumplimiento de estas metas, sobre todo por disminuir la morbimortalidad, y con el progreso de los estudios por imágenes el drenaje transparietal (percutáneo) ha reemplazado al quirúrgico.<sup>1</sup> Por vía percutánea se informan tasas generales de éxito entre el 70-80% y recidivas del 20%.<sup>4 5 6</sup> Así, las indicaciones de tratamiento percutáneo se han ido ampliando. (Tabla 1)

**Tabla 1.** Drenaje de abscesos según las características del absceso

Drenaje Percutáneo	Drenaje quirúrgico
Accesible	No accesible
Único	Múltiples
Visceral	Entre Asas
Simple	Complejos
Pus Fluido	Pus y Necrosis
Paciente Estable	Pacientes Inestables
	Tumor Asociado

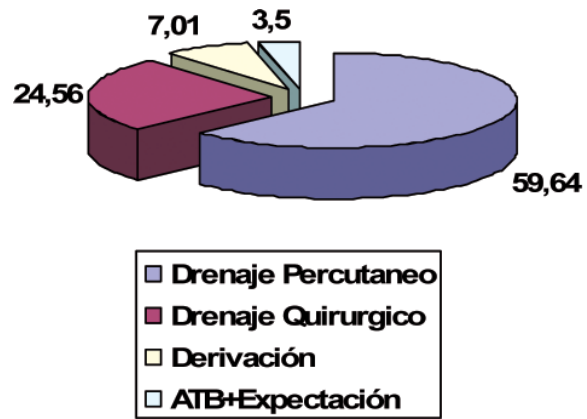
Hoy se consideran procedimientos de primera línea terapéutica frente a cualquier absceso que no tenga algún criterio de contraindicación: <sup>2</sup>

- 1) Coagulopatía No Corregida:
  - a. Concentración de Protrombina <60%
  - b. KPTT >45''
  - c. Recuento de plaquetas <75000
- 2) Peritonitis

Los datos de la encuesta no hacen más que afirmar esta tendencia ya que ante colecciones paraanastomóticas el 59,64% de los encuestados realiza drenajes percutáneos. En contraposición 24,56% prefieren el drenaje quirúrgico (laparotómico o laparoscópico). 7% realizan derivaciones y el 3,5% optaron por el solo uso de antibióticos seguido de expectación. (Fig. 1)

Los drenajes percutáneos se pueden considerar siguiendo a Cambiase: <sup>3 4</sup>

1. *Drenaje Curativo:* se efectúa para colecciones que constituyen el problema agudo primario y



**Figura 12.1.** Encuesta

cuya resolución devuelve al paciente a su estado de salud previa. Habitualmente es el criterio más utilizado.

2. *Drenaje Contemporizador:* es aquel que se realiza para mejorar las condiciones de un paciente, previo a una cirugía programada para la resolución de la causa que dio origen a la colección. Se considera que el mismo es exitoso solo si la cirugía subsiguiente también lo es.
3. *Drenaje Paliativo:* es aquel que se efectúa para colecciones que constituyen un problema sobreagregado en un paciente previamente enfermo, con limitada expectativa de vida por su enfermedad de base (pacientes neoplásicos, EPOC severo, cardiopatas). Su resolución no devuelve al paciente su estado de salud, solo intenta otorgar mejor calidad de vida.

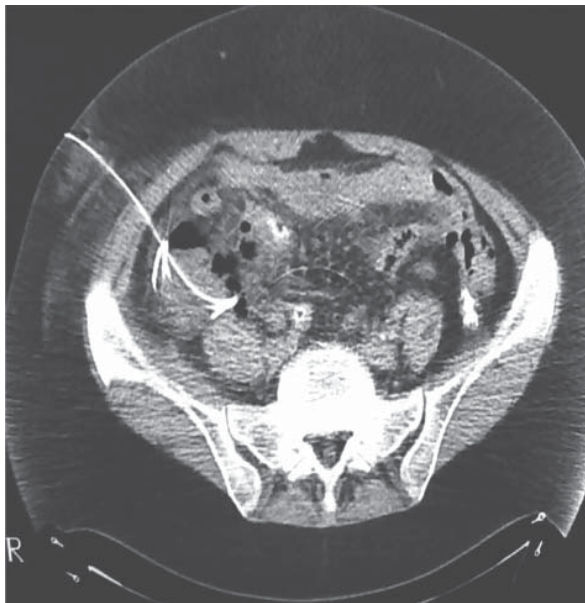
Según las sugerencias nacionales de calidad para los drenajes percutáneos se establece un valor mínimo aceptado de éxito del 80%, valor máximo aceptado de complicaciones del 8% y valores máximos de recidiva del 10%.<sup>4</sup>

En cuanto a la técnica de colocación de los drenajes percutáneos es importante la elección de la guía de imágenes. (Tabla 2)

**Tabla 2.** VENTAJAS Y DESVENTAJAS DEL METODO DE IMÁGENES

	GUIA TOMOGRAFICA	GUIA ECOGRAFICA
VENTAJAS	Imágenes simples de comprender Excelente visualización de estructuras profundas Gas intestinal y hueso no molestan	Bajo costo Con frecuencia rápida Tiempo real Angulo de drenaje fácil de conseguir
DESVENTAJAS	Es lenta El acercamiento craneo caudal es difícil	El entrenamiento es difícil

Los otros puntos que se deben tener en cuenta son: las dimensiones del catéter y la técnica a utilizar en la colocación. Si el líquido es no viscoso o fluido los catéteres de 8-10 French serán suficientes. (Fig. 2)



**Figura 12.2.** Colección interasas. Drenaje percutáneo

## COMPLICACIONES

- 1) Mayores:
  - a) Sepsis
  - b) Hemorragia
  - c) Lesión de estructuras vecinas
- 2) Menores:
  - a) Infección parietal
  - b) Obturación del drenaje
  - c) Desplazamiento

## COLECCIONES POST OPERATORIAS

### ABSCESOS INTERASAS

Surgen como complicación de cirugía colónica o de procesos inflamatorios primarios como apendicitis y diverticulitis.

Habitualmente requieren un alto índice de sospecha y son los más difíciles de identificar por los métodos habituales y los más difíciles de drenar por vía percutánea con buenos resultados. A veces se recomienda, para estos, la resolución quirúrgica.

La vía estará condicionada por el tipo de cirugía previa (laparoscópica o abierta) aunque en manos entrenadas la vía laparoscópica es factible de realizar y nos brinda diagnóstico y tratamiento en forma certera en más del 90% de los casos.<sup>9 17</sup>

Durante mucho tiempo se creyó que el capnoperitoneo sería causa del aumento de la endotoxemia y de la sepsis que presentaban algunos pacientes sometidos

a laparoscopia. Hoy se considera que la correcta evaluación preoperatoria del estado hemodinámico y el tratamiento adecuado con antibióticos serían los principales determinantes de la buena evolución de estos pacientes.<sup>10 11 12 13 14 15 16</sup>

### ABSCESOS PELVIANOS

El tratamiento consiste en una antibioticoterapia adecuada sumada al drenaje de la colección. Se propone inicialmente el percutáneo, utilizando al quirúrgico solamente cuando este fracasa.

Si el absceso contacta con la pared anterior la vía de abordaje preferida es la transabdominal, para el resto de los casos se prefieren las vías endocavitarias o la vía translútea para casos seleccionados con un 85% de eficacia.<sup>8</sup>

### ABSCESOS POSTAPENDICECTOMÍA

Pueden ubicarse en el espacio subfrénico, en el parietocólico derecho o en la pelvis. El diagnóstico no difiere del resto de las colecciones.

El porcentaje general de colecciones postapendicectomía que evolucionan a un absceso intrabdominal es del 2,8%, pero si evaluamos las apendicitis gangrenosas este porcentaje sube al 3,2% y en las perforadas al 8,7%.<sup>1</sup>

### ABSCESOS DIVERTICULARES

La ecografía y la tomografía son los métodos de imágenes indicados para el diagnóstico y elección del tipo de drenaje a efectuar. Estos constituyen etapas evolutivas de la enfermedad diverticular, por lo tanto no serán tratados en este capítulo y solamente resaltaremos la indicación absoluta que tiene este drenaje en el estadio Hinchey II con una resolución del 90%, siendo este un drenaje contemporizador que debe ir seguido de un procedimiento quirúrgico programado.

### COLECCIONES POR DEHISCENCIAS ANASTOMÓTICAS

De acuerdo a las características del cuadro, el período evolutivo y el estado del paciente se plantean distintas opciones de tratamiento. En enfermos a los que se les realizaron resecciones y anastomosis colorrectales por vía laparoscópica, de ser factible, se recomienda realizar una relaparoscopia. Si se constata buena vitalidad de los cabos la realización de una ileostomía en asa, lavado peritoneal por vía laparoscópica y colocación de drenaje están indicados con buenos resultados.<sup>13 16 17</sup>

El tratamiento con drenajes en forma percutánea puede ser utilizado en forma contemporizadora para las fistulas de alto débito o como tratamiento definitivo en las de bajo débito.<sup>1</sup>

### COMENTARIO: DR. MARIANO GIMENEZ

Es un placer la lectura de este capítulo del Relato del Dr. Daniel Cattáneo. En pocas páginas, han actualizado

el manejo de las colecciones postoperatorias. Considero, como él, que dichos abscesos deben ser tratadas en forma percutánea de no existir un cuadro peritoneal.

Con la experiencia actual, las vías anteriores, transglúteas, y transorificiales (recto o vagina) permiten contar con un acceso seguro en la mayoría de estas colecciones abdominopelvianas. En casos especiales, en pacientes con peritonitis terciarias o cuaternarias, el drenaje percutáneo de colecciones interasas puede estar también indicado; para el resto, la relaparotomía o laparoscopia es de elección.

Por ello, el cirujano actuante debe tener presente las distintas opciones de tratamiento de estas complicaciones para determinar y elegir la más adecuada para cada caso en particular.

## REFERENCIAS BIBLIOGRÁFICAS

- Giménez ME. Colecciones Abdómino-pélvicas. Tratamiento Percutáneo. *Rev Argent Coloproct.* 2001; 12 (2): 24-31.
- Mazza O. Drenaje Percutáneo de Abscesos Intrabdominales. VIII Curso Internacional de Cirugía Colorrectal. Hospital Italiano de Bs As, Agosto de 2000.
- Lambiase RE, Deyoe L, Cronan JJ, Dorfman GS. Percutaneous drainage of 335 consecutive abscesses: results of primary drainage with 1-year follow-up. *Radiology* 1992; 184 (1): 167-179.
- Giménez ME, Berkowski D, Andreacchio A, Uffelmann M, Agnesio H, Serra E, Rodriguez de Sanctis G, Fadlala J, Valdivia H, Tempa A, Cassone E, Riste F, Coria P, Cordoba P, Garriga M, Schierano C, Arnica G, Clarembox C. Guías de Calidad para el Manejo Percutáneo de colecciones Abdominopelvianas. Estudio Multicéntrico. *Rev Argent. Cirug.* 2006; 91 (1-2): 56-64.
- Ambrosetti P, Chautems R, Soravia C, Peiris-Waser N, Terrier F. Long-term outcome of mesocolic and pelvic diverticular abscesses of the left colon: a prospective study of 73 cases. *Dis Colon Rectum* 2005; 48 (4): 787-791.
- Theiisen J, Bartels H, Weiss W, Berger H, Stein HJ, Siewert JR. Current concepts of percutaneous abscess drainage in postoperative retention. *J Gastrointest Surg* 2005; 9 (2): 280-283.
- Larach J. Enfoque actual de la Sepsis Postoperatoria. *Rev Argent Coloproct.* 2001; 12 (2): 20-22.
- Sánchez C, Riggio C, Madeo S, Ahumada JC. Drenaje Percutáneo Transgluteo de Colecciones Pelvianas. Investigación Anatómica y Correlación Clínica. *Rev Argent Cirug* 2005; 88 (5-6): 242-250.
- Sauerland S, Agresta F, Bergamaschi R, et Al. Laparoscopy for Abdominal Emergency. Evidence based guidelines of the European Association for Endoscopic Surgery. *Surg Endosc.* 2006; 20: 14-29.
- Evasovich M, Clark T, Horattas M, et Al. Does pneumoperitoneum during laparoscopy increase bacterial translocation? *Surg Endosc.* 1996; 10: 1176-9.
- Horattas MC, Haller N, Ricchiutti D. Increased transperitoneal bacterial translocation in laparoscopic surgery. *Surg Endosc.* 2003; 17: 1464-7
- Are C, Talamini MA, Murata K, De Maio A. Carbon dioxide pneumoperitoneum alters acute-phase response induced by lipopolysaccharide. *Surg Endosc.* 2002; 16: 1464-7.
- Wind J, Koopman AG, Van Berge Henegouwen MI, et al. Laparoscopic reintervention for anastomotic leakage after primary laparoscopic colorectal surgery. *Br J Surg* 2007; 94: 1562-6.
- Hanly EJ, Fuentes JM, Aurora AR, et al. Carbon dioxide pneumoperitoneum prevents mortality from Sepsis. *Surg Endosc* 2006; 20: 1482-7.
- Neudecker J, Sauerland S, Neugebauer E, et Al. The EAES clinical practice guideline on the pneumoperitoneum for laparoscopic surgery. 9<sup>o</sup> International Congress of European Association for Endoscopic Surgery (EAES), Maastrich, June 13 to 15, 2001.
- Rotholz N, Laporte M, Lencinas S, Bun M, Aued L, Mezzadri N. Is a Laparoscopic Approach Useful for Treating Complications After Primary Laparoscopic Colorectal Surgery?. *Dis Colon Rectum* 2009; 52: 275-279.
- Torres R, Sofía G, Iribarren C, Fiolo F, Pekolj J. Laparoscopia en las Complicaciones Postoperatorias. Reunion de Consenso. San Juan 23-24 de Mayo 2004. *Rev Argent Cirug,* 2006; 90(3-4): 96-101.

### 13. COMPLICACIONES DE LA CIRUGÍA ROBÓTICA

La palabra robot proviene del checo “Robota” que significa “prestación personal-esclavo”. El escritor Karol Kapel, es quien realiza en 1921 esta primera mención. Isaac Asimov, en 1940, dijo del Robot: *“Es una estructura mecánica, en algunos casos similar a los seres humanos, que es capaz de realizar una variedad de tareas, en algunos casos complejas, bajo el comando humano o mediante programación previa”*.<sup>1</sup>

Los robots tienen distintas características:

- **Capacidad mecánica:** almacenan y procesan información y pueden actuar en su propio medio
- **Programabilidad:** puede guardar información mediante simbología específica, que permite determinar las tareas que realizará.
- **Flexibilidad:** realiza tareas usando un rango de programas, manipulando información y datos de diferentes formas.
- **Automatismo:** El robot puede realizar las funciones, por sí solo.

Desde la década del '90 las técnicas quirúrgicas han evolucionado con la irrupción de la videolaparoscopia. En la actualidad, sus resultados tal como fueron evaluados, son comparables con la cirugía abierta, inclusive sus porcentajes de complicaciones. La robótica está incursionando en la cirugía miniinvasiva y, por lo tanto, en la cirugía colorrectal.<sup>2</sup>

Comparándola con la cirugía laparoscópica, la robótica posee visión con profundidad tridimensional, movimiento multigrado de libertad que imita y mejora la articulación de la mano del cirujano con giros de 360° y la posibilidad de asistencia a distancia, inclusive en cirugías de alta complejidad.

En la actualidad existen 2 tipos de sistemas robóticos: endoscópicos y telemanipulados. La tecnología que se utiliza es la del modelo da Vinci® de Intuitive Surgical. Presenta un sistema de acoplamiento con el equipo de laparoscopia, que puede ser modificado en caso de necesidad. Este sistema (“docking y undocking”) de la interfase, es de vital importancia, tal es así que está incluido en los programas de entrenamiento. Es posible comenzar la intervención por cirugía robótica y luego proseguir con el método laparoscópico o viceversa. El cirujano puede acoplar el robot al instrumental en diferentes tiempos quirúrgicos, si lo considera necesario.

La cirugía robótica colorrectal se está desarrollando en distintos centros del mundo.<sup>3,4</sup> Se han registrado alrededor de 2.000 intervenciones con este método. Probablemente una de las grandes ventajas de esta técnica es que la tridimensión permite un acceso y visualización de la pelvis menor con una calidad de imagen que no poseen otros métodos. La extirpación total del mesorrecto es quizá el gesto más destacado de la cirugía robótica que permite una correcta disección con conservación de elementos vasculares y nerviosos.<sup>3,5,6,7</sup>

Respecto a las complicaciones que ésta presenta, diversos autores, comunican análisis comparativos con la cirugía laparoscópica, concluyendo que presentan iguales porcentajes de filtraciones, hemorragias (intra y post operatorias) y conversiones.<sup>5,6</sup> El estudio sobre los tiempos empleados entre los dos métodos fue igual, a medida que los distintos grupos progresaban en la curva de aprendizaje.<sup>5</sup>

Una complicación infrecuente es la falla del robot. Esto obliga automáticamente al “desacople” del mismo para continuar con el método laparoscópico, de ahí la necesidad de tener un correcto conocimiento de esta interfase.

Ricardo Alfonzo, del Hospital de Clínicas de Caracas, nos comunica que realizaron 46 cirugías asistidas por robot en el período comprendido entre julio de 2006 y julio de 2010. Correspondieron a resección anterior baja 25 casos, sigmoidectomías con rectopexia 11, resección con anastomosis ultrabaja 6 y otros 4 procedimientos no relacionados con patología colorrectal.

Presentó en esta casuística 2 filtraciones (4,3%) que cerraron espontáneamente. El tiempo utilizado estuvo en un rango entre 120 y 180 minutos aproximadamente.

En nuestro país desde setiembre de 2009 se está realizando cirugía robótica colorrectal en el Hospital Abate de la localidad de Malvinas Argentinas, Pcia de Bs As.

El equipo quirúrgico está a cargo del Dr. Rodolfo Ortega. Fueron realizadas colectomías izquierdas, derechas, op de Miles y promontofijación rectal con sigmoidectomía. No podemos comunicar resultados dado que los mismos aún no fueron publicados.

La videolaparoscopia revolucionó el campo de la cirugía, hoy la robótica empieza a tener presencia como método miniinvasivo.<sup>8,9,10</sup>

En conclusión: los métodos se complementan y los resultados parecen ser similares en ambos, el mayor aporte de la robótica es la visión tridimensional, el movimiento multigrado que imita y mejora la articulación de la mano del cirujano y la posibilidad de asistencia a distancia en procedimientos complejos.<sup>2</sup>

El elevado costo que insume el equipamiento, su mantenimiento y operatividad impiden en la actualidad que se popularice esta metodología técnica.

Debemos esperar el correr del tiempo con mayor número de publicaciones, para realizar un análisis de sus resultados y poder ubicarla donde corresponde dentro de las opciones de la terapéutica quirúrgica.

#### COMENTARIO: DR. RICARDO ALFONZO

Desde que en el año 2000 la FDA apruebe el uso de el “Intuitive Surgical’s DaVinci Robotic System” hasta los actuales momentos, la cirugía robótica colorrectal ha sido un gran dilema. Igual que en los inicios de la cirugía laparoscópica hay detractores y personas que se aferran

al uso del producto de manera indiscriminada.

Creo que en ambos casos la conducta es equivocada, debe existir un termino medio entre el uso y el abuso de la cirugía asistida por robot. Por eso es conveniente dejar las indicaciones que ha mi juicio son específicas para la cirugía colorrectal en los actuales momentos: rectopexia, abordaje abdominal de tumores retrorrectales altos, resecciones anteriores bajas, anastomosis ultra bajas, anastomosis coloanales y anastomosis difíciles. No quiere decir esto que en otro tipo de cirugía no pueda ser utilizado, como en las colectomías derechas o izquierdas.

El problema está que los costos de estas intervenciones son tan altos, que pudiéndose realizar por vía laparoscópica con idénticos resultados, no se justifica su uso. A lo mejor en el transcurrir de los años toda operación abdominal se realizará con un robot como asistente quirúrgico.

En nuestra experiencia de 4 años trabajando con el DaVinci, desde julio del 2006 a Julio del 2010, se han realizado 46 intervenciones quirúrgicas asistidas por robot, distribuidas de la siguiente manera: 25 resecciones anteriores bajas con escisión total de la grasa perirrectal, 11 sigmoidectomías con rectopexia por estreñimiento y/o prolapso rectal, 6 resecciones con anastomosis ultra baja y otras intervenciones 4. En todas las intervenciones mencionadas iniciamos por laparoscopia y luego hicimos el abordaje y disección pélvica con robot. En la mayoría de los casos el tiempo promedio de intervención fue entre dos a tres horas. Hasta la fecha hemos tenido dos complicaciones mayores: ambas fugas anastomóticas, lo que corresponde a un 4.3%. Nuestros procedimientos oncológicos fueron seguros y con resultados comparables a los de la cirugía laparoscópica. El mejor resultado estuvo en no tener complicaciones inherentes a lesiones de los nervios presacros; Esto sin duda es altamente satisfactorio.

En todos los procedimientos colorrectales antes descritos, debemos colocar al paciente en posición de Trendelenburg forzado, con las piernas separadas con pierneras robóticas, y así poder realizar cómodamente anastomosis con suturas mecánicas circulares (EEA), además giramos al paciente hacia el lado derecho, para retraer las asas intestinales al lado contrario de nuestra cirugía. Los puertos deben ser colocados de la siguiente manera: tres de 12 mm, ubicados en región umbilical y fosas ilíacas derecha e izquierda. Dos de 5mm, ubicados en hipocondrio derecho e izquierdo. De ser necesario se colocará otro tróquer de 5mm suprapúbico.

En la inmensa mayoría de las intervenciones usamos un método mixto, en primer lugar abordamos con laparoscopia el sigmoides y la flexura esplénica, con ligasure y bisturí armónico; preferimos que la movilización sea de medial a lateral, con visualización directa del uréter. Colocamos el robot en el momento que vamos a entrar a la pelvis y terminamos el procedimiento en caso de ser necesario con la escisión total de la grasa

perirrectal. En caso de tener un tumor retrorrectal alto (por encima de S2), procedemos a toda la movilización robótica antes de completar la cirugía por vía posterior. Si vamos a realizar una rectopexia sin resección de sigmoides, entramos directamente utilizando el robot. No tenemos ningún inconveniente de alternar a cirugía laparoscópica o abierta, en caso de ser necesario.

No todos los pacientes pueden ser intervenidos por cirugía asistida por robot. Los pacientes con obesidad mórbida, con intervenciones quirúrgicas previas, aunque algunos de ellos pueden no tener un cuadro adherencial severo que imposibilite el acceder por esta vía, esto lo podremos comprobar al introducir bajo visión directa el tróquer de la cámara o aquellos pacientes con severo compromiso cardíaco.

***Creemos realmente que la cirugía asistida por robot llegó para quedarse, que paulatinamente veremos transformaciones específicas de este "Maestro-Esclavo" haciéndolo mas accesible desde el punto de vista económico. Simultáneamente veremos la simplificación del instrumento, convirtiéndolo en un elemento ligero, fácil de movilizar: por encima de todo con retroalimentación táctil y versatilidad de posiciones. La educación de los coloproctólogos modernos debe estar acompañada de un alto porcentaje de cirugía mínimamente invasiva y como parte de ella la enseñanza de la cirugía de consola debe ser implementada de manera obligatoria.***

## REFERENCIAS BIBLIOGRÁFICAS

1. Clarke R. Asimovs Laws for robotics: implicatons for information technology. IEEE Computer.1993; 313-320.
2. Castillo O, Sanchez Salas P. Bases laparoscópicas de la cirugía robótica. Arch Esp urol 2007; 60 (4).
3. Ballantyne G. Robotic surgery, telerobotic surgery, telepresence, and telemonitoring. Review of early clinical results. Surg Endosc 2002;16:1389-402
4. Talamini M, Chapman S, Horgan S, et al. A prospective analisis of 211 robotic assisted surgical procedures. Surg Endosc 2003;17:1521-4
5. Spinoglio G, Summa M, Piora F, Quarati R, et al. Robotic colorectal Surgery: first 50 cases experience. Dis Colon Rectum 2008; 51:1627-1632
6. Heemskerk J, Hoog D, van Gemert W, Baeten C et al. Robot assisted vs. Conventional laparoscopic rectopexy for rectal prolapse: a comparative study on cost and time. Dis Colon Rectum 2007; 50:1.825-1.830
7. Braumann C, Jacobi C, Menenakos C, et al. Computer assisted laparoscopic colon resection with the da Vinci System: our firs experiences. Dis Colon Rectum 205; 48:1890-189
8. Muñoz Y, Moorthy K, Kudchadkar R, Hernandez JD, et.al. Robotic assisted rectopexy. Am.J.Surg.2004; 187: 88-92.
9. Ortiz O, Ramos Carrasco E, Alvarez Fernandez I, Represa J. Da Vinci o el auge en la mínima invasión. Endosurg.2008 (24).
10. Galvani C, Horgan S. Robots in general surgery: Present and futur. Dis. Colon Rectum 2004; 47(12):2162-68.

## 14. ASPECTOS MÉDICO LEGALES

**“Si el cirujano ha realizado una incisión profunda en el cuerpo de un hombre libre, y a consecuencia de ello le ha causado la muerte, o si introdujo el carbunco en el ojo destruyéndolo, se le deberán cortar las manos...”**

**Código de Hammurabi. Babilonia (1700 AC)**

Las implicancias legales en la actividad Médica son un tema de permanente consideración. Su evaluación en un Relato sobre complicaciones está implícita desde el comienzo.

Como hemos visto, los avances tecnológicos, la variedad de conductas terapéuticas que se consideran frente a una misma patología y los cambios que se generan en el diagnóstico y tratamiento en situaciones electivas o de urgencia, ponen a prueba al Cirujano en su capacidad de adaptación y muestran muchas veces las falencias estructurales sobre la cual debemos actuar los profesionales tanto en la actividad Pública como Privada.

La toma de determinadas decisiones en la urgencia o en cirugía programada, aunque fueran las correctas, puede llevar en no pocas ocasiones a justificar la conducta en los estrados judiciales. Todas las profesiones en el medio social generan obligaciones que llevan implícita la responsabilidad de quienes la contraen, en el caso de los médicos la obligación es de medios y no de resultados.<sup>1,2</sup>

El cirujano sufre estrés como consecuencia de su actividad, en muchos casos agotamiento emocional y en otros hasta disminución del rendimiento laboral. Ortiz, en nuestro medio, realizó una pormenorizada evaluación del estrés del Cirujano.<sup>3</sup> Este puede llegar en muchas ocasiones a provocar el “Síndrome de Burn out” (estar quemado), el mismo se puede presentar en profesionales de riesgo que tratan problemas de otras personas, estando expuestos al desgaste que este origina.

El “Síndrome Judicial”, definido por Hurtado Hoyos, agrupa a todas estas alteraciones psicofísicas y morales que se producen en un individuo que está sometido a una situación procesal. Esto actúa de manera agresiva repercutiendo en forma inespecífica en todo el organismo pudiendo provocar daños temporarios permanentes o definitivos.<sup>4</sup>

Los cirujanos no debemos cambiar actitudes y conductas ante las decisiones quirúrgicas que consideramos correctas, a pesar que estamos inmersos en una selva de potenciales demandas. Es necesario realizar una medicina de Excelencia y no como sucede muchas veces “una medicina defensiva” burocratizando la relación médico-paciente con una multiplicidad de estudios para atemperar las eventuales complicaciones, con aumento sustancial del gasto en salud.

**“Un resultado adverso, una complicación o una muerte, tienen un gran impacto psicológico en el cirujano y a esto se le agrega el fantasma de la presunta mala praxis”.**<sup>5</sup>

**“Un resultado adverso, una complicación o una muerte, tienen un gran impacto psicológico en el cirujano y a esto se le agrega el fantasma de la presunta mala praxis”.**<sup>5</sup>

Ferreres en su Relato manifiesta “Se debe desterrar el término Juicios por mala praxis que considera incorrecta, ya que quien dictaminará al respecto será el Tribunal a través de su sentencia, al vincular la normativa vigente con un hecho particular rodeado de circunstancias particulares. Contará con el auxilio indispensable del dictamen pericial de expertos del Cuerpo Médico Forense dependiente de la Corte Suprema de Justicia de la Nación. **La denominación correcta será Juicios por presunta mala Praxis o mejor aún Reclamos por responsabilidad profesional Médica.**”<sup>6</sup>

En la actualidad la relación médico paciente ha sufrido un profundo cambio en el campo de las relaciones jurídicas. Del antiguo modelo peternalista, la relación hoy tiene una horizontalidad en la que el paciente tiene una serie de derechos que son la contracara de las obligaciones por parte del cirujano.<sup>7</sup>

Se produjo un deterioro en la relación y en la imagen del médico. La despersonalización en la atención, en muchas ocasiones, y los sistemas de salud que otorgan magras remuneraciones constituyen factores que provocan disminución en la calidad de la atención, menor perfeccionamiento y actualización.

Uno de los ítems de mayor preponderancia para que se inicien las acciones legales es la facilidad y ligereza que se otorga para litigar “sin gastos”, es una gran tentación para ganar dinero sin arriesgar nada. La casi totalidad de las demandas se inicia con esta opción.<sup>8</sup> Es constante la aparición de avisos que se publican en diarios y otros medios para promover demandas por parte de algunos estudios jurídicos, inclusive la búsqueda de “potenciales clientes” en Clínicas, Sanatorios y Hospitales. Asistimos a la “Judicialización de la Medicina”.

En todas las especialidades quirúrgicas se describen áreas potenciales de alto riesgo en el tratamiento. En la Coloproctología podemos encontrar 1) Retraso en el diagnóstico del cáncer colorrectal y apendicectomías, 2) Lesiones colónicas iatrogénicas, 3) Complicaciones iatrogénicas durante el diagnóstico y tratamiento, 4) Lesiones esfinterianas con incontinencia fecal post operatorias en cirugía anorrectal.<sup>9</sup>

Lamentablemente debemos seguir insistiendo sobre la correcta y pormenorizada confección de la Historia Clínica y el protocolo quirúrgico. Esta y la prueba pericial son los medios de prueba más importantes en un juicio por responsabilidad médica y a su vez se puede constituir en el comienzo de una sentencia favorable dado que es lo documentado de la actividad médica para procurar la recuperación de la salud.<sup>5 8 13</sup> En la semiología coloproctológica el exámen perineal y el tacto rectal deben consignarse detalladamente explicando al enfermo sus características e importancia.<sup>2 10 11 12</sup>

Hoy el paciente tiene el derecho a recibir una copia de la misma casi instantáneamente y es responsabilidad de la Institución su posterior archivo.

Los pacientes tienen el derecho a ser informados para luego prestar su consentimiento o rechazo. La palabra consentimiento proviene del latín "consentire" y significa autorizar, permitir.

*El consentimiento informado* no debe ser omitido. Debe ser leído y entregado al paciente para su firma. Este es un compromiso ético, no tiene la cobertura legal que los profesionales deseáramos, pero el no hacerlo puede ser interpretado por el juez como negligencia.<sup>2</sup>

7 8 12

Existen diferentes tipos de consentimiento:

- EXPRESO: cuando se realiza por escrito y es firmado
- PRESUNTO: aunque no existe se supone que fue concedido
- SUSTITUTO: firmado por un representante legal
- IMPLÍCITO: es el que se supone otorgado aunque no haya sido expresado ni siquiera en forma oral.

En la emergencia se pueden presentar situaciones altamente conflictivas como las transfusiones de sangre en los Testigos de Jehová. Confluyen hechos angustiantes como la gravedad del paciente, la presión familiar y la necesidad de actuar por parte del cirujano. La jurisprudencia no tiene criterios uniformes, por lo tanto es necesario mantener la libertad de determinación de la persona en un *Rechazo informado* siempre que se encuentre lúcido y con capacidad de entender la magnitud de su decisión.<sup>2 14 15 16</sup> Si se carece de consentimiento y con estado de necesidad de transfusión sanguínea por tratarse de menor, incapacitado o por principio religioso se pondrá en conocimiento al Juez de turno quién informará por escrito la conducta a seguir. Ante casos de gravedad con extremo riesgo de vida, con una junta médica que evalúa el mismo, se puede proceder a la transfusión "para evitar un mal mayor".<sup>17</sup>

Los pacientes que serán evaluados en un protocolo de investigación deben ser informados para obtener su eventual consentimiento o rechazo por escrito.<sup>2</sup>

Iribarren y cols. manifiestan: "*que el error puede ser uno de los mecanismos que generan complicaciones. Forma parte de la condición humana y lamentablemente se detectan a veces después de haber producido daños a terceros. Prima el sentimiento en el médico que al admitir un error será mal considerado por sus pares y puede crearle un riesgo de demanda judicial. En consecuencia el aprendizaje del mismo se hace en soledad y se disfraza de accidente*".<sup>18</sup>

El error en síntesis es hacer algo que no debe hacerse o no hacer lo que debe hacerse. Se debe actuar en la prevención, aún cuando el error no es culpable se asimila más al accidente médico, lo que si es culpable la irresponsabilidad.<sup>19</sup>

Rodríguez Martín y cols. en su comunicación analizan hechos que no prosperaron como el intento de invertir la carga de la prueba, pero que puede ser

modificada en cualquier momento. Entre sus conclusiones consideran conveniente la determinación de un plazo de prescripción específico, las acciones deberían prescribir a los dos años.<sup>8</sup>

Los jueces valoran las opiniones de las Entidades Científicas, tal es así que la Sociedad Argentina de Coloproctología a través de un trabajo realizado por los Dres. Vicente Dezano y Jorge Font Saravia ha participado en la redacción del capítulo *Manual de Coloproctología* para ser incluido en el libro "*La Prueba Científica y los Procesos Judiciales*" Auspiciado por la Academia Judicial Internacional y con el simple objetivo de acercar a los Jueces de nuestro país una breve descripción sobre los procedimientos más comunes de nuestra especialidad y sus complicaciones más frecuentes, con la finalidad de contribuir desde el punto de vista puramente científico a su función específica.<sup>20</sup>

La prevención de las demandas se basa en tres pilares fundamentales:

- La correcta actuación médica documentada.
- Una fluida comunicación/relación médico-paciente-familia
- Una correcta información brindada a los pacientes.

**La buena praxis no garantiza el buen resultado, aunque el cirujano se ajuste a pautas de realización correctas, la aparición de complicaciones está vinculada a otras variables como la presencia de comorbilidades, categoría del paciente y estadio evolutivo de la enfermedad. (Ferrerres A.)**

## COMENTARIO: DR. JORGE BADARÓ

El ejercicio de nuestra profesión nos exige hoy más que nunca tomar conciencia de la necesidad de conocimientos no solo médicos sino también legales que guíen nuestra práctica. Nos vemos obligados a ello por la necesidad de adecuar nuestra conducta para poder defendernos del cada vez más alarmante aluvión de juicios por responsabilidad civil médica, (la mayoría de las veces injustificados) que nos acosan y perturban en nuestra práctica profesional. Este embate se debe fundamentalmente a la existencia de un importante vacío legal, a la ligereza y prontitud con que se otorga litigar en pobreza, al largo período de 10 años para la prescripción de las causas, a los múltiples avisos en diarios y revistas de diferentes estudios jurídicos y a la enorme difusión en los medios de comunicación de hechos en los que ni siquiera hay inicio de demanda y mucho menos sentencia.

Está comprobado que el solo hecho de la demanda o la sospecha de que ocurra es tan alarmante, que produce un importante grado de angustia, que altera la vida del profesional y que produce un desequilibrio físico psíquico, y moral conduciendo a un importante grado de stress; cuadro este que fuera muy bien descrito por el Dr. Hurtado Hoyo con el nombre de síndrome judicial.

Pero lo cierto es que como parte integrante de una sociedad jurídicamente organizada los médicos estamos siempre ante la posibilidad de una demanda judicial por responsabilidad profesional médica. Como no hay formulas que nos brinden una segura inmunidad jurídica debemos conocer normas y procedimientos que nos ayuden al ejercicio de nuestra profesión con una relativa tranquilidad. Lo más importante para evitar reclamos es, además de una buena praxis basada en el permanente estudio y actualización médica, la prevención de la que paso a describir muy sucintamente lo que hay que tener muy en cuenta para ejercerla adecuadamente.

La Historia Clínica es el instrumento médico legal por excelencia que refleja nuestros actos médicos demostrando que hemos utilizado todos los medios adecuados en pro de la salud del paciente. Debe llevar anexo el Consentimiento Informado, pues es obligatorio por ley 26529 recientemente sancionada.

Debe haber una buena relación con el paciente y su familia basada en el trato respetuoso, cordial y permanente. Prestar mucha atención a lo que llamo Silencio, es decir que hay que evitar discusiones académicas entre profesionales y ser muy prudente con lo que se dice en el pasaje de sala o en la visita al paciente, el personal de enfermería debe evitar emitir opiniones delante del enfermo o sus familiares. Considero también de importancia tener un buen seguro médico o un fondo de resguardo profesional de Institución Colegiada.

Para concluir quiero recordar a todos los actores de este tema que “la medicina no es una ciencia exacta y que sus verdades no son absolutas sino probables, como lo son en casi toda actividad científica “.Por lo expresado solo hay mala praxis cuando el profesional médico actúa con negligencia, impericia o imprudencia.

## COMENTARIO: DR JORGE A. RODRÍGUEZ MARTÍN

Tratar el tema de las demandas o reclamos judiciales es poner al descubierto el temor actual de la mayoría de los médicos.

El Relator analiza en profundidad los hechos y circunstancias que condicionan o conducen a esta desagradable situación de litigiosidad. Considero que debemos ocuparnos activamente de este asunto en lugar de preocuparnos pasivamente.

La mayoría de los autores coinciden en afirmar que más del 80 % de los juicios por responsabilidad profesional médica se originan en una mala relación médico paciente / pariente.

Hace años el enfermo pensaba del médico: “es un semidiós que me va a curar”: el médico pensaba del paciente; “es un ser humano al que debo ayudar”. En este momento el enfermo piensa del médico:” es un sujeto a quien no le importo nada”; el médico piensa del paciente:”es un sujeto del cual me tengo que cui-

dar y defender”. Esta es una realidad que tenemos que asumir.

Para entender donde se halla la causa de haber perdido ese vínculo, que hace no demasiados años era casi perfecto, debemos examinar nuestra conducta y proceder.

Es cierto que hay elementos adversos que no dependen del médico pero influyen en su desempeño profesional. Entre estos se reconocen un sistema de salud inadecuado para médicos y pacientes, prensa amarilla que juzga antes que los jueces, remuneración que obliga a excesiva carga horaria, carácter contractual del acto médico, facilidad para litigar sin gastos, inversión en la práctica de las cargas dinámicas de la prueba, seguros de responsabilidad profesional onerosos.

Modificar, corregir o innovar estos hechos corresponde a las agremiaciones médicas, colegios médicos o sociedades científicas.

Aquellas circunstancias que dependen del médico se deben conocer porque son factibles de revertir para recuperar la buena relación médico paciente / pariente. La atención médica se ha despersonalizado, el médico ha perdido imagen, presencia, respeto y credibilidad, se evidencia la falta de ética y desavenencias entre colegas, no acata ciertas obligaciones jurídicas, desestimar actitudes y medidas de prevención.

En la medida que se corrijan estas actitudes y posturas, demostrando al paciente que nuestra función e intención es ayudar, acompañar y de ser posible curar. De estar nosotros convencidos y este pensamiento incorporado, transmitirlo no ofrecerá dificultades. Estoy absolutamente convencido que de restablecer la antigua y añorada relación médico paciente / pariente las denuncias o demandas judiciales dejarán de ser la espada de Damocles que pende sobre la cabeza de los profesionales de la salud.

## REFERENCIAS BIBLIOGRÁFICAS

1. Raffo O, Lupi J. Aspectos medicolegales. En Urgencias en Coloproctología .Hequera J, Rosato G, Castiglioni R. Ed Akadia 1991;1: 1-6
2. Zanoni L. Aspectos legales en la cirugía colónica de urgencia. En Abdomen agudo de origen colónico. Hequera J, Laif J.Ed Akadia 2005;29:341-350
3. Ortiz F. El estrés del Cirujano. Rev Argent Cirug 2006; 90(5-6):211-222
4. Hurtado Hoyo E. El síndrome judicial. Rev Asoc Med Argent 1995;108:6
5. Ferreres A, Tortosa J, Dardanelli M, Colombres C y cols. Aspectos médico legales de la práctica profesional del cirujano, resultados de una encuesta. Rev Argent Cirug 2003; 84(3-4): 141-148
6. Ferreres A. Error en cirugía. Relato Oficial 80º Congreso Argentino de Cirugía. . Rev Argent Cirug .Número extraordinario.2009;168-189
7. Gramática L (h), Vezaro D, Gramática G. El consentimiento informado en Medicina. Aspectos médico-

- jurídicos. Teoría y modelos. Asociación Argentina de Cirugía 2001;1: 1-34
8. Rodríguez Martín J, Minetti A, Beraudo M, Yazde Y, Luni C. El cirujano ante la justicia. *Rev Argent Cirug* 1998; 74:138-148
  9. Gay C. Cuestiones médico legales. En *Complicaciones de la cirugía colorrectal*. Hicks T, Beck D, Opelka F, Timmke A. Masson Williams y Wilkins 1997 Barcelona,29:491-500
  10. Ferreres A, Schiavo H, Baldomar J y cols. El protocolo quirúrgico: su análisis médico legal. *Rev Argent Cirug* 2003; (1-2): 55-61
  11. Lopez Avellaneda E. Implicancias médico-legales de la práctica quirúrgica. *Rev Argent Cirug* 2002; Número extraordinario
  12. Sanguinetti F, Martinez Marull A. Responsabilidad ética y jurídica de las Instituciones médicas. *Rev Argent Cirug*1988;Número extraordinario.52-101
  13. Deluca E, Moscardi A, Montanelli E, y cols. Demandas por responsabilidad profesional .etiologías. *Rev Argent Cirug* 2006; 90,(1-2):59-66
  14. Ferreres A, Larumbe M, Malfasanti I, y cols. El impacto del consentimiento informado en la población quirúrgica de un hospital universitario. *Rev Argent Cirug* 2006; 88(3-4):133-143
  15. Rodríguez Martín J, Gonzales Aguilar O, Pardo H, y cols. Consentimiento informado. ¿Un dilema ético o legal? *Rev Argent Cirug*1999;77:229-241
  16. Manrique J, Fantocini M, Baccino I, Bertoni A, y cols. Consentimiento informado: opinión de una comunidad hospitalaria y de Académicos de Cirugía. *Rev Argent Cirug* 2000; 78:105-117
  17. Mobillo J. *Práctica de buena praxis*. Ed Nuevo pensamiento Judicial 2000
  18. Iribarren C, Arribalzaga E, Curutchet P. Error médico en cirugía. *Rev Argent Cirug* 2003;85(3-4):124-134
  19. Puente M. Error médico-quirúrgico. *Rev del Colegio de médicos de la Pcia. de Bs. As. DistritoI* 2007; 3:12-13
  20. *Manual de Coloproctología*, en: *La Prueba Científica y los procesos Judiciales*. Medicina: Proceso de toma de decisiones médicas. Ed La Ley S.A.E. e I.; Buenos Aires 2009
  21. Ferreres A, Sansosti E. Prevención de los juicios de mala praxis. Programa de actualización en cirugía. Asociación Argentina de Cirugía 2009.

## 15. CONCLUSIONES

Hemos visto a través de este Relato como la comunidad quirúrgica continúa trabajando en la elaboración de parámetros, normativas y protocolos para lograr disminuir la aparición de complicaciones y minimizar sus consecuencias.

Durante el desarrollo de los distintos capítulos se han evaluado sus clasificaciones e índice de severidad de las mismas, para ser adaptadas a las distintas modalidades terapéuticas.

Los métodos colonoscópicos son en la coloproctología de fundamental importancia, tanto en lo diagnóstico como en lo terapéutico en variadas patologías. Del análisis realizado surge que sus complicaciones son porcentualmente bajas, que la mayoría pueden ser tratadas por la misma metodología o, en el caso de las perforaciones, cuando es necesario tratarlas quirúrgicamente, se pueden realizar mediante técnica laparoscópica. De esa manera, se minimizan los efectos que esto tiene en el paciente y se disminuyen sus secuelas.

Las cifras aportadas por la encuesta muestran que no existen diferencias porcentuales en la aparición de complicaciones en la realización de esta práctica entre los grupos entrenados de cirujanos y proctólogos, con los servicios de Gastroenterología. La modalidad de trabajo está dada por la especialización, la interrelación de los grupos y la estructura laboral de cada Centro.

Los métodos por imágenes son de capital importancia en la confirmación diagnóstica de las complicaciones en general. La radiología simple no ha perdido vigencia y a ésta se suman, la ecografía, la TAC y la RNM con gran sensibilidad diagnóstica.

Hay temas que si bien tuvieron su demostración estadística, seguirán siendo controvertidos por la preferencia de algunos autores y de muchos cirujanos. La preparación colónica y las anastomosis en foco séptico, entre otros, son dos ítems que seguro generaran discrepancia. Para la realización de estas cirugías es necesaria la evaluación de los casos y su período de evolutividad. Los equipos deben tener la suficiente experiencia en cirugía colónica y llevarla a cabo en una institución con infraestructura de complejidad. Solamente el aporte de mayor casuística, el tamiz del tiempo y la medicina basada en la evidencia podrán convalidar sus resultados.

Hoy, en Coloproctología, la cirugía miniinvasiva con los procedimientos percutáneos tiene un rol preponderante. Esta metodología, de ser posible su realización,

se ha constituido en la primera elección de tratamiento para las colecciones y abscesos intraabdominales.

La cirugía videolaparoscópica es una opción que se puede realizar en una amplia variedad de procedimientos colorrectales, con resultados comparables a los de técnica abierta. Puede ser utilizada en el manejo de las complicaciones postoperatorias de cirugía laparoscópica, (relaparoscopia) o como vía de abordaje para diagnóstico y tratamiento de las complicaciones después de cirugía abierta. Esto, debe realizarse en un medio adecuado y por cirujanos entrenados en laparoscopia de avanzada.

Asistimos al advenimiento de la cirugía robótica y por lo tanto a su utilización en patología colorrectal. Los beneficios que aporta son la visión tridimensional y la articulación de sus brazos en 360°, facilitando las disecciones en la pelvis menor con mejor conservación de las estructuras vaculonerviosas y por consiguiente disminuyendo el número de complicaciones funcionales.

Sus resultados son promisorios y con un número de complicaciones similares o discretamente superiores a los de la cirugía abierta o laparoscópica. Los grupos especializados se encuentran, en su mayoría, aún dentro de la curva de aprendizaje. Los elevados costos del equipamiento y su mantenimiento hacen casi imposible que esta técnica se masifique a corto plazo, quedando reservada su utilización para grandes centros.

Para disminuir el número de complicaciones y su vez prevenirlas, es necesario realizar una correcta evaluación del paciente, de la técnica quirúrgica a utilizar y la capacitación del equipo actuante.

Es imprescindible, dentro de las complicaciones generales, tener presente los aspectos médico legales que rodean a las mismas. La información al paciente y sus familiares, de las eventuales complicaciones del procedimiento que se va a realizar, es de capital importancia hacerla a través del consentimiento informado.

La buena relación médico paciente y familia, junto a la correcta atención médica, la elección de la técnica quirúrgica adecuada y la objetivación clara de los acontecimientos en la historia clínica, disminuyen ostensiblemente la posibilidad de la demanda por presunta mala praxis.

**De cualquier manera, y a pesar de los avances tecnológicos, sigue siendo un desafío para los cirujanos diagnosticar la complicación, reconocerla, aceptarla, clasificarla y tratarla.**



## REGLAMENTO DE PUBLICACIONES

La Revista Argentina de Coloproctología, órgano oficial de la *Sociedad Argentina de Coloproctología* se publica cuatrimestralmente en un volumen anual con un índice general incluido en el último número. Se considerarán para su publicación trabajos clínicos, experimentales, o de revisión, que estén relacionados con el campo de la Coloproctología y que a juicio del Comité de Redacción tengan interés para la Revista. Su reproducción total o parcial, una vez publicado, sólo será posible previa autorización del Comité de Redacción. Las opiniones vertidas en los mismos son de entera responsabilidad de los autores. La reproducción de cualquier artículo, tabla o figura debe contar con la autorización escrita de la publicación o el autor que posee el copyright. Para ser considerados los trabajos deberán cumplir con los requisitos que se detallan a continuación:

### PREPARACION DEL TRABAJO

Debe estar escrito en español, en un solo lado del papel, tamaño carta, con márgenes no menores de 3 cm. y sin justificar. El número de páginas debe figurar en el lado superior derecho del papel, comenzando con la página del título. Cada parte del trabajo debe comenzar en una nueva página en la siguiente secuencia:

- **Título**
- **Resumen:** (estructurado). **Palabras claves:** 3 a 10 palabras para su indexación. (en castellano e inglés)
- **Summary:** (traducción al inglés del resumen estructurado)
- **Texto:** Constará de los siguientes subtítulos que no requieren comenzar en una página nueva: INTRODUCCION (incluye el objetivo), MATERIAL Y METODOS (Material y Métodos si no se trata de pacientes), RESULTADOS, DISCUSION, CONCLUSIONES (pueden estar incluidas en la discusión).
- **Agradecimientos**
- **Referencias bibliográficas**
- **Tablas** (cada una en una página diferente)
- **Legendas de las figuras** (todas en la misma página)

### Título

Debe incluir el título del artículo. Los nombres (el primero completo e iniciales de los siguientes) y apellidos de todos los autores, y el lugar donde fue realizado el trabajo. Debe consignarse el grado o cargo de mayor jerarquía de cada autor, y la dirección, teléfono y correo electrónico del autor a quien se debería dirigir la correspondencia. Debe indicarse si el trabajo recibió apoyo financiero de alguna institución, laboratorio u otra fuente. Además, si fue presentado en alguna sociedad, congreso o simposio, debe consignarse dónde y en qué fecha.

### Resumen estructurado

En forma breve y concisa debe sintetizar y enfatizar sólo las observaciones importantes. No deberá exceder de 400 palabras cuando el mismo sea estructurado (dividido en secciones); en caso de Nota técnica, caso clínico el número de palabras será no mayor a 250 si el diseño del mismo no es estructurado. Constará de las siguientes partes: INTRODUCCION, DISEÑO, PACIENTES Y METODOS (MATERIAL Y METODOS si no son pacientes), RESULTADOS, CONCLUSIONES.

### Texto

**INTRODUCCION:** Debe establecer en forma clara y breve el objetivo del trabajo, sin revisar el tema extensamente y citando sólo las referencias bibliográficas más significativas. **DISEÑO:** Describir el tipo de estudio (ej. observacional, retrospectivo, experimental, prospectivo, con o sin randomización, etc.) **MATERIAL Y METODOS:** Describir los sujetos a ser estudiados, el lugar y el período de estudio, y los métodos utilizados, identificando con suficiente detalle los aparatos y procedimientos para permitir la reproducción de los mismos por otros autores. **RESULTADOS:** Deben responder a los objetivos planteados en el trabajo y serán presentados en una secuencia lógica sin repetir la misma información en texto, tablas y figuras. **DISCUSION:** Enfatizará los aspectos importantes y nuevos del estudio comparándolos con otros provenientes de la literatura. Podrá hacer sugerencias, o proponer nuevos estudios con base en los resultados obtenidos y las conclusiones derivadas de los mismos.

### Agradecimientos

Se mencionarán (antes de la Referencia bibliográfica) sólo las personas o instituciones que hayan hecho contribuciones sustanciales para la realización del trabajo.

### Referencias bibliográficas

Las referencias bibliográficas (sólo las citadas en el texto) se colocarán al final del trabajo y se ajustarán a las normas recomendadas por el Comité Internacional de Editores de Revistas Médicas (JAMA 1997; 277:927-34). No deben exceder de 30, excepto para los trabajos de revisión. Serán numeradas por orden de citación en el texto, usando números arábigos entre paréntesis. Cada cita debe constar de:

- Artículo de revista: Apellido e iniciales de los nombres de todos los autores (hasta 6 autores; si son 7 o más, se citarán los primeros 3, seguido de "y col" o "et al" si la cita no es en español). Título del artículo. Nombre de la publicación (abreviada según el Index Medicus), año; volumen: página inicial y final. Ejemplo: De Hass-Kock DF, Baeten CG, Jager JJ, et al. Prognostic significance of radial margin of clearance in rectal cancer. Br J Surg 1996; 83:781-5.

- Libro: Apellido e iniciales de los nombres de todos los autores y/o editores. Título del libro, edición (si hay más de una), ciudad donde se editó y nombre de la editorial, año de publicación, página inicial y final.

- Capítulo de libro: Apellido e iniciales de los nombres de todos los autores. Título del artículo. Citar luego el libro en que figura el artículo del modo como se indica en el párrafo precedente. Ejemplo: Rothenberger DA. Anal incontinence. In: Cameron J, ed. Current surgical therapy, 3rd ed. Toronto; BC Decker Inc. 1989:185-94.

#### **Tablas**

Cada tabla debe figurar en una hoja separada, estar escrita a doble espacio y numerada (números arábigos) en forma correlativa según se cita en el trabajo. Debe tener un título breve. Al pie de la tabla deberán aclararse las abreviaturas y explicar cualquier otro dato, según se considere necesario.

#### **Leyendas de las figuras (fotos, dibujos, gráficos)**

Las leyendas que figurarán al pie de las figuras deben escribirse a doble espacio, en orden correlativo de citación en el trabajo, identificadas con los números arábigos correspondientes a la figura. Explicar las flechas, letras o símbolos de las figuras. En las microfotografías identificar método de tinción y magnificación.

#### **Fotos y Gráficos**

Se publicarán sin cargo 2 fotos en blanco y negro (de hasta 10 x 15 cm). La publicación de fotos en color, o en un número mayor, correrá por cuenta del autor. Deben tener una etiqueta al dorso donde conste número de la figura, su parte superior, los nombres de los autores y un breve título del trabajo. Las radiografías deben ser fotografías del negativo (elementos radiopacos en blanco). Los gráficos y dibujos también se publicarán en blanco y negro.

#### **Abreviaturas**

Evite las abreviaturas en el título. La primera vez que se usa una abreviatura o sigla, ya sea en el texto o resumen, debe figurar entre paréntesis, precedida por las palabras completas a las que representa.

#### **Notas técnicas**

Subdividir las en: Introducción (indicaciones), método (descripción detallada del procedimiento), comparación con otros métodos, ventajas y desventajas, dificultades y complicaciones. No es imprescindible acompañarlas con un reporte de casos. Sólo citar las referencias bibliográficas pertinentes.

#### **Reporte de casos**

Una breve introducción debería presentar el tema y el propósito del trabajo. En general no es necesario usar secciones separadas en resultados, discusión, conclusiones, o resumen. No debería exceder de 250 palabras, con 2 ilustraciones y hasta 5 referencias bibliográficas.

#### **Casos en Imágenes**

Comunicación de un caso clínico mediante 2 a 4 imágenes relevantes (macroscopía, microscopía, estudios por imágenes). Luego hacer un breve relato del caso clínico (datos de relevancia) y unas breves conclusiones al respecto del caso (Caso clínico, Conclusiones). No debería exceder de 250 palabras y hasta 5 referencias bibliográficas.

#### **Cartas al Editor**

Serán referidas a los artículos publicados en la Revista y no exceder de una página, con hasta 5 referencias bibliográficas.

#### **Investigación en Seres Humanos**

Enviar la aprobación del Comité institucional de Ética actuante junto con el consentimiento informado. En investigación con animales también deberán ser controlados por el Comité Institucional de Ética.

#### **Conflictos de Interés**

La Revista solicita a los autores que revelen cualquier asociación comercial que pueda originar un conflicto de interés en relación con el manuscrito. Todos los subsidios, becas, recursos o asignaciones usadas se agregaran en un pie de página.

#### **ENVIO DEL MANUSCRITO**

Se enviarán original y dos copias (incluidos 3 juegos de las figuras) a:

Sr. Editor Jefe Revista Argentina de Coloproctología  
Tucumán 1545 - 4° "C"  
(C1050AAE) Ciudad de Buenos Aires  
Fax: 54+11 4384-9793  
E-mail: info@sacp.org.ar

Debe estar acompañado de una carta firmada por todos los autores con la siguiente declaración:

"Dejo (dejamos) constancia de haber participado suficientemente en el diseño, método, recolección, análisis e interpretación de los datos del trabajo. Asimismo, he (hemos) revisado la versión final y apruebo (aprobamos) su publicación. Este trabajo no ha sido publicado, ni está siendo actualmente considerado para su publicación en otra parte". Firmado por todos los autores.

Debe enviarse además una copia electrónica CD o por e-mail. Utilizar únicamente Word (Microsoft) como procesador de texto. Escribir con letra ARIAL tamaño 12, a doble espacio y sin justificar con sangrías.

#### **LISTADO RAPIDO PARA LA PREPARACION DEL TRABAJO**

- Original y dos copias y CD (o formato digital por e-mail)
- Tablas, figuras y gráficos deben ir en hojas por separado al final del trabajo
- Referencias bibliográficas en hoja aparte
- Pagina inicial con datos del autor responsable (teléfono, dirección, fax, mail)
- Numere todas las páginas (arriba derecha)
- Escribir en formato tipo word, doble espacio, letra arial tamaño 12 sin justificar con sangrías (no usar formato pdf)
- Permiso escrito para reproducir tablas, figuras y fotos de otros autores
- Carta de Enunciado de Responsabilidad Científica